

TRATADO
DE
ANATOMÍA DESCRIPTIVA
DE LOS
ANIMALES DOMÉSTICOS

POR
DON JOSÉ ROBERT Y SERRA

Catedrático de dicha asignatura

EN LA ESCUELA DE VETERINARIA DE ESTA CAPITAL

Y

Licenciado en Medicina y Cirujía.

*Andrés Boleto Eiman n.º 6 de
Matricula*

TOMO PRIMERO.—ESQUELETOLÓGIA

Alonso James Kaiser

ZARAGOZA:

ESTABLECIMIENTO TIPOGRÁFICO DE CALISTO ARIÑO

1876

El autor ha cumplido con todas
las formalidades legales para los
efectos de la propiedad literaria.

Andrés Juan Toledo Siman

Alonso James Frazier

PRÓLOGO.

Alonso James Frazier

No necesitamos demostrar la utilidad de los estudios anatómicos. Bástanos con afirmar que la Anatomía es la base en la cual descansan las demás ramas que completan la ciencia médica. Mas, si bien es verdad que el estudio de la organización atrae, por el deseo de conocer los diferentes resortes que mueven la complicada máquina animal, no es ménos cierto que se resiste por las circunstancias que le rodean.

Lo primero que impresiona al que trata de iniciarse en los misterios ó verdades de la ciencia de curar, es: los líquidos orgánicos que ponen asquerosas sus delicadas manos, la grasa que embota la sensibilidad de los dedos, los fragmentos de carne en putrefacción que ofende notablemente el sentido del olfato, y el triste espectáculo de la muerte.

Pero ¿qué sería la fisiología, la patología y la cirugía sin haber atravesado por los tortuosos conductos del alambique del anfiteatro? Nada, absolutamente nada. Así nos los enseña la historia de la Medicina, y en esta fuente podemos inquirir los fundamentos de lo que acabamos de enunciar.

¿La descripción de las operaciones anatómicas reporta alguna utilidad?

No cabe ponerlo en duda. Hé aqui por qué todos los autores modernos colocan, antes de las descripciones de las partes, un párrafo dedicado á aquel objeto; pero lo hacen con tanto laconismo, que suministran muy poco auxilio, para los muchos y complicados trabajos anatómicos que hay necesidad de practicar.

En esta época, en que el método analítico domina completamente las ciencias de observacion; en que se repele la vana palabrería y se sujeta todo al crisol de la experiencia; en que los reglamentos vigentes exigen que se den explicaciones prácticas de diseccion á los alumnos que inauguran sus estudios médicos; en esta época, repetimos, no sólo creemos que es útil el conocimiento de las operaciones anatómicas, sino de todo punto indispensable.

Si los experimentos vivisécticos y las operaciones quirúrgicas necesitan descripciones detenidas, las preparaciones anatómicas y los procedimientos que para su buena ejecucion se emplean requieren exposiciones detalladas. Así es, que nosotros, que damos la importancia merecida á esta clase de trabajos, y que creemos que no es posible caminar con paso firme y seguro en los estudios médicos, sin que precedan los conocimientos anatómicos prácticos, no sólo vemos la necesidad de que se hagan descripciones minuciosas de las disecciones, sino que conceptuamos necesaria la publicacion de un libro que, bajo un título especial, trate extensamente de esta importante materia.

Un célebre escritor francés del siglo pasado dijo: «La primera edicion de un libro es un ensayo.»

En efecto; nuestros *Elementos de Anatomia descriptiva*, expuesta en cuadros sinópticos, fueron verdaderamente un ensayo, y ellos nos han demostrado que los elementos no son otra cosa que la *guillotina de las ciencias*.

¿Qué utilidad puede reportar el saber que el húmero es el hueso del brazo, que el pulmon sirve para la hematosis, que con la manzanilla se confeccionan infusiones carminativas, que la hemoptisis es la hemorrágia del órgano de la respiracion, que la exofagotomia consiste en practicar una abertura en el exófago? Dejamos la respuesta para aquellos autores que, siendo maestros, no han ido más adelante de lo que aprendieron en los libros publicados bajo la influencia de las doctrinas corrientes á fines del siglo XVIII.

Si los libros elementales dejan las inteligencias vacías y matan la parte más elevada de la ciencia, las obras muy extensas y que llevan el pomposo dictado de maestras cansan, producen hastío y terminan por ser condenadas á la quietud en los estantes de las bibliotecas, para ser víctimas de la carcoma.

Pero á pesar de estas convicciones, que en nosotros son profundas, hu-

hubiéramos evitado gustosos la edicion de este TRATADO, si por el detenido análisis que hemos hecho de las obras de más frecuente uso en España para esta clase de estudios, hubiéramos reconocido en ellas las condiciones científicas que demandan nuestros tiempos.

Una larga experiencia ha venido á demostrarnos, con respecto á la obra de D. Guillermo Sampedro, cuán necesaria es para los alumnos la intercalacion de figuras demostrativas en el texto, que vengan á ser como otros tantos puntos de apoyo para los conocimientos que, de otra suerte, se adquieren puramente de memoria y de una manera, por decirlo así, mecánica, que imposibilita á los alumnos para rectificar errores y para convencerse de la verdad que encierran los principios vertidos en la cátedra. El carácter que distingue, por otra parte, al libro de D. José Quiroga, dejando á un lado las pésimas condiciones externas del mismo, es un estilo confuso y oscuro que aumenta notablemente las dificultades de este estudio ya de suyo árido y complicado.

De la primera de estas obras nos vimos precisados á servirnos en nuestros primeros estudios anatómicos; pero cuando las circunstancias nos alcanzaron la confianza de D. Cristóbal Garrigó, hasta el extremo de permitirnos presenciar sus preparaciones anatómicas y de ejecutarlas en el mismo anfiteatro, comprendimos que en vano habíamos fatigado nuestra memoria, y que era preciso emprender nuevos trabajos, con el objeto de desvanecer las muchas dudas y de destruir los infinitos errores que embargaban nuestro espíritu.

La publicacion de la obra de Mr. Chauveau fué para nosotros una luz vivisima que nos dió nueva vida en tan lamentable situacion, y sin dejarla de la mano, operando constantemente en el cadáver, llegamos á adquirir algunos conocimientos que nos sirvieron de base para nuestros trabajos posteriores.

Inspirados, pues, en las doctrinas de tan excelente libro, en las de la obra del anatómico alemán Federico A. Leyh, en las del profesor de la Escuela de Veterinaria de Berlin, poniendo á contribucion los estudios hechos sobre la organizacion del hombre y en los datos recogidos durante doce años de enseñanza, es por lo que nos atrevemos á ofrecer á la consideracion del público ilustrado nuestro humilde TRATADO DE ANATOMÍA DESCRIPTIVA, que sin ser extenso ni elemental, contiene, bajo un método fácil y claro, no sólo lo que pueden necesitar nuestros alumnos para entender y estudiar con poco trabajo las esplicaciones, sino tambien todo aquello que deseen saber los profesores, para desvanecer las dudas que con tanta frecuencia se presentan en el ejercicio de la profesion. Y aún cuando nuestro libro dejase algo que desear por su texto, siempre se notará en él la abundancia de páginas ilustradas con figuras que representan esqueletos, huesos aislados, articulaciones, regiones musculares, aparatos, vísceras, etc., etc., todo

lo cual, como dice muy bien un escritor moderno, constituye el complemento necesario de los artículos descriptivos, que graban en el pensamiento, con la idea, la imagen del objeto que representan, y que establecen, por decirlo así, una consulta fácil, permanente y amena, dando vida, valor y realce á la publicacion, haciéndola al propio tiempo imperecedera.

Léjos de nosotros la vanidosa pretension de haber orillado todas las dificultades que ofrece el estudio de la Anatomía, rogamos á nuestros profesores que nos dirijan las observaciones que crean oportunas, y quedaremos suficientemente recompensados, si nuestro método lleva alguna utilidad á los que, con afan y sumo interés, se dedican al ejercicio de la medicina de los animales domésticos.

INTRODUCCION.

DEFINICION Y DIVISION DE LA ANATOMÍA DESCRIPTIVA.

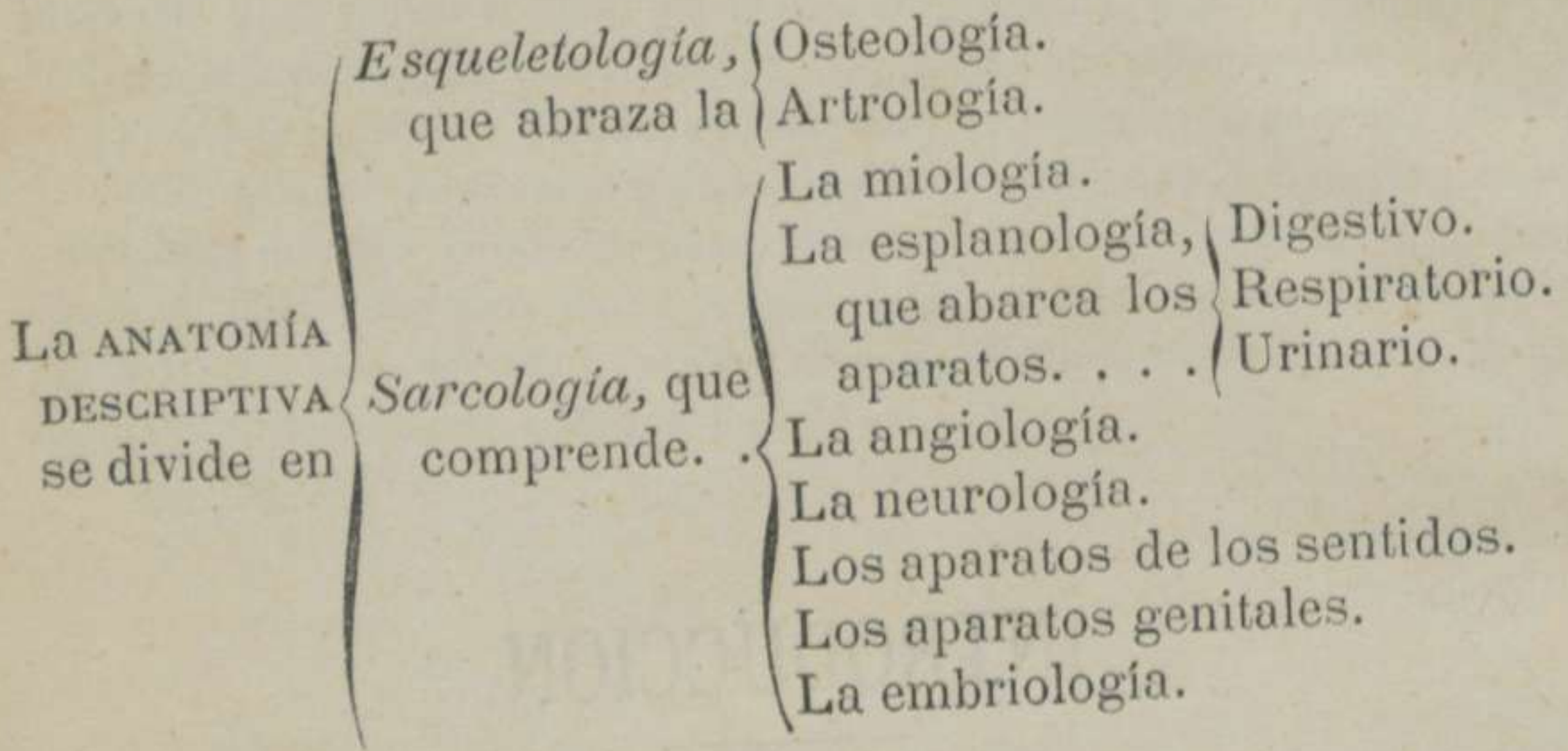
DEFINICION.—*Damos el nombre de anatomía descriptiva veterinaria á la rama de esta ciencia que se ocupa en el estudio de los caractéres distintivos de cada una de las partes que constituyen el cuerpo de los animales domésticos. O de otro modo: Es la que tiene por objeto el modo de connexion y constitucion de las partes del cuerpo, cuyo exámen debe hacerse especialmente.*

DIVISION.—La anatomía descriptiva se divide en dos ramas, á saber: 1.^a *Esqueletología.* 2.^a *Sarcología.*

La esqueletología se subdivide en *osteología* y *artrología.*

La sarcología comprende la *miología*, la *esplanología*, la *angiología*, la *neurología*, los aparatos de los sentidos, los aparatos genitales y la *embriología.* La esplanología abraza además el aparato digestivo, el respiratorio y el urinario.

Para su mejor comprension expondremos estas divisiones y subdivisiones en el cuadro siguiente:



ESQUELETOLOGÍA.

ETIMOLOGÍA Y DEFINICION.—Llamamos esqueletologia, del griego, *eskeleton*, esqueleto, y *logos*, tratado, á la rama del estudio de la organizacion que no sólo trata del esqueleto, sino tambien de las junturas de los huesos.

DIVISION.—La esqueletologia, como hemos visto anteriormente, se subdivide en *osteologia* y *artrologia*.

Vamos, pues, á exponer, con la claridad que nos sea posible, cuanto concierne á tan importante materia.

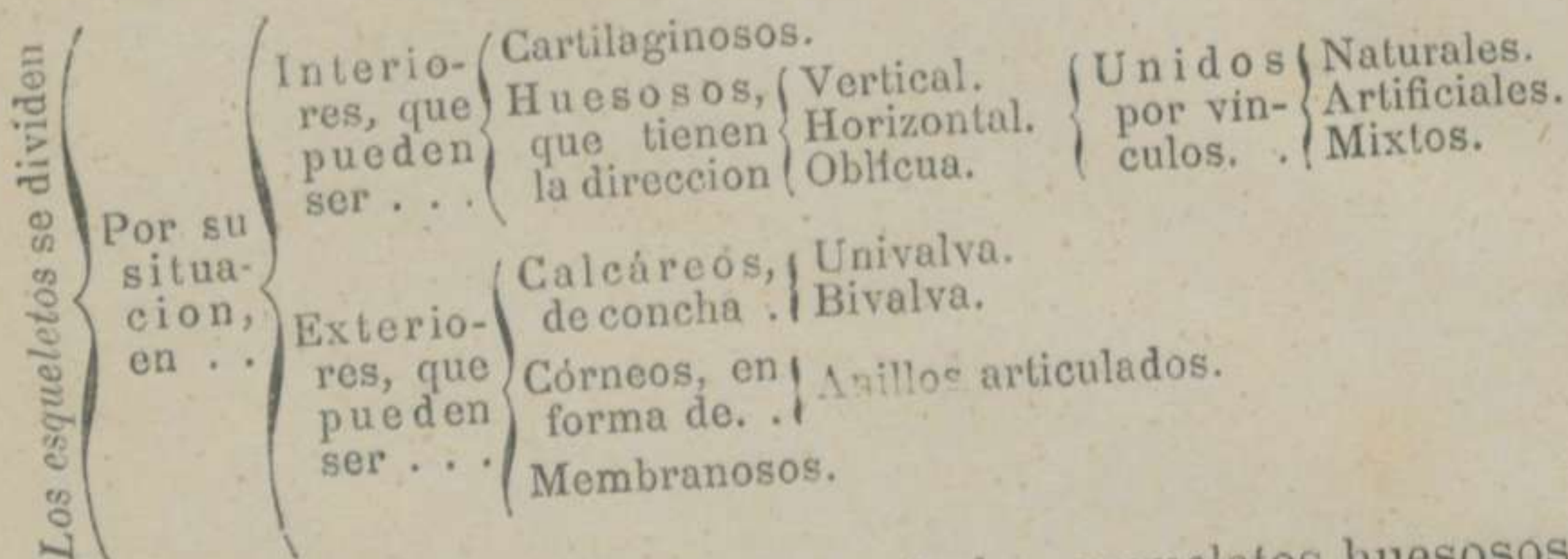
OSTEOLOGÍA Ú OSTEOGRAFÍA.

DEFINICION.—Damos estos nombres, del griego *osteon*, hueso, y *logos*, tratado; y *osteon*, hueso y *grafos*, descripción, á la rama de la anatomía que trata de la descripción de los huesos que componen el esqueleto.

Entendemos por esqueleto, el conjunto de huesos del cuerpo del animal, desprovistos de las partes blandas y sostenidos en su posición normal por diversos vínculos.

DIVISION.—Los esqueletos se dividen: 1.º Por su situación: en interiores y exteriores. 2.º Por su naturaleza: en cartilagosos, huesosos, calcáreos, córneos y membranosos. 3.º Por su dirección: en verticales, horizontales y oblicuos. 4.º Por los vínculos de unión de sus piezas: en naturales, artificiales y mixtos.

En el cuadro que exponemos á continuacion se comprenderán mejor estas divisiones.



Nosotros trataremos solamente de los esqueletos huesosos y con particularidad del del caballo y sus especies, el cual se divide en *tronco* y *miembros*. El tronco se subdivide en *parte central* ó *media*, formada por el *ráquis* y el *torax*; en *extremidad anterior*, compuesta por la *cabeza*, y en *extremidad posterior*, constituida por el *sacro* y el *cóccis*. Los miembros se subdividen en *anteriores*, *torácicos* ó *manos*, y en *posteriores*, *abdominales*, *pelvianos* ó *piés*.

Todas estas partes en que se divide el esqueleto comprenden algunas regiones y éstas un número mayor ó menor de huesos, como puede verse en los cuadros y esqueletos siguientes:

EL ESQUELETO DEL CUERPO DE LOS SOLÍPEDOS SE DIVIDE EN

TRONCO,
que se
subdi-
vide en.

Parte central ó media, que comprende el	Ráquis, que tie- ne treinta y una vérte- bras, á saber.	Siete cervi- cales, que son	1. ^a Atlas. 2. ^a Axis. 3. ^a , 4. ^a , 5. ^a y 6. ^a 7. ^a Proeminente.
			Diez y ocho dorsales. Seis lumbares.
Extremidad anterior, lla- mada	Torax, que está constituido por	18 costillas á cada la- do, que se cuentan	Ocho esternales ó verda- deras. Diez asternales ó falsas. Un esternon ó concurso de seis núcleos ósteo-cartilaginosa.
	Cabeza, que se halla formada por	El cráneo, que tie	Un occipital. Un parietal. Un frontal. Un etmoides. Un esfenoides. Dos temporales. Dos maxilares superiores. Dos maxilares inferiores. Dos supnasales. Dos lagrimales. Dos cigomáticos. Dos palatinos. Dos terigoideos. Cuatro conetes nasales. Un vómer.
Extremidad posterior, compuesta por el		La mandí- bula an- terior, que consta de	Un maxilar posterior.
		La mandí- bula pos- terior, que posee	
	Sacro, resultante de la soldadura de cinco vértebras. Cóccis, ó reunion de diez y seis vértebras incompletas.		

Y MIEM-
BROS,
que se
subdi-
viden en

Anteriores, que constan de los huesos si- guientes	Escápula ó hueso de la espalda.	
	Húmero ó hueso del brazo.	
	Rádio	Huesos del antebrazo y del codo.
	Cúbito	
	Semilunar	
	Triangular	Fila superior del carpo ó rodilla.
	Irregular	
	Corvo	
	Trapezoides	
	Grande cuneiforme	Fila inferior del carpo ó rodilla.
Pequeño idem		
Caña	Huesos del metacarpo.	
Dos peronés		
Cuartilla	Huesos del primer falange.	
Dos sesamoideos		
Corona ó segundo falange.		
Tejuelo	Huesos del tercer falange.	
Navicular		
Posteriores, que pueden descomponer- se en	Coxal	Ilion Isquion Pubis
	Fémur ó hueso del muslo.	
	Rótula	Huesos de la babilla y de la pierna.
	Tibia	
	Peroné	
	Calcáneo	Fila superior del tarso ó del corvejon
	Polea	
	Grande escafóides	Fila inferior del tarso ó del corvejon.
	Pequeño escafóides	
	Disforme Inter-huesoso	

Los huesos del metatarso y de los falanges son iguales en número y nombre que los del metacarpo y los de los falanges de los miembros anteriores.

CUADRO COMPARATIVO

de los huesos del esqueleto de los principales animales domésticos.

REGIONES DEL CUERPO.	NÚMERO DE HUESOS DE QUE CONSTAN.							
	SOLÍPEDOS.	BUEY.	CARNERO.	CABRA.	CERDO.	PERRO.	GATO.	CONEJO.
Ráquis.	31	26	26	26	28	27	27	26
Torax	37	27	27	27	29	27	27	25
Cabeza	37	37	37	37	38	38	37	37
Sacro y cóccis	18	21	16	10	19	21	21	14
Espaldas	2	2	2	2	2	2	2	2
Brazos.	2	2	2	2	2	2	2	2
Antebrazos y codos.	4	4	4	4	4	4	4	4
Carpos ó rodillas	16	12	12	12	16	14	14	14
Metacarpos	6	4	4	4	8	10	10	10
Falanges	12	24	24	24	48	46	46	46
Ancas	2	2	2	2	2	2	2	2
Muslos.	2	2	2	2	2	6	6	6
Babillas y piernas	6	4	4	4	6	8	8	8
Tarsos ó corvejones.	12	12	12	12	44	14	14	14
Metatarsos	6	4	4	4	10	10	10	10
Falanges	12	24	24	24	48	40	40	40

NOTAS.

- 1.^a El asno tiene una vértebra lumbar ménos que el caballo.
- 2.^a No se ha tenido en cuenta el hueso peniano de los carniceros, el cardíaco de los rumiantes, ni las clavículas rudimentarias del gato y del conejo.
- 3.^a Se ha contado el sacro como un hueso solo.
- 4.^a El hióides se ha supuesto formado de una sola pieza.
- 5.^a El coxal se ha citado como un solo hueso, hallándose compuesto del ílion, del ísquion y del pubis.

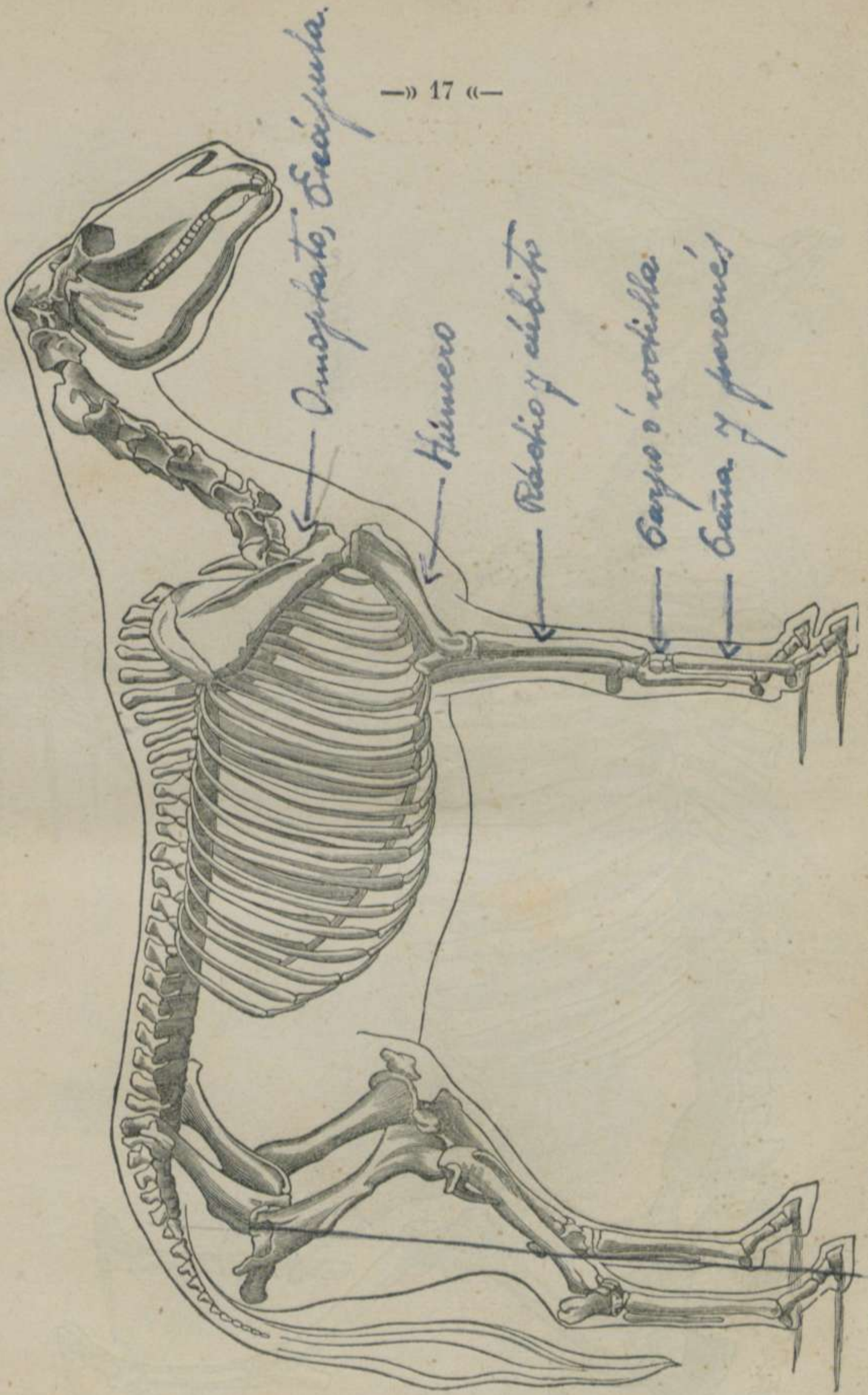


FIGURA 1.—Esqueleto del Caballo, con una línea que indica los contornos de las partes blandas.

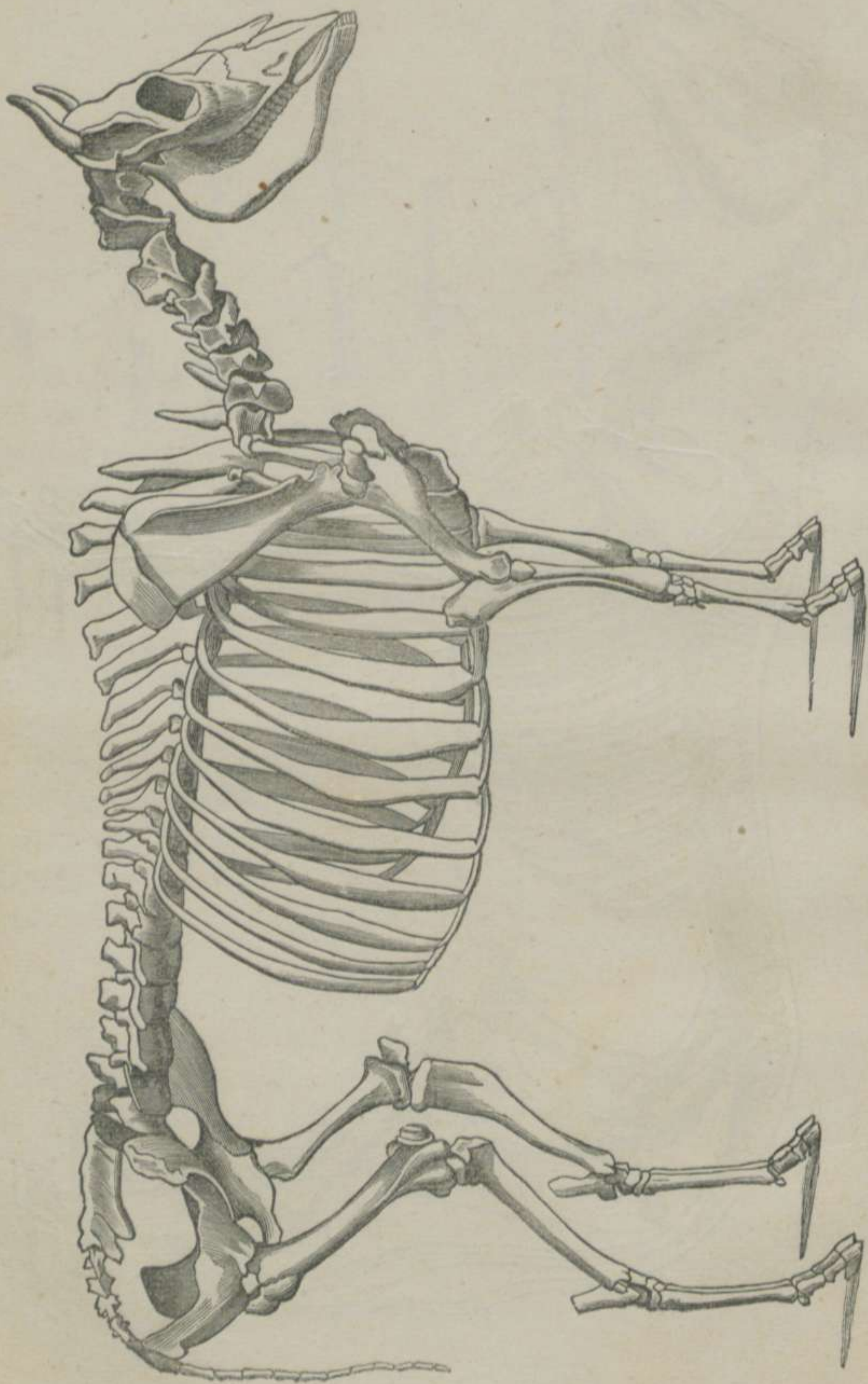


FIGURA 2.^a.—Esqueleto del Buey.

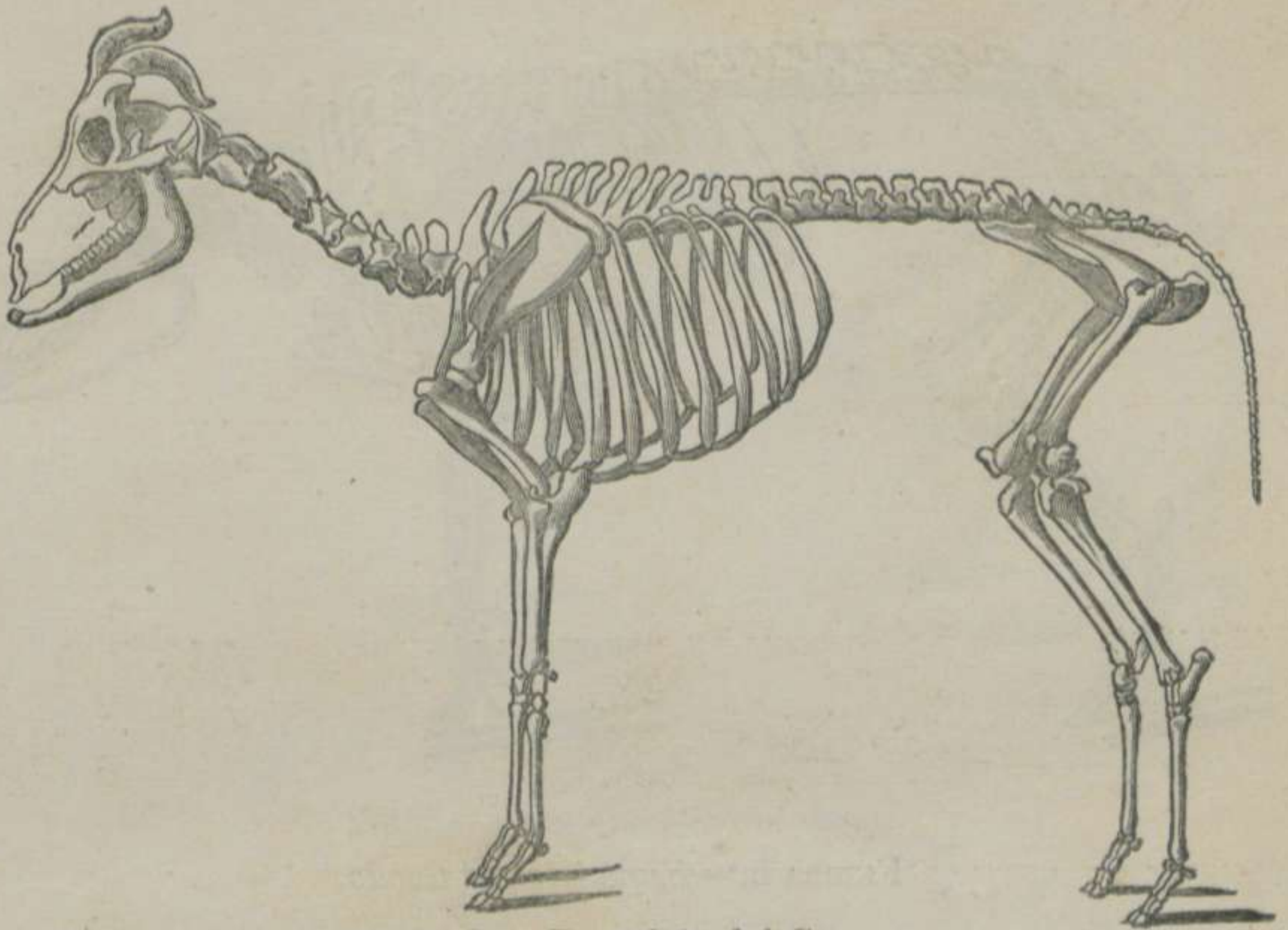


FIGURA 3.^a—*Esqueleto del Carnero.*

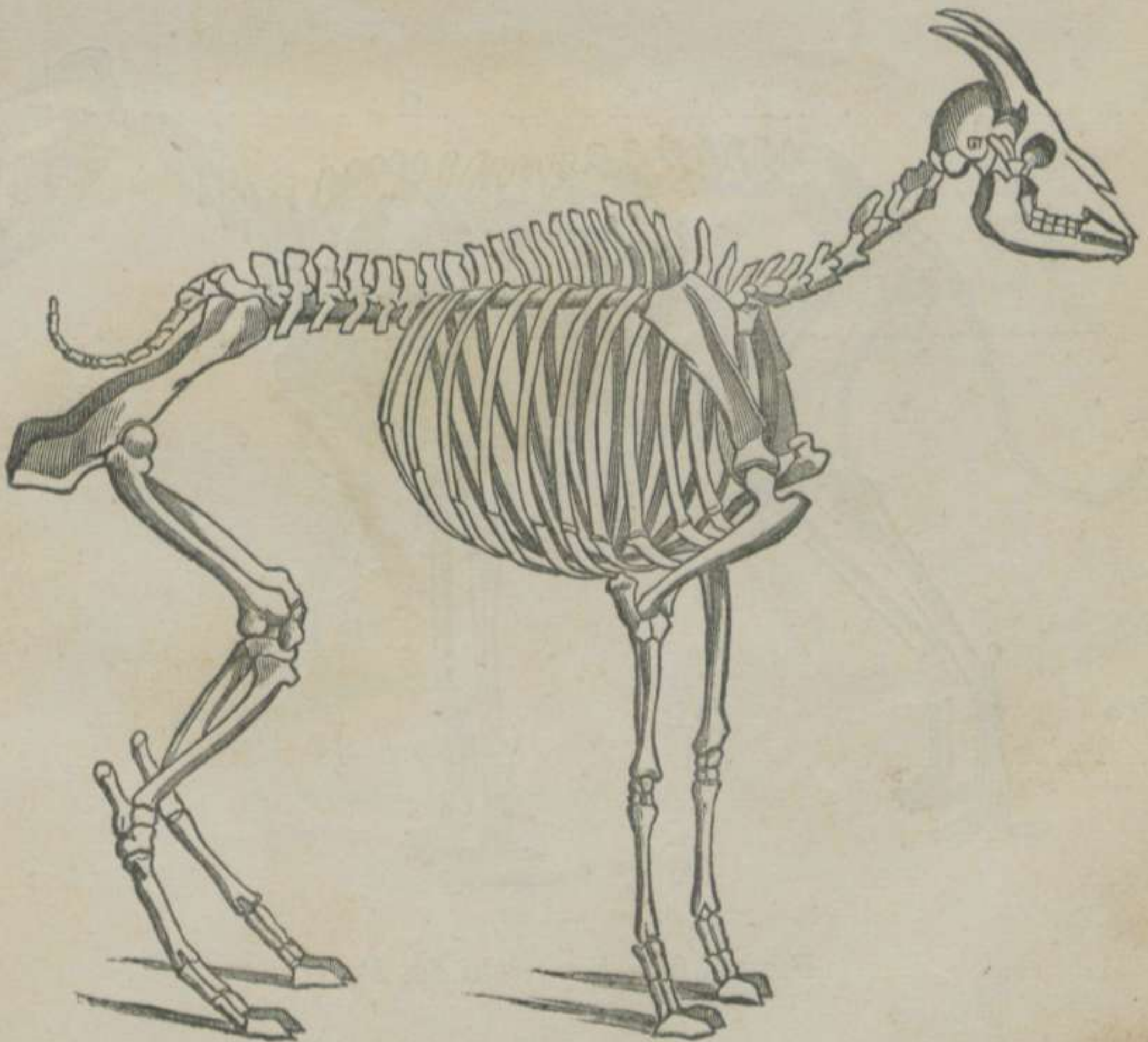


FIGURA 4.^a—*Esqueleto de la Cabra.*

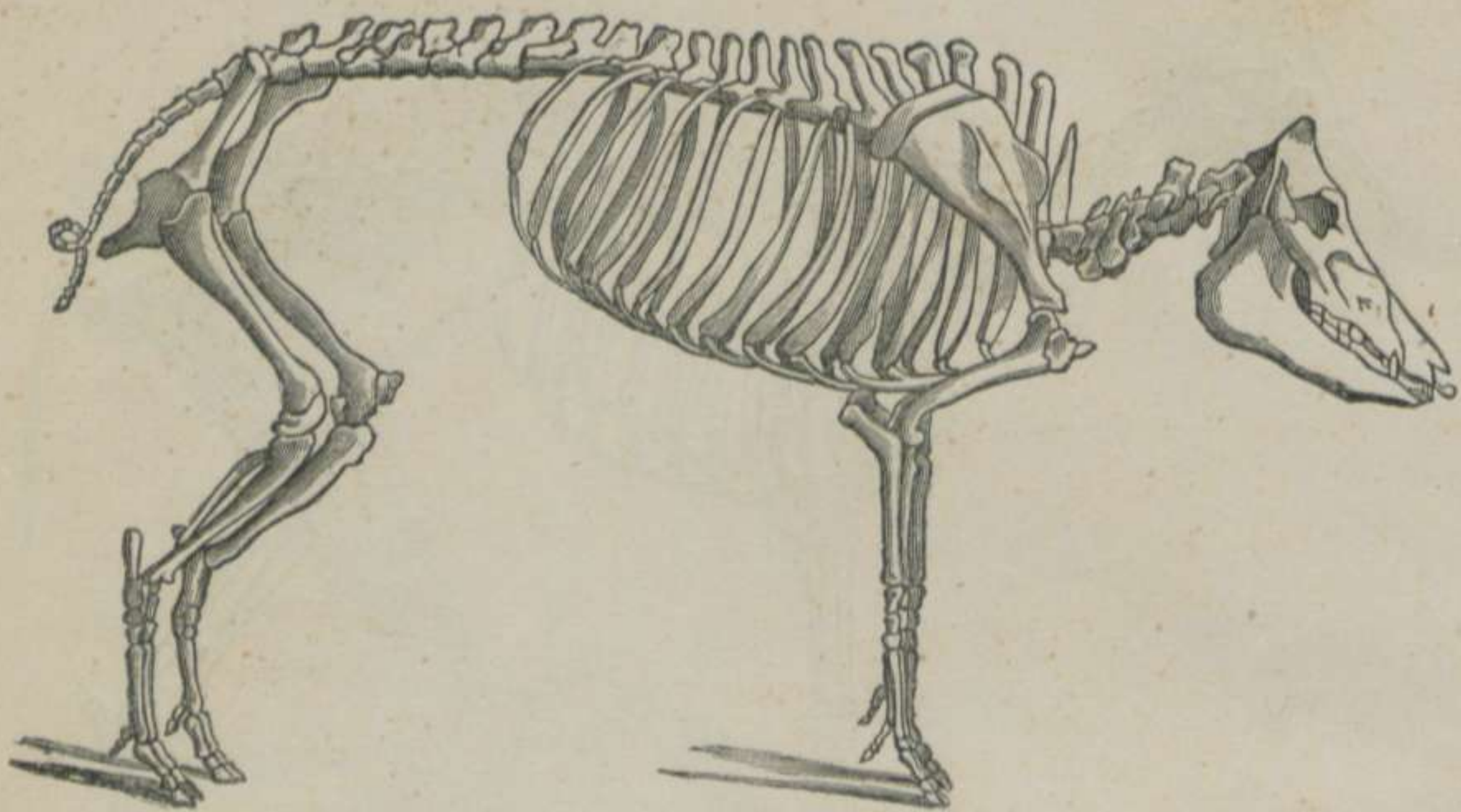


FIGURA 5.ª—*Esqueleto del Cerdo.*

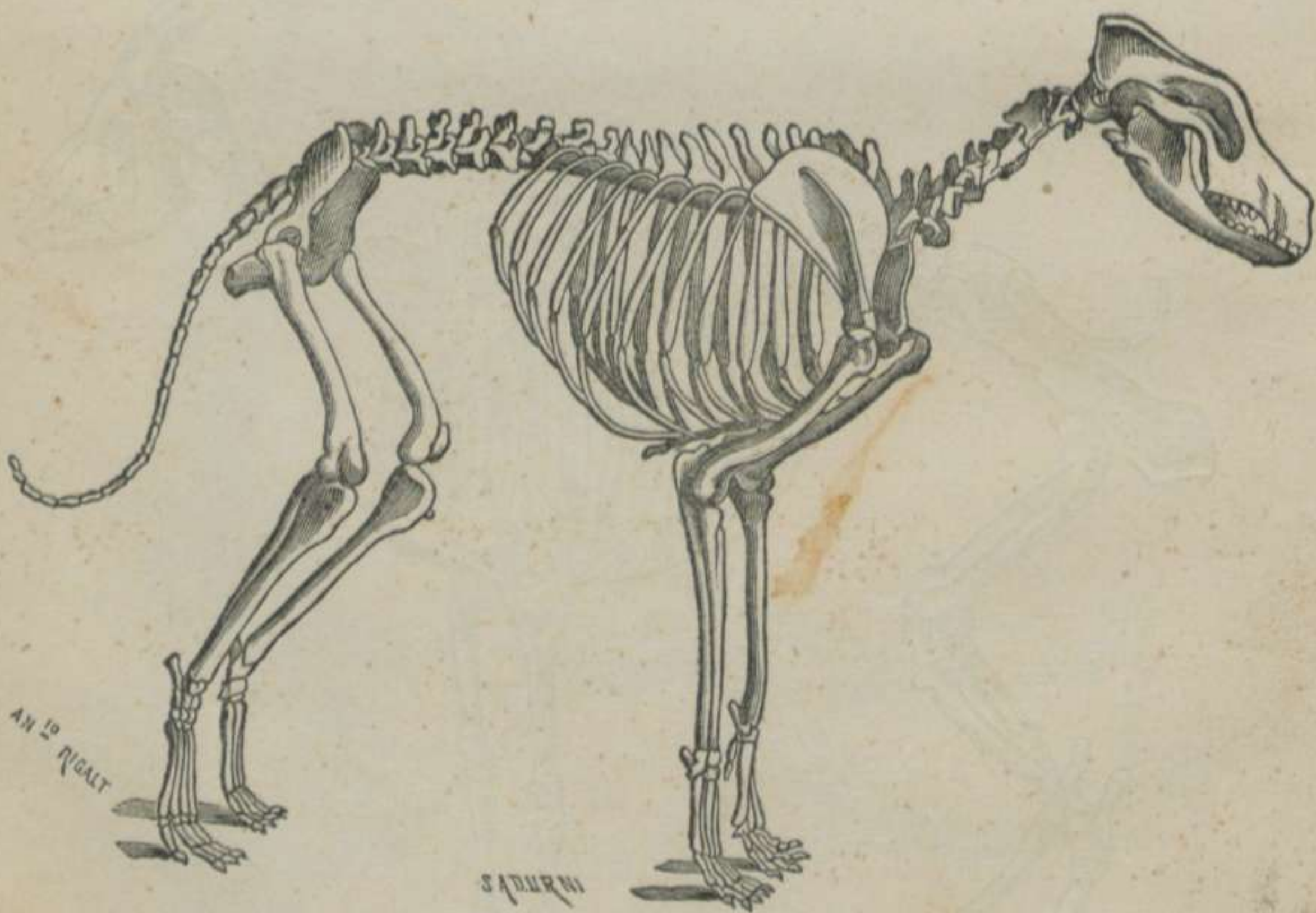


FIGURA 6.ª—*Esqueleto del Perro.*

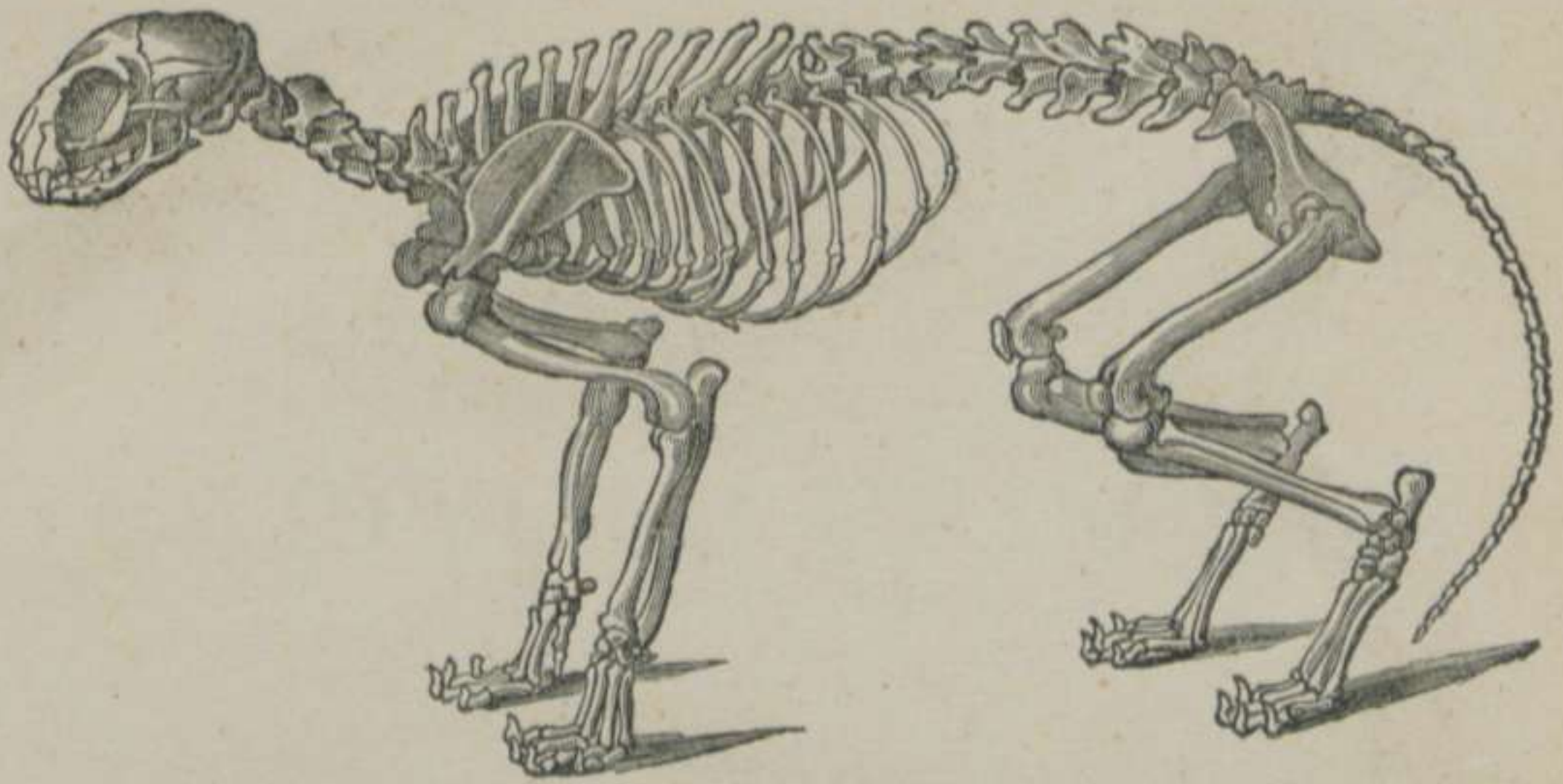


FIGURA 7.^a—*Esqueleto del Gato.*

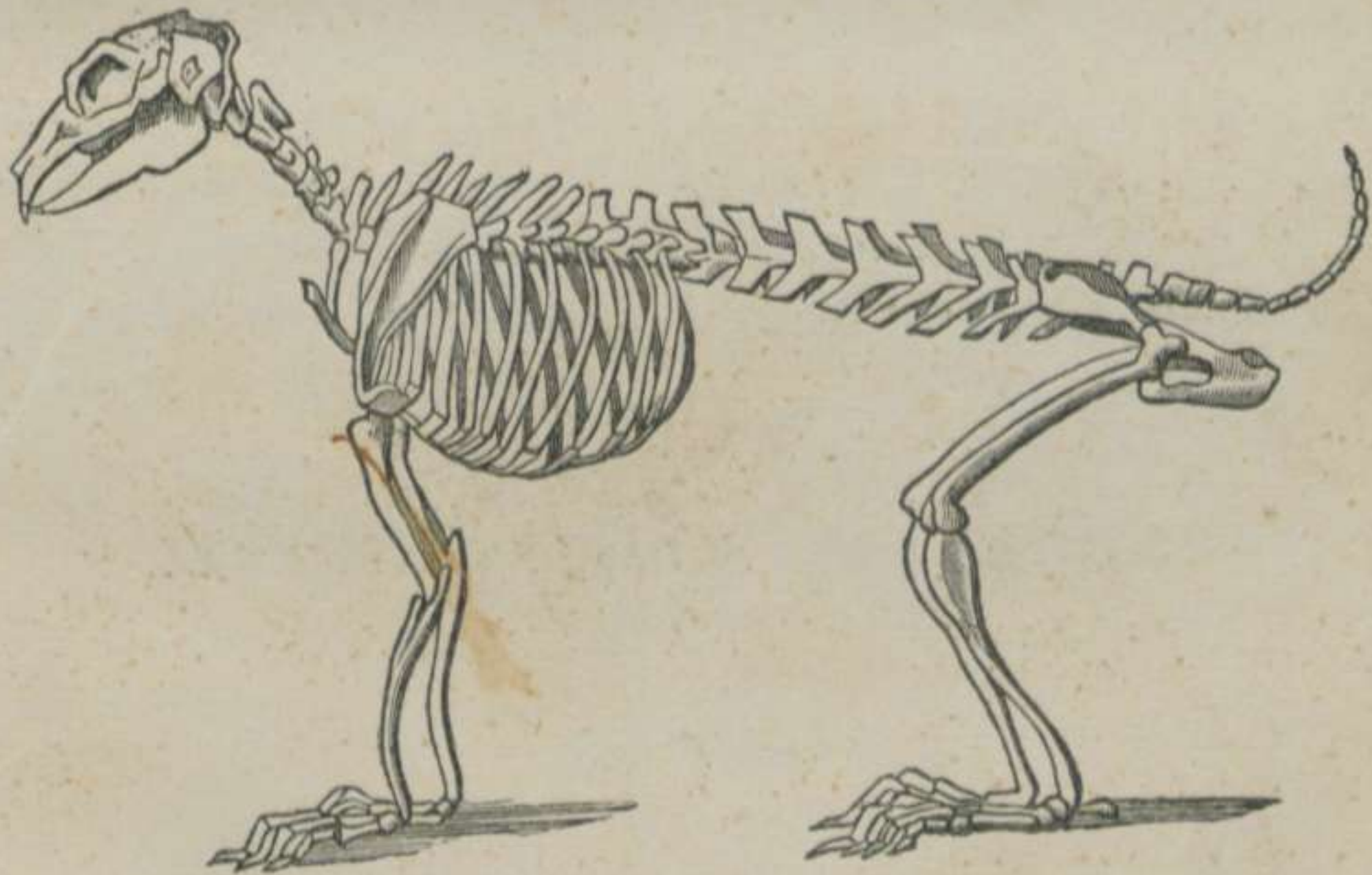

FIGURA 8.^a—*Esqueleto del Conejo.*

CAPÍTULO PRIMERO.

DEL TRONCO.

DEFINICION.—Damos el nombre de tronco á la parte más voluminosa del esqueleto, situada horizontalmente entre la extremidad cefálica y la caudal, descansando sobre los cuatro remos ó columnas de sostén.

DIVISION.—Hemos dicho en otro lugar que el tronco se subdivide en parte *central* ó *media*, formada por el *ráquis* y el *torax*; en *extremidad anterior*, constituida por la *cabeza*, y en *extremidad posterior*, compuesta del *sacro* y del *cóccis*.

Estudiaremos estas tres partes del tronco por el orden que acabamos de exponer.

ARTÍCULO PRIMERO.

Del Ráquis.

DEFINICION.—El *Ráquis*, llamado en el hombre columna vertebral, es un eje sólido y flexible, situado en el plano medio y formado por un conjunto de huesos llamados *vértebras*, el cual sostiene la cabeza en su extremidad anterior, apoyándose la *pélvis* en la posterior.

DIVISION.—Aunque los huesos que componen esta parte del tronco se hallan formados bajo un mismo tipo, presentan, no

obstante, diferencias notables en los distintos puntos del espinazo, que han dado lugar á la division de éste en *tres regiones*, contadas de delante atrás: 1.^a *Region cervical*. 2.^a *Region dorsal*. 3.^a *Region lumbar*. *

Empezaremos por la descripcion del *ráquis en particular* y terminaremos por el estudio del *ráquis en general*.

§ I. RÁQUIS EN PARTICULAR.

Para exponer con orden las particularidades de los huesos que componen las tres regiones del ráquis, debemos manifestar: 1.^o *Los caracteres comunes á todas las vértebras*. 2.^o *Los caracteres de las vértebras de cada region*. 3.^o *Los caracteres particulares de cada uno de estos huesos*.

1.^o Caracteres comunes á todas las vértebras.

ETIMOLOGÍA Y DEFINICION. — Llamamos vértebras, del latin *vértere*, volver, á unos huesos cortos, impares, tuberosos, situados en el plano medio y superior, los cuales, unidos entre sí, componen la columna vertebral.

DIVISION.—Todas las vértebras están formadas de *dos porciones*, que son: 1.^a *Inferior ó cuerpo*. 2.^a *Superior ó masa apofisaria*. Estas dos porciones se obtienen con facilidad cuando el hueso procede de un animal recién nacido; pero más tarde se sueldan y dejan una ancha abertura, llamada *conducto vertebral*. (Fig.^a 9.^a)

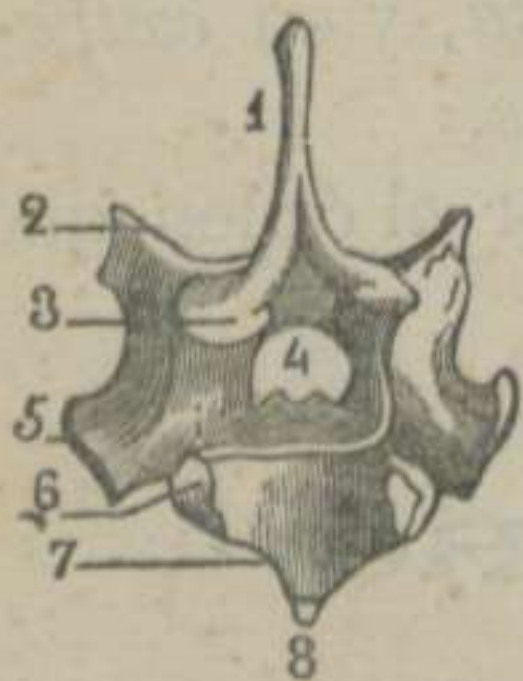


FIGURA 9.^a—Tipo de una vértebra del Caballo. 1.^a dorsal.—(CHAUVEAU)**

Cuerpo de las vértebras. — Esta porcion de los huesos del ráquis tiene *cuatro caras*: una *superior*, otra *inferior* y dos *laterales*. Presenta, además, *dos extremidades*: una *anterior* y otra *posterior*.

* La region sacra y la coccígea son consideradas como la extremidad posterior del tronco.

** 1. Apófisis espinosa.—2. Apófisis articular anterior.—3. Apófisis articular posterior.—4. Orificio vertebral.—5. Apófisis transversa.—6. Media carita articular para la cabeza de la primera costilla.—7. Cavidad posterior del cuerpo.—8. Cresta inferior del cuerpo.

La *cara superior* es casi plana, y forma el suelo del *conducto vertebral*. En su centro presenta dos superficies ásperas, triangulares, de vértices opuestos, y á los lados de éstas dos goteras provistas de agujeros de nutricion.—La *cara inferior* se halla dividida en dos mitades iguales por un relieve llamado *cresta vertebral*.—Las *caras laterales* están confundidas con la masa apofisaria.

La *extremidad anterior* se encuentra constituida por una eminencia semi-esferoidal llamada *cabeza*.—La *extremidad posterior* se halla provista de una cavidad que recibe la cabeza de la vértebra que está situada detrás.

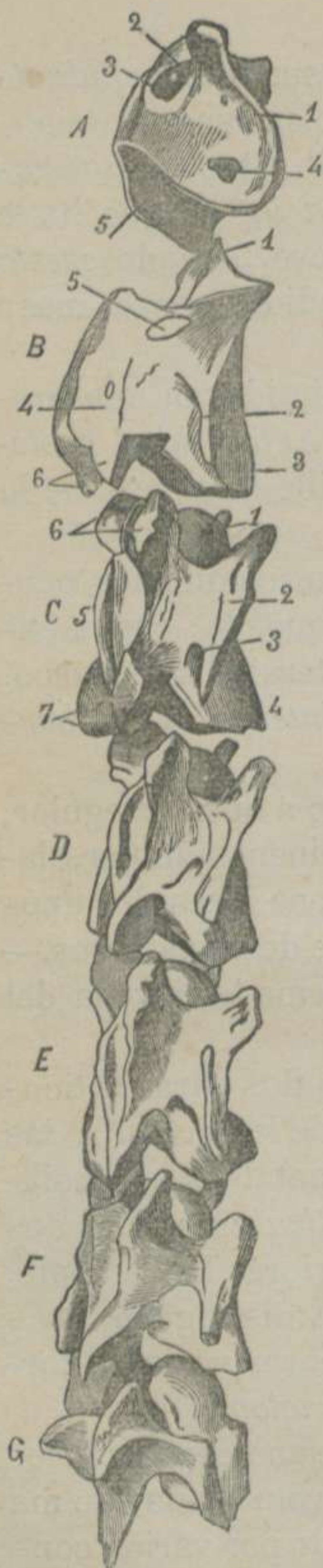Masa apofisaria.—Esta porcion de los huesos que nos ocupan está formada por una lámina huesosa arqueada, cuyos extremos se unen íntimamente con las caras laterales del cuerpo. Presenta *dos superficies*: una *externa* y otra *interna*, y *dos bordes*: uno *anterior* y otro *posterior*.

La *superficie externa* es convexa de un lado á otro, irregular, y ofrece en su parte superior y media una eminencia impar, llamada *apófisis espinosa*. A los lados y abajo tiene otras dos apófisis que, por su direccion, reciben el nombre de *transversas*.—La *superficie interna* es cóncava y lisa, y forma la bóveda del conducto vertebral.

El *borde anterior* y el *posterior* presentan dos caras articulares de figura oval, inclinadas hácia el eje de la vértebra, las cuales, por formar eminencias más ó ménos notables, se designan con el nombre de *apófisis oblicuas ó articulares*. Las dos anteriores miran hácia arriba y las dos posteriores hácia abajo. Inmediatamente debajo de estas apófisis se distinguen unas *escotaduras* que, unidas con las de las vértebras vecinas, forman los *agujeros inter-vertebrales ó de conjuncion*.

ESTRUCTURA.—El cuerpo está compuesto de una capa exterior de sustancia compacta, que rodea un *núcleo* voluminoso de materia esponjosa, el cual se encuentra atravesado por varios conductos venosos que se abren en la superficie externa del hueso. La masa apofisaria se halla formada de tejido compacto.

DESARROLLO.—Además de las dos porciones que forman las vértebras, el cuerpo de estos huesos está provisto de *dos núcleos laterales*, cuya osificacion se verifica con mucha rapidez. Los dos *núcleos laterales*, que constituyen la masa apofisaria,



llamados tambien *láminas vértebrales*, se osifican más tarde que los del cuerpo. A estos núcleos es necesario añadir *otros cinco* considerados como complementarios: uno *para la cabeza*, otro *para la cavidad*, un tercero *para el vértice de la apófisis espinosa* y dos laterales *para las apófisis transversas*.

2.º Caracteres de las vértebras de cada region.

A. Vértebras cervicales. (Fig.ª 10)

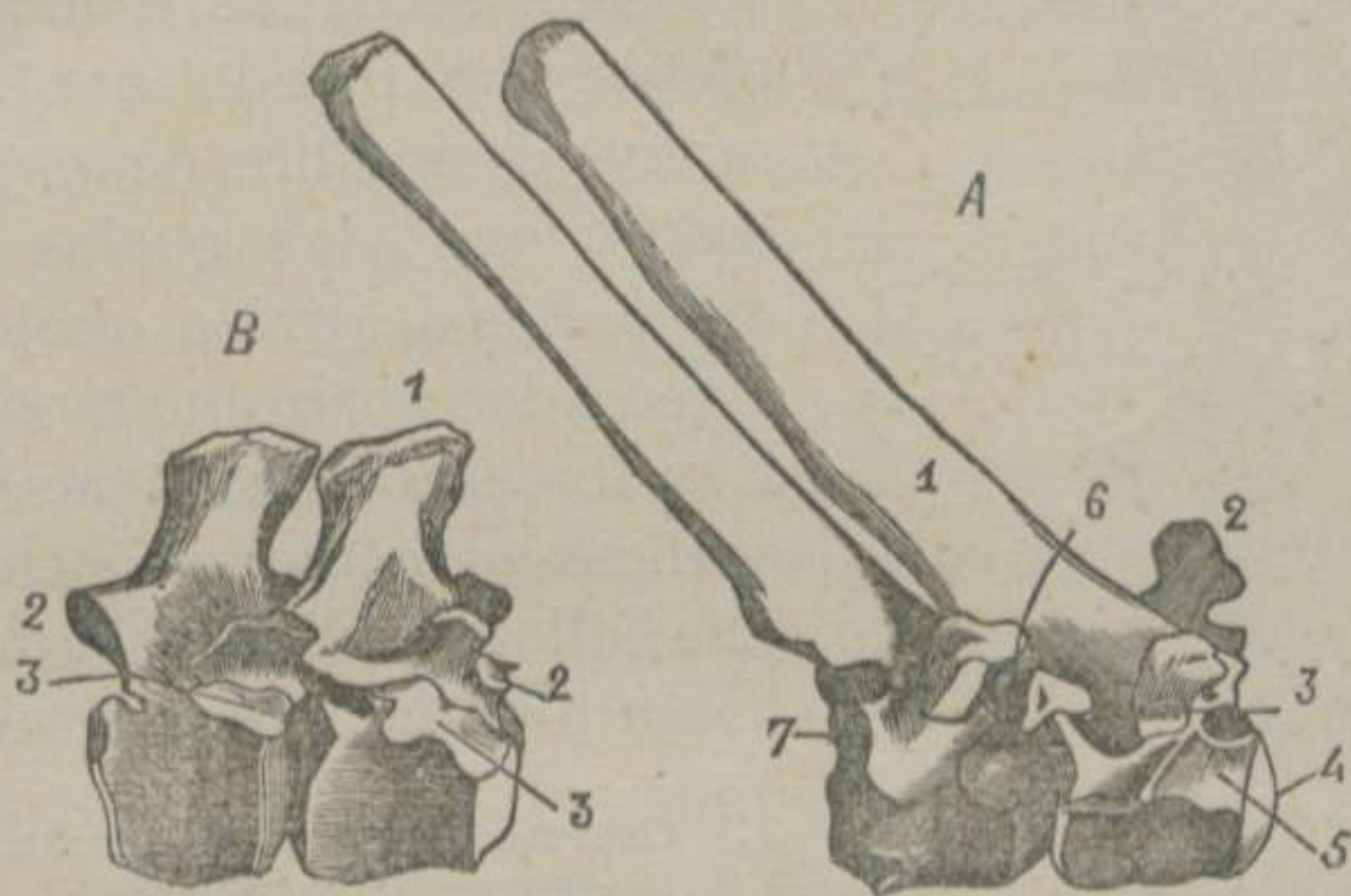
Estos huesos del ráquis son los más voluminosos y su figura es la de un cubóide.— Su cresta vertebral, llamada *cresta traqueliana*, es más saliente y cortante, la cual se halla terminada por un pequeño tubérculo.— La cabeza es un verdadero esferóide, que se destaca del resto del hueso, y la cavidad guarda relacion con el volúmen y figura de la cabeza.— La apófisis espinosa es una simple rugosidad.— Las apófisis transversas son bastante extensas en sentido ántero-posterior é inclinadas hácia fuera y abajo, las cuales, por su proximidad á la tráquea, reciben el nombre de *traquelianas*. Estas mismas eminencias se encuentran perforadas en su base por un conducto llamado *traqueliano*.— Las apófisis articulares son anchas, salientes é inclinadas de arriba abajo y de fuera adentro, y las escotaduras para los agujeros de conjuncion tienen mayor diámetro que en las vértebras de las demás regiones.

FIGURA 10.—Vértebras cervicales del Caballo.

* A. Atlas. 1. Apófisis transversa.—2. Orificio anterior externo.—3. Orificio anterior interno.—4. Orificio posterior.—5. Superficie articular del borde posterior.—B. Axis. 1. Apófisis odontóides.—2. Apófisis transversa.—3. Cresta inferior del cuerpo.—4. Apófisis espinosa.—5. Segundo agujero de conjuncion.—6. Apófisis articulares posteriores.—C. Tercera vértebra. 1. Cabeza.—2. Apófisis transversa.—3. Agujero traqueliano.—4. Cresta inferior del cuerpo.—5. Apófisis espinosa.—6. Apófisis articulares anteriores.—7. Apófisis articulares posteriores.—D. Cuarta vértebra.—E. Quinta.—F. Sexta.—G. Séptima.

B. *Vértebras dorsales.* (Fig.^a 11)

El cuerpo de estas vértebras es muy corto.—La cabeza es ancha y poco saliente y la cavidad poco profunda.—A los lados de éstas y en la base de las apófisis transversas, se distinguen *cuatro*



caras articulares; dos de ellas están cerca de la cabeza y las otras dos en la circunferencia de la cavidad, las cuales, unidas con las de las vértebras inmediatas, forman las *cavidades* en donde se alo-

FIGURA 11.—Tipos de vértebras dorsales del Caballo.

jan las cabezas de las costillas.—Las apófisis espinosas son muy elevadas, planas por sus lados, oblicuas hácia atrás y terminadas por un vértice tuberoso.—Las apófisis transversas están dirigidas afuera y arriba; tienen un solo tubérculo, y presentan en su cara externa *una carita lisa* para recibir la tuberosidad de las costillas.—Las apófisis articulares están representadas por caritas lisas incrustadas en la base de las apófisis espinosas, y las escotaduras posteriores son profundas ó constituyen verdaderos agujeros.

C. *Vértebras lumbares.* (Fig.^a 12)

Estos huesos del ráquis guardan un término medio en sus dimensiones entre las vértebras cervicales y las dorsales, distin-

* A. *La cuarta y la quinta.* 1. Apófisis espinosa.—2. Apófisis transversa.—3. Carita articular para la tuberosidad de la Costilla.—4. Cabeza.—5. Media carita anterior para la cabeza de la costilla.—6. Agujero de conjuncion.—7. Media carita posterior para la cabeza de la costilla.—B. *La décima sexta y décima séptima.* 1. Apófisis espinosa.—2, 2. Apófisis articulares.—3, 3. Carita de la apófisis transversa y media carita anterior del cuerpo, confundidas en una sola superficie articular.

guiéndose de las unas y de las otras por sus apófisis espinosas, por sus apófisis transversas y por sus apófisis articulares.—Las primeras son cuadriláteras, cortas, delgadas, anchas, inclinadas hácia delante y provistas en su vértice de un lábio rugoso.—Las segundas tienen tanto desarrollo, que parecen costillas soldadas é incompletas, recibiendo por este motivo el nombre de *apófisis costiformes*, las cuales son aplanadas de arriba abajo, y extendidas horizontalmente.—Las terceras poseen las superficies articulares cóncavas y se hallan provistas por fuera de un tubérculo de inserción.

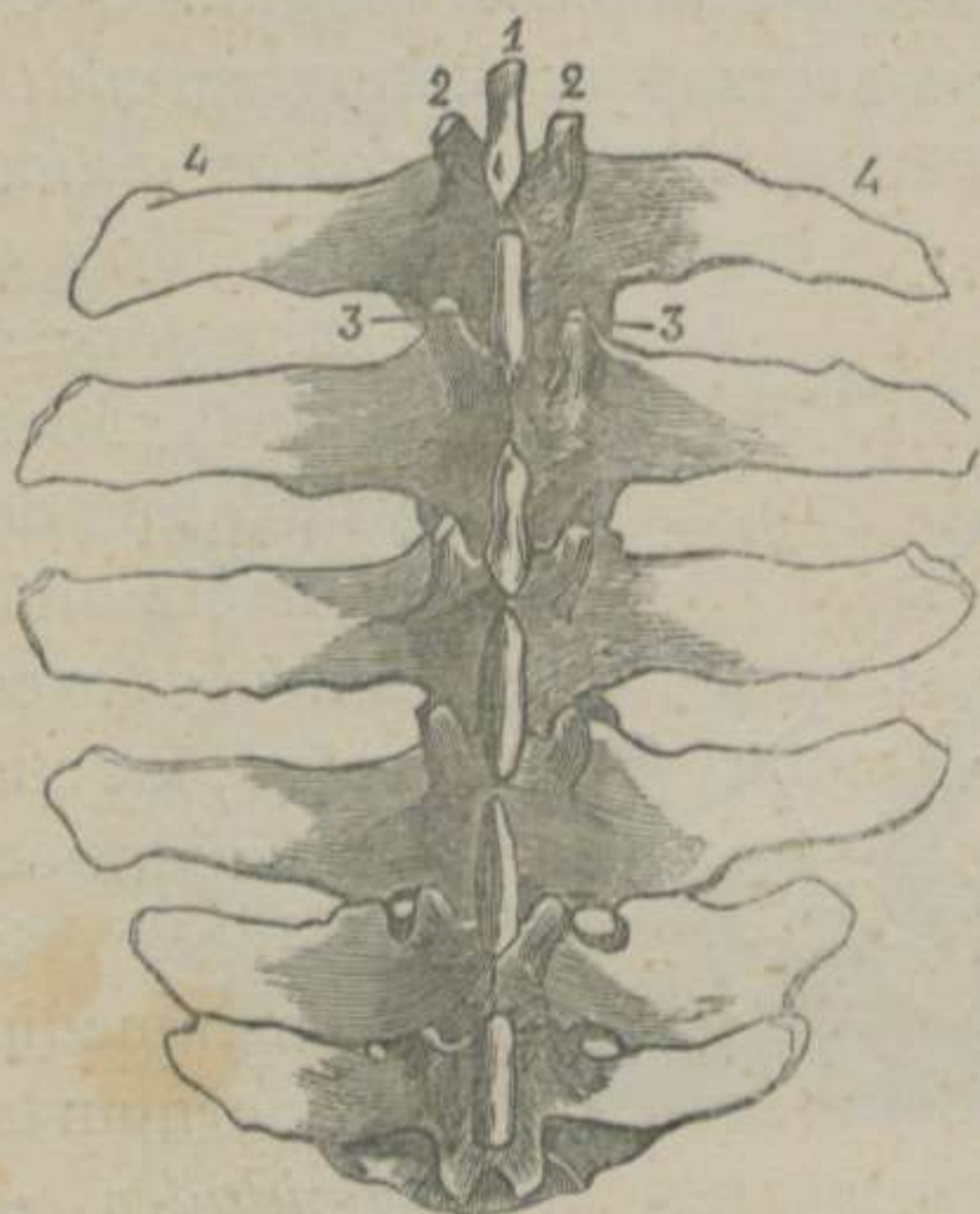


FIGURA 12.—Vértebrae lumbares.

3.º **Caractéres particulares de las vértebras.**

A. *Vértebrae cervicales.* (Fig.º 10)

Tres vértebras del cuello reciben nombres particulares, y merecen descripción especial: la primera, que se conoce con el nombre de *atlas*; la segunda, que se llama *axis*, y la séptima, que se denomina *prominente*. Las demás se designan con el nombre numérico, contando de delante atrás.

La palabra *atlas* parece provenir de la creencia que tenían los antiguos de que existía un eje imaginario llamado atlas, en el cual se apoyaba y sostenía el universo, como el primer hueso del cuello sostiene la extremidad anterior del tronco.

El *atlas* (Fig.º 10) se distingue á simple vista de las demás vértebras del cuello por su gran diámetro transversal, por el mayor calibre del conducto vertebral y por el poco espesor de su cuerpo.—La cara intra-raquidiana de éste se encuentra dividida en *dos porciones* por una cresta transversal. La porción *anterior* es áspera para inserción ligamentosa, y la porción *posterior* es lisa y cóncava de un lado á otro, por donde se des-

* 1. Vértice de la apófisis espinosa.—2, 2. Apófisis articulares anteriores.—3, 3. Apófisis articulares posteriores.—4, 4. Apófisis transversas.

liza y descansa la apófisis odontóides del áxis.—La cresta inferior del cuerpo está representada por un tubérculo saliente y rugoso, denominado *boton del cuerpo del atlas*.—La cabeza parece se halla dividida en dos eminencias convexas por abajo, cóncavas y lisas por arriba.—Las apófisis articulares anteriores tienen las superficies lisas invertidas, las cuales, en union con las precedentes, constituyen las dos *cavidades articulares* para recibir los cóndilos del occipital.—La apófisis espinosa es rudimentaria.—Las transversas son anchas, planas, inclinadas adelante y abajo, y presentan un borde rugoso de bastante espesor, que ha motivado el nombre que llevan de *masas laterales del atlas*. Estas masas poseen en su parte posterior, y á cada lado del agujero vertebral, *dos caras lisas*, anchas, convexas y verticales, que representan las apófisis articulares posteriores, las cuales se confunden con la superficie articular de la cara superior del cuerpo. Cada una de las apófisis transversas tiene *dos orificios*: uno *posterior* más ancho, que parece ser el agujero traqueliano de las demás vértebras del cuello; otro *anterior*, que se continúa en la cara superior por una gotera, terminando ésta en otro agujero que se abre en el interior del conducto raquidiano. Por último, *un conducto venoso*, variable en su situacion é inconstante, atraviesa las láminas del atlas, el cual se abre por uno de sus extremos en el conducto raquidiano, y por el otro debajo de la apófisis transversa.

El hueso que nos ocupa está formado por gran cantidad de sustancia compacta, y se desarrolla por *seis núcleos* de osificación, á saber: dos para el cuerpo, dos para la porcion anular y dos para las caras convexas del borde posterior de las apófisis transversas.

La segunda vértebra cervical ha recibido el nombre de *axis* (Fig.^a 10), porque su apófisis odontóides gira, á manera de un eje, sobre la cara superior del cuerpo del atlas.—Es la vértebra más larga, y su cuerpo, en vez de cabeza, presenta una apófisis conóide llamada *odontóides*, porque dicen que se parece á un diente. Esta eminencia es convexa y lisa por su cara inferior, plana y escavada por la superior para insercion ligamentosa.—En la base y á los lados del pico odontóideo se distinguen dos apófisis convexas y lisas, que representan las articulares an-

teriores.—La apófisis espinosa es una cresta muy saliente, rugosa, oblicua de delante atrás y bifurcada en V, cuyos extremos sostienen las articulares posteriores.—Las apófisis transversas son dos verdaderos estiletes dirigidos atrás y afuera, los cuales terminan por un solo tubérculo.—Las escotaduras anteriores tienen mucho diámetro, y algunas veces están convertidas en verdaderos orificios.—Esta vértebra contiene mucha sustancia esponjosa, lo cual hace que sea poco pesada, no obstante su gran volúmen. Posee los mismos puntos de osificación que los demás huesos del ráquis; pero en los animales jóvenes pueden aislarse con facilidad la apófisis odontóides y las articulares anteriores.

La *tercera*, *cuarta* y *quinta* vértebras cervicales (Fig.^a 10) tienen las apófisis transversas bi-tuberculares.—La *tercera* presenta una depresion muy manifiesta entre las apófisis articulares anteriores y posteriores.—En la *cuarta* estas mismas eminencias se encuentran unidas por una lámina huesosa delgada.—En la *quinta* estas láminas son continuas, gruesas y rugosas. El tubérculo de la cresta vertebral, poco marcado en la tercera, va aumentando gradualmente en la cuarta y quinta.

La *sexta* (Fig.^a 10) se diferencia notablemente por la depresion de su cresta traqueliana y por la presencia de una tercera prolongacion en sus apófisis transversas.

La *séptima* (Fig.^a 10) ha recibido el nombre de *prominente* en virtud de la mayor elevacion de su apófisis espinosa y de encontrarse ésta terminada en punta.—Se distingue además por su cresta vertebral rudimentaria; por las *caritas lisas* y *cóncavas*, situadas en la circunferencia de la cavidad, las cuales, unidas con otras análogas de la primera vértebra dorsal, componen las cavidades para recibir las cabezas de las dos primeras costillas; por la carencia de agujeros traquelianos; por la mayor profundidad de las escotaduras, y por el mayor diámetro del orificio raquídeo.

B. Vértebras dorsales. (Fig.^a 11)

Los caracteres particulares de estos huesos pueden reducirse á los siguientes: 1.º El diámetro vertical del cuerpo aumenta gradualmente de delante atrás, y el lateral disminuye desde

la primera á la décima, volviendo á adquirirlo hasta la última. 2.º La cabeza y la cavidad se hacen más superficiales desde la primera á la décima octava. 3.º Las caras cóncavas y lisas, destinadas á recibir las cabezas de las costillas, van perdiendo su extension y profundidad. 4.º Las apófisis espinosas más elevadas son las de la tercera, cuarta y quinta vértebras. 5.º Su latitud decrece desde la primera á la octava, y va aumentando en las siguientes. La oblicuidad se pronuncia tanto más, cuanto más posteriores son. 6.º La espina de la sexta y la de la penúltima tienen una direccion casi vertical, y la última está algo inclinada hácia delante. 7.º Las apófisis articulares se acortan y se aproximan á la línea media desde la primera á la décima. En las vértebras siguientes se ensanchan y alejan de las del lado opuesto. 8.º El volúmen de las apófisis transversas y la anchura de sus caritas articulares disminuyen ordenadamente. 9.º Estas caritas son cóncavas en las tres vértebras primeras, y en las dos ó tres últimas se confunden con las laterales anteriores del cuerpo. 10.º La primera se parece mucho á la prominente, y la última carece de caritas articulares, en la circunferencia de la cavidad del cuerpo.

C. *Vértebras lumbares.* (Fig.^a 12)

El cuerpo de estos huesos del ráquis disminuye progresivamente de delante atrás en su diámetro vertical y aumenta en el transversal.—Las apófisis transversas son más largas y rectas en las vértebras del centro, las de la primera y segunda se hallan encorvadas hácia atrás, y las últimas, además de presentar mayor espesor, están inclinadas en sentido inverso á las primeras, formando con éstas un verdadero paréntesis.—El borde posterior de las apófisis transversas de la quinta vértebra tiene una carita articular de figura oval, mientras que esta carita no sólo existe en el borde posterior de la última, sino tambien en el anterior de la misma. Las caritas que acabamos de mencionar se corresponden de tal modo, que la penúltima apófisis transversa se articula con el borde anterior de la última, y el posterior de ésta con el anterior de las alas del sacro.

DIFERENCIAS.—Antes de comenzar el estudio de las diferencias que ofrecen los órganos del cuerpo de los animales do-

mésticos, creemos oportuno advertir, que tomamos siempre como tipo la organizacion del caballo, evitando de este modo repeticiones que fatigan al lector.

Principiemos, pues, por sentar que todos los *mamíferos* tienen siete vértebras cervicales.

Las del *Buey* (Fig.^a 2) se distinguen por ser más cortas y por el mayor desarrollo de sus eminencias.

El *atlas* tiene las apófisis transversas ménos inclinadas, carecen de agujero traqueliano, y las caras diartrodiales de su borde posterior son casi planas. — El *axis* presenta una apófisis odontóides cilíndrica, la cara superior de ésta es una verdadera gotera, y la apófisis espinosa es ménos gruesa y carece de bifurcacion. — En la *tercera*, *cuarta* y *quinta* vértebras las apófisis articulares se encuentran unidas por una lámina áspera y continua; las apófisis espinosas se van elevando, tienen su vértice plano ó bifurcado, y se hallan inclinadas hácia delante. — La *sexta* solamente posee, en sus apófisis transversas, una prolongacion superior y otra inferior, y esta última se encuentra muy inclinada hácia abajo. — La *séptima* ó *prominente* se parece mucho á las dorsales por la escesiva elevacion de su apófisis espinosa.

La poca longitud y mucha anchura del cuello del *Cerdo* nos manifiesta que sus vértebras (Fig.^a 5) deben ser las más cortas, más anchas y más tuberosas. El cuerpo carece de cresta, la cabeza es aplanada, la cavidad, poco profunda, y las apófisis espinosas están divididas de un modo tal, que permiten ver el conducto raquidiano por la parte superior y media. — El *atlas* tiene las apófisis transversas casi horizontales, y el agujero traqueliano no es constante. — El *axis* se distingue por la estrangulacion de su apófisis odontóides; por el desarrollo, poco espesor é inclinacion hacia atrás de la espinosa; por el poco volúmen de las transversas, y por tener éstas un agujero traqueliano muy ancho. — La *tercera*, *cuarta*, *quinta* y *sexta* tienen las apófisis espinosas terminadas en punta obtusa é inclinadas adelante. Las apófisis transversas presentan dos prolongaciones: una superior rugosa, que se une con la articular anterior por una lámina huesosa provista de un orificio y otra inferior plana y encorvada hácia abajo, de modo, que la cara inferior de estos huesos está convertida en una verdadera gotera. — La *séptima*

está provista de una apófisis espinosa tan elevada como las de la primera dorsal. Sus apófisis transversas, unituberculares, se unen también con las articulares anteriores, tienen el agujero traqueliano doble y se prolongan hacia atrás.

Las vértebras cervicales de los *Carniceros* (Figs. 6 y 7), aunque se parecen bastante á las de los solípedos, se diferencian por la planicie de su cabeza, por la escavacion que ésta presenta en el centro, por tener la cavidad poco profunda, por la longitud de las láminas vertebrales, por la elevacion de las apófisis espinosas y por el mayor desarrollo y continuidad de las articulares.—El *atlas* presenta la superficie articular de la cara superior del cuerpo muy extensa, las superficies articulares posteriores convertidas en cavidades glenoideas, sus apófisis transversas dirigidas hacia fuera y atrás y sólo tienen el orificio anterior.—El *axis* ofrece la apófisis odontóides estrangulada en su base, encorvada hacia arriba y sus caras laterales parecen verdaderos cóndilos. La apófisis espinosa, no bifurcada, se encorva, sobrepasando el nivel del atlas, y las escotaduras anteriores no constituyen orificios completos.—La *tercera vértebra* es la más larga y las siguientes van disminuyendo de espesor, todo lo contrario de lo que acontece en los demás animales.

Las vértebras cervicales del *Conejo* (Fig.^a 8) guardan mucha analogía con las del Gato (Fig.^a 7).

Las vértebras dorsales del *Buey* (Fig.^a 2) son en número de trece, las cuales se diferencian notablemente por su mayor longitud y grosor. Sus apófisis espinosas son más anchas é inclinadas hacia atrás; las transversas, muy voluminosas, presentan las caritas convexas, y las escotaduras posteriores casi siempre están representadas por verdaderos orificios.

El *Carnero* y la *Cabra* tienen el mismo número de vértebras dorsales (Figs. 3 y 4) que el buey, y sólo se diferencian por ser de menores dimensiones y porque sus escotaduras posteriores jamás se hallan convertidas en agujeros.

El *Cerdo* posee catorce vértebras dorsales (Fig.^a 5), que se parecen mucho á las del buey. Cada lámina vertebral se encuentra perforada delante de la escotadura posterior; sus apófisis transversas están atravesadas por un orificio simple ó doble, que comunica con el precedente, y en la última y penúltima faltan las caritas de las apófisis transversas.

En el *Perro* y en el *Gato* se encuentran trece vértebras dorsales (Figs. 6 y 7), las cuales se diferencian por la estrechez de las apófisis espinosas, por carecer, las tres últimas, de caritas posteriores para la articulación de la cabeza de las costillas correspondientes y por tener las apófisis articulares la misma disposición que las de las vértebras lumbares.

El *Conejo* está dotado de doce vértebras dorsales (Fig.^a 8) semejantes á las del gato.

Las vértebras *lumbares* del *Asno* y frecuentemente las del *Mulo* son en número de cinco.

El *Buey* tiene seis vértebras lumbares (Fig.^a 2) más voluminosas en todos sentidos que las del caballo. Las apófisis transversas son cóncavas en su borde anterior y convexas en el posterior, las cuales se dirigen hácia abajo, menos las dos primeras que son horizontales, y las dos últimas carecen de las caritas articulares, propias del caballo y sus especies.

La *Cabra* (Fig.^a 4) conserva la misma disposición que el buey, con la sola diferencia de presentar las apófisis transversas más inclinadas hácia abajo.

El *Carnero* (Fig.^a 3) posee estas apófisis elevadas en sus extremidades, y algunas veces está dotado de siete vértebras.

El *Perro* y el *Gato* (Figs. 6 y 7) tienen siete vértebras lumbares largas, gruesas y tuberosas. Las apófisis espinosas se acortan de delante atrás y van terminando en punta, y las transversas se inclinan adelante y abajo, de suerte que la cara inferior de esta region parece un ancho canal.

El *Conejo* está provisto de un número de vértebras lumbares (Fig.^a 8) igual al de los carniceros, conservan mucha analogía con las de estos y su cresta vertebral es una verdadera espina.

§ II. DEL RÁQUIS EN GENERAL.

Considerada esta parte del tronco en su conjunto, podemos estudiar en ella: 1.º *La configuración exterior.* 2.º *El conducto raquidiano.* 3.º *La dirección.* 4.º *La movilidad.*

A. Configuración exterior del Ráquis.

El ráquis presenta una *cara superior*, otra *inferior* y dos *laterales*. Ofrece, además, una *extremidad anterior* y otra *posterior*.

La *cara superior* se distingue por estar provista de una serie de eminencias, poco salientes en la region cervical y muy elevadas en el dorso, lomos y sacro, las cuales constituyen la *espinia dorso-lombo-sacra*. A los lados de ésta se ve un largo surco llamado *gotera vertebral*, limitada hácia fuera por una fila de tubérculos ásperos, procedentes de las apófisis articulares del cuello y de los lomos y de las transversas del dorso.

La *cara inferior* es ancha en el cuello, se estrecha en el dorso, y vuelve á ensancharse en la region lumbar, para reducir su diámetro gradualmente hasta el cóccis. En esta cara del ráquis se encuentran las crestas que dividen en dos mitades la cara inferior de los cuerpos vertebrales.

En las *caras laterales* se distinguen los treinta y seis orificios de conjunción por donde salen los nervios espinales. Obsérvanse además, en el cuello, las apófisis transversas; en el dorso las caras externas de estas mismas eminencias y las caritas intervertebrales, y en los lomos, las apófisis transversas ó costiformes.

La *extremidad anterior* posee un ancho orificio que establece la comunicación del conducto raquidiano con la cavidad craneana.

La *extremidad posterior* termina en punta y se encuentra representada por el último hueso de la cola.

B. Conducto raquidiano.

Esta larga cavidad tiene distinto diámetro en los diferentes puntos de su extensión. Al nivel del atlas presenta su mayor amplitud. En el axis se estrecha rápidamente y vuelve á ensancharse de nuevo al fin de la region cervical y principio de la dorsal, constituyendo lo que se ha llamado *ensanchamiento cervico-dorsal*. Desde este punto el conducto vuelve á reducir

considerablemente su diámetro para ampliarse al nivel de la articulación lombo-sacra, formando el *ensanchamiento lombo-sacro*. A partir de este sitio, el conducto raquídeo disminuye rápidamente su capacidad para terminar en la cuarta pieza del cóccis.

C. *Dirección del Ráquis.*

La columna vertebral no describe una línea recta y horizontal, sino que forma tres curvas bien manifiestas. Siguiéndole desde el cóccis, se le ve dirigirse arriba y adelante, formando un arco de concavidad inferior. En la region lumbar y en la mitad del dorso es casi recto y horizontal, se inclina hácia abajo hasta el cuello, y vuelve á elevarse describiendo un arco de concavidad superior.

D. *Movilidad del Ráquis.*

La poca longitud de las apófisis espinosas de las vértebras cervicales, el mucho desarrollo de las articulares y la ligera curva descrita por las superficies de contacto de los cuerpos vertebrales, permiten á la region del cuello movimientos bastante libres y variados. En la region del dorso estos movimientos son muy poco extensos por la longitud de las apófisis espinosas y por el apoyo que prestan á las costillas los huesos de la espina dorsal. En la region lumbar los movimientos de flexion y extension son muy perceptibles; pero el de inclinacion lateral está reducido á sus más estrechos límites por la longitud de las apófisis transversas y por el encajonamiento de las articulares. En el tercio posterior de esta misma region son casi imperceptibles, por efecto de las articulaciones particulares de los solípedos, que describiremos en otro lugar.

ARTÍCULO II.

Del Torax.

ETIMOLOGÍA Y DEFINICION.—El torax, del griego *torax*, pecho, es una jaula cóncava, prolongada de delante atrás, suspendida debajo de las vértebras dorsales y destinada á contener los principales órganos de la respiracion y de la circulacion.

DIVISION.—El torax está formado de treinta y seis huesos arciformes, llamados *costillas*, diez y ocho á cada lado, con igual número de *cartilagos de prolongacion* y de un hueso impar, que recibe el nombre de *esternon*.

Describiremos primero los huesos del *torax en particular* y terminaremos por el estudio del *torax en general*.

§ I. DEL TORAX EN PARTICULAR.

Siguiendo un órden análogo al que hemos adoptado para la descripcion de las vértebras, expondremos: 1.º *Los caractéres comunes á todas las costillas y á sus cartilagos*. 2.º *Los caractéres especiales de estos mismos órganos*. 3.º *Los caractéres del esternon*.

1.º *Caractéres comunes á todas las costillas y á sus cartilagos de prolongacion.*

ETIMOLOGÍA Y DEFINICION.—Las costillas (Fig.^a 13), del latin *costa*, costado, son unos huesos prolongados, arciformes, oblicuos de arriba abajo y de delante atrás, articulados superiormente con las vértebras dorsales, inferiormente con sus cartilagos de prolongacion y forman las paredes laterales del pecho.

DIVISION.—Los anatómicos antiguos dividian los huesos que

nos ocupan en *costillas verdaderas* y *costillas falsas*; pero los modernos han sustituido estos nombres con los de *costillas esternales* y *costillas asternales*.

Las primeras se llaman así, porque se articulan directamente con el esternon. Las segundas reciben aquel nombre, porque no se unen á este hueso sino por el intermedio de los últimos cartílagos de prolongacion de las primeras.

Suponemos divididos los arcos costales en *cuerpo* ó *parte media* y *dos extremidades*.

Cuerpo ó parte media. — Es la mayor del hueso, y fácilmente se nota que presenta *dos caras*: una *externa* y otra *interna*; y *dos bordes*: uno *anterior* y otro *posterior*.

La *cara externa* es convexa, está provista de una gotera en su mitad anterior y posee varias rugosidades que ocupan la parte más elevada.—La *cara interna* es cóncava, lisa y revestida por la pleura costal.—El *borde ante-*

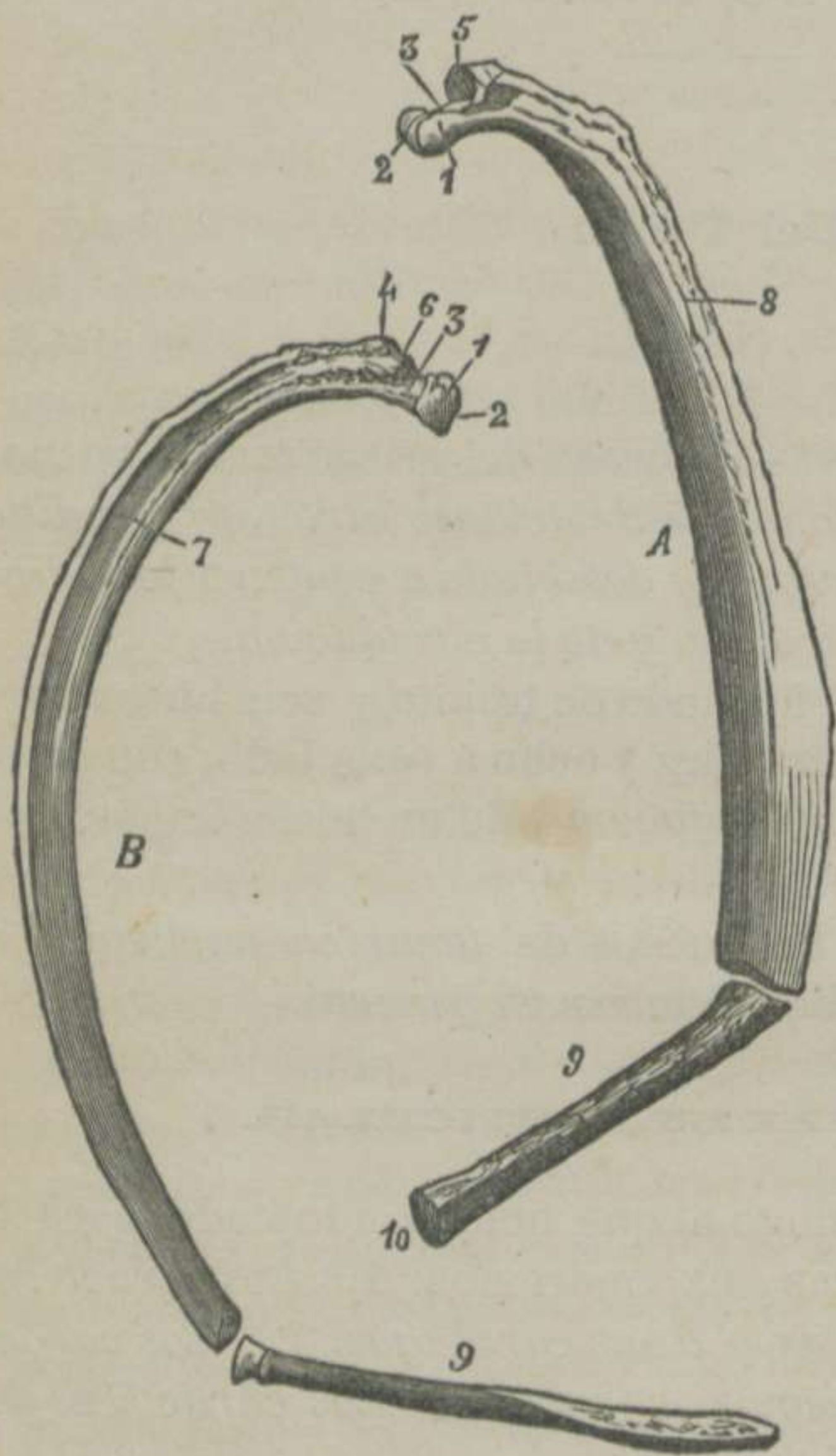


FIGURA 13.—Tipos de costillas.

* A. La quinta costilla esternal vista por su cara interna.—B. La primera asternal vista por su cara externa.—1. Cabeza de la costilla.—2. Su cisura.—3. Su cuello.—4. Tuberosidad.—5. Su carita articular.—6. Carita rugosa para la insercion del ligamento transverso-costal inter-óseo.—7. Gotera de la cara externa.—8. Cisura vásculo-nerviosa del borde posterior.—9. Cartilago de prolongacion.—10. (A) Ensanchamiento articular que se une al esternon.

rior es cóncavo y cortante.—El posterior es convexo, grueso, rugoso y tiene hácia adentro una cisura vásculo-nerviosa que se extiende hasta la mitad del hueso.

Extremidades.—Estas son: una *superior* y otra *inferior*.

La *extremidad superior* está dotada de dos eminencias: la una llamada *cabeza* y la otra *tuberosidad*. La primera se halla provista de una ranura que divide la cabeza en dos caritas articulares. La segunda se encuentra situada detrás de la primera; es más pequeña que ésta, y rugosa, y en su vértice se distingue una carita lisa y plana. La tuberosidad está aislada de la cabeza por una depresion circular llamada *cuello de la costilla*.—La *extremidad inferior* es algo abultada, y posee una cavidad irregular para recibir el extremo superior del cartílago de prolongacion.

ESTRUCTURA Y DESARROLLO.—Las costillas son huesos bastante esponjosos, y se desenvuelven por *tres núcleos de osificación*: uno para la parte media y extremidad inferior; otro para la cabeza y un tercero para la tuberosidad.

DEFINICION DE LOS CARTÍLAGOS COSTALES.—Estas ternillas son unos órganos cilindróideos un poco aplanados y lisos en sus caras y bordes, los cuales, uniéndose con las costillas y con el esternon, completan las paredes laterales de la jaula torácica.

DIVISION.—Los cartílagos costales se dividen como las costillas: en *externales* y *asternales*.

Todos estos órganos tienen una *extremidad superior* que se suelda con la inferior de la costilla correspondiente, formando un ángulo muy obtuso y abierto hácia adelante, otra *inferior* engrosada ó terminada en punta, una *cara externa*, otra *interna*, un *borde anterior* y otro *posterior*, que no ofrecen nada de particular.

En los animales de poca edad, los órganos que nos ocupan están compuestos de sustancia ternillosa; pero en los viejos cambian de naturaleza, se convierten en huesos esponjosos, revestidos por una capa delgada de materia cartilaginosa, simulando las costillas inferiores de algunas especies de animales.

2.º Caracteres especiales de las costillas y de sus cartílagos.

Las *costillas esternales* son en número de ocho, y han recibido los nombres de *primera*, *segunda*, *tercera*, etc., contando de adelante atrás. Todas éstas tienen el cartílago de prolongación terminado inferiormente por un engrosamiento articular que se aloja en las cavidades laterales del esternon.—Las *costillas asternales*, en número de diez, se apoyan las unas sobre las otras por el intermedio de sus cartílagos, que terminan en punta obtusa. El último de estos descansa debajo del penúltimo, éste debajo del ante-penúltimo y así sucesivamente, menos el primero, que se une con el último esternal. Enlazadas las ternillas asternales entre sí, componen lo que se ha llamado *circulo cartilaginoso de las costillas*.

Es bastante difícil decir con toda seguridad el nombre numérico de una costilla, cuando se ha separado de su situación normal; pero puede aproximarse á la verdad si se conservan en la memoria los caracteres distintivos siguientes: 1.º Las costillas aumentan de longitud desde la primera á la novena, disminuyendo desde este número hasta la última. 2.º La misma proporción creciente y decreciente existe para los cartílagos de prolongación. 3.º Se ensanchan gradualmente desde la primera á la sexta, y principian á estrecharse en la séptima, siguiendo ordenadamente hasta la décima octava. 4.º La curva que describe cada costilla es tanto mayor, cuanto más posterior es. 5.º La gotera de la cara externa está tanto ménos pronunciada, cuanto más estrecho es el hueso.

La primera costilla se distingue fácilmente por la carencia de la gotera en su cara externa, de la cisura en su borde posterior y de la ranura intermedia á las dos caritas de su cabeza articular. Se distingue tambien por las rugosidades de su cara externa, por ser más corto y grueso su cartílago de prolongación y por la carita que éste presenta en su cara interna, para articularse con el del lado opuesto.—La última costilla carece de gotera en la cara externa, la carita de la tuberosidad está confundida con la posterior de la cabeza y no es raro encontrar este carácter en la décima séptima y décima sexta.

DIFERENCIAS.—En el *Asno* y en el *Mulo* las costillas son menos encorvadas que en el caballo.

El *Buey* tiene trece costillas á cada lado, ocho esternales y cinco asternales (Fig.^a 2). Son más anchas y más rectas. Las eminencias de su extremidad superior son más voluminosas. La extremidad inferior forma una articulación móvil con el cartilago correspondiente. En la última costilla, y frecuentemente en la penúltima, apenas se distingue la tuberosidad, y ésta carece de superficie articular.

El *Cerdo* tiene catorce costillas á cada lado (Fig.^a 5), siete esternales y siete asternales. Las primeras presentan los cartilagos aplanados, anchos, cortantes y convexos en su borde anterior. En las cuatro últimas asternales la carita de la tuberosidad está confundida con la posterior de la cabeza. Por lo demás, se parecen mucho á las costillas de los pequeños rumiantes, aunque las del cerdo son un poco más anchas y más curvas.

El *Perro* y el *Gato* tienen trece costillas á cada lado (Figs. 6 y 7), nueve esternales y cuatro asternales. Se diferencian por ser más curvas, estrechas y gruesas.

El *Conejo* tiene doce costillas (Fig.^a 8), siete esternales y las restantes asternales.

3.º Esternon. (Figs. 14 y 46)

ETIMOLOGÍA Y DEFINICION.—El esternon, del griego *esternon*, pecho, es un hueso prolongado, impar, encorvado sobre sí mismo,

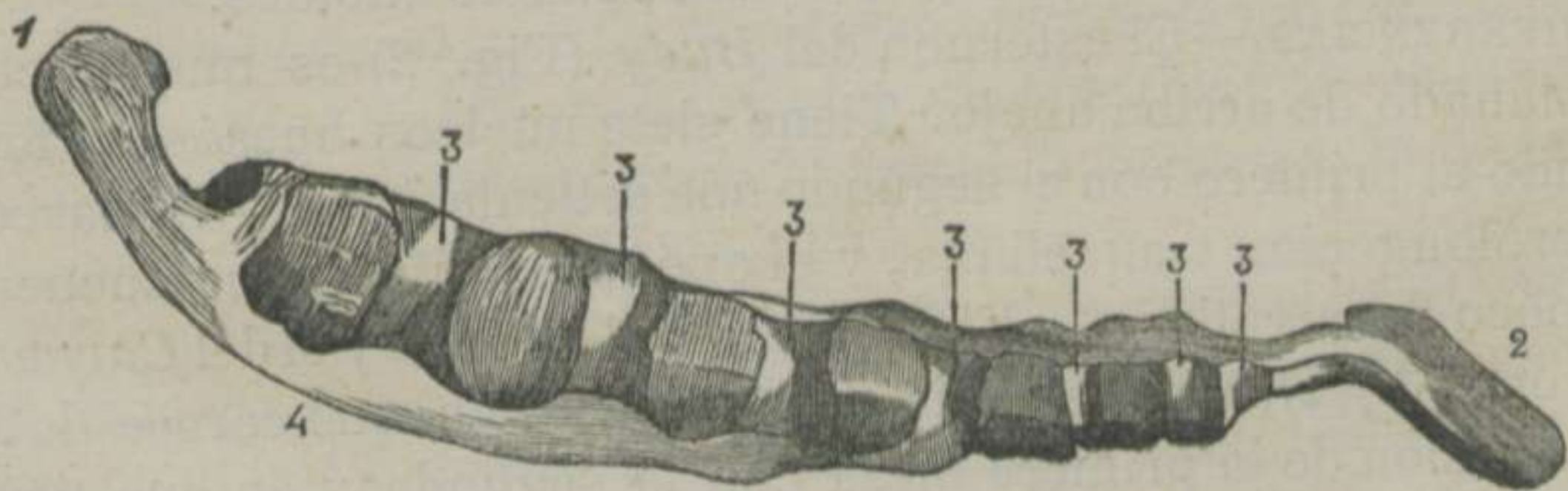


FIGURA 14.—*Esternon, visto de lado.* *

* 1. Prolongación traqueliana.—2. Apéndice xifóides.—3, 3. Cavidades para recibir á los cartilagos esternales.—4. Borde inferior.

inclinado de arriba abajo y de delante atrás, el cual forma la region inferior de la cavidad torácica.

DIVISION.—En este hueso tenemos que estudiar una *cara superior* y dos *laterales*, dos *bordes laterales* y uno *inferior*, una *extremidad superior* y otra *infero-posterior*.

La *cara superior* ó *interna* es algo cóncava en el sentido de su longitud, triangular y cubierta por un músculo.—Las *caras laterales* pueden dividirse en *porcion superior* y en *porcion inferior*. La primera presenta ocho cavidades prolongadas de arriba abajo, y tanto más aproximadas cuanto más posteriores son, en donde se aloja la extremidad inferior de los cartílagos esternales. La segunda, más extensa por delante que por detrás, es rugosa para inserciones musculares.

Los *bordes laterales* limitan las caras y se reúnen anteriormente, dando insercion á un cordón fibroso.—El *borde inferior* es convexo, delgado y saliente hácia delante, simulando la quilla de un barco.

La *extremidad superior* es aplanada de un lado á otro, encorvada hácia arriba, á manera de un pico, y constituye la *prolongacion traqueliana del esternon*.—La *extremidad posterior* es aplanada de arriba abajo y termina por un ensanchamiento cartilaginoso que ha recibido los nombres de *paleta esternal*, *prolongacion abdominal* ó *apéndice xifóides*.

EXTRUCTURA Y DESARROLLO.—El esternon es un órgano ósteo-cartilaginoso, formado por seis núcleos huesosos engastados en una masa ternillosa, la cual constituye completamente la prolongacion traqueliana, la quilla y el apéndice xifóides.

DIFERENCIAS.—El esternon del *Buey* (Fig.^a 2) es muy ancho y aplanado de arriba abajo. Tiene siete núcleos huesosos, formando el primero con el segundo una articulacion móvil. Carece de prolongacion traqueliana, y el apéndice xifóides se encuentra poco desarrollado.—El esternon de la *Cabra* y el del *Carnero* (Figuras 3 y 4), se diferencia del del buey, en que carece de la articulacion de la primera pieza con la segunda y en que tiene menores dimensiones.

El del *Cerdo* (Fig.^a 5) se compone de seis núcleos y está dotado de una prolongacion traqueliana muy saliente. En cuanto á o demás, guarda mucha analogía con el esternon de los ruminantes.

El del *Perro* y el del *Gato* (Figs. 6 y 7) se halla formado de ocho piezas prolongadas de delante atrás, deprimidas en el centro y abultadas en sus extremidades, las cuales no se suelen jamás.

§ II. DEL TORAX EN GENERAL.

En este sitio vamos á estudiar el torax por su superficie externa, reservando la descripción de su interior para cuando tengamos necesidad de conocer esta cavidad, como parte protectora del aparato respiratorio.

La superficie externa de esa gran jaula huesosa se divide en las seis regiones ó planos siguientes: 1.º *Superior ó vértebro-costal*. 2.º *Inferior ó esterno-condral*. 3.º *Dos laterales ó costo-condrales*. 4.º *Anterior ó vértebro-costotraqueliano*. 5.º *Posterior ó condro-diafragmático*.

El *plano superior ó vértebro-costal* está formado, como indica su nombre, por la superficie externa de la masa apofisaria de las vértebras dorsales y por la extremidad superior de las costillas. Este plano se encuentra dividido en dos mitades laterales por las apófisis espinosas de las vértebras expresadas, distinguiéndose en aquellas las *goteras vértebro-costales*, en donde se alojan algunos músculos de la region espino-dorso-lumbar.

El *plano inferior ó esterno-condral* se encuentra constituido por la quilla esternal, por el apéndice xifóides, por las articulaciones condro-esternales y por los cartílagos de prolongación de las costillas verdaderas.

Los dos *planos laterales ó costo-condrales* tienen por base las caras externas de las costillas, los espacios intercostales y la union de la extremidad inferior de estos huesos con la superior de los cartílagos de prolongación.

El *plano anterior ó vértebro-costotraqueliano* es el vértice del cono que representa el torax, el cual está compuesto por la cara inferior del cuerpo de la última vértebra cervical y de la primera dorsal, por las dos primeras costillas y por la prolongación traqueliana ó pico del esternon, cuyos órganos dejan una abertura oval, prolongada verticalmente, que ha recibido el nombre de *traqueliana*, por donde pasan la tráquea, el esófago, vasos y nervios muy importantes.

El *plano posterior* ó *condro-diafragmático* es la base del mismo cono y se halla cortado oblicuamente de arriba abajo y de atrás adelante. Entran en su constitucion el borde posterior de las dos últimas costillas, el círculo cartilaginoso formado por el concurso de los cartílagos asternales y el músculo diafragma, que cierra el grande espacio oval que limitan estos órganos sólidos.

ARTÍCULO III.

De la extremidad anterior del tronco ó cabeza.

ETIMOLOGÍA Y DEFINICION.—La cabeza, del latin *caput*, es una gruesa pirámide de base superior, suspendida de la extremidad anterior del ráquis, en una direccion casi vertical, formada por muchos huesos soldados, los cuales componen cavidades en donde se alojan órganos muy importantes, que pertenecen á varios aparatos.

DIVISION.—Algunos anatómicos dividen la cabeza en *cráneo* y *cara*, subdividiendo esta última en *mandíbula anterior* y *mandíbula posterior*.

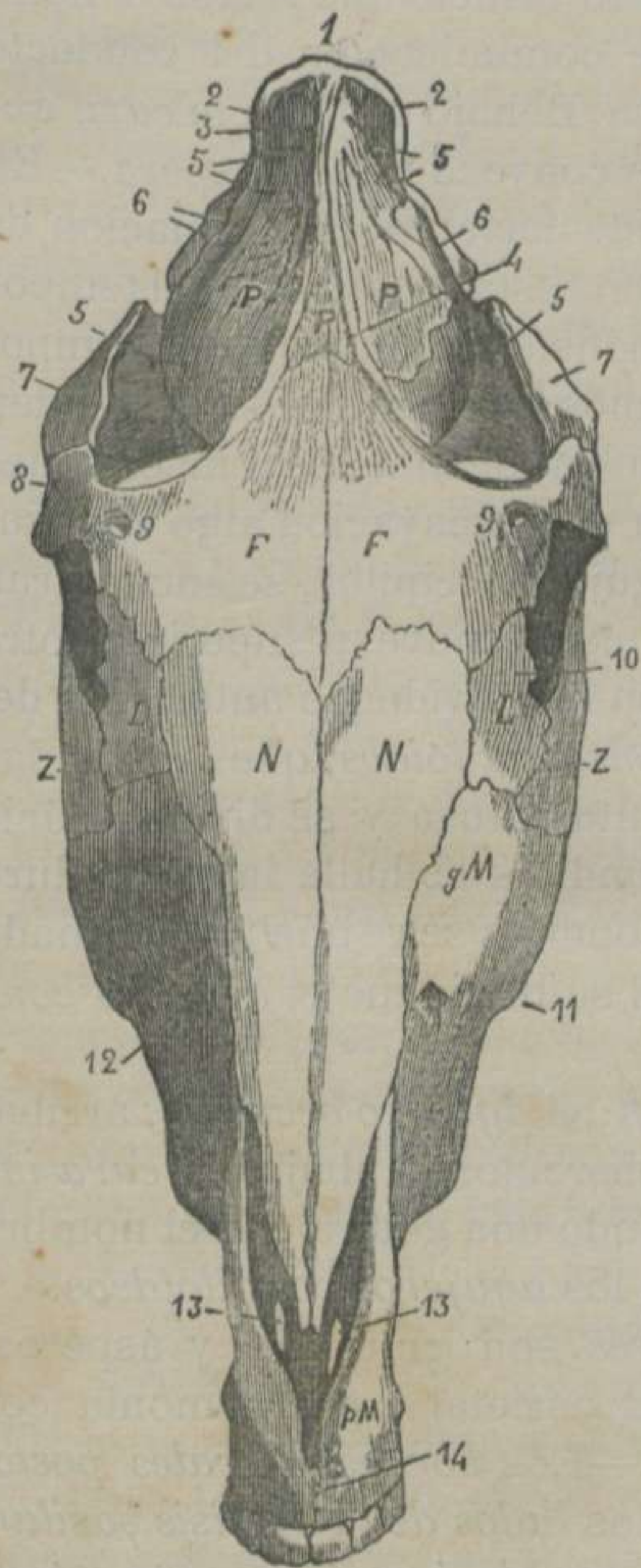
Nosotros la dividiremos en *cráneo*, *mandíbula anterior* y *mandíbula posterior*.

Este es el orden que creemos debe seguirse, y terminaremos la descripcion de esta extremidad del tronco por el estudio de los *dientes*, del *hióides*, de los *huesos del oido* y de la *cabeza en general*.

§ I. CRÁNEO.

ETIMOLOGÍA Y DEFINICION.—Entendemos por *cráneo*, del latin *craneum*, una caja ovoide, simétrica, situada en la parte superior de la cabeza, formada por huesos planos completamente inmóviles, la cual contiene y protege al *encéfalo* ó *masa encefálica*.

DIVISION.—Esta caja puede descomponerse en siete huesos que, contados de arriba abajo, son: 1.º *Occipital*. 2.º *Parietal*. 3.º *Frontal*. 4.º *Etmóides*. 5.º *Esfenóides*. 6.º *Dos temporales*.



1.º **Occipital.** (Figs. 15, 16 y 17)

ETIMOLOGÍA Y DEFINICION.—El occipital, del latin *occiput*, nuca, es un hueso plano, irregular, simétrico, situado en la parte más elevada de la cabeza, articulado con el atlas, con el parietal, con los temporales y con el esfenóides, formando la base de la nuca y parte de la cavidad del cráneo.

DIVISION.—Consideramos dividido el occipital en dos caras, cuatro bordes y cuatro ángulos. Las caras son: una *externa* y otra *interna*. Los bordes se llaman *laterales anteriores* y *laterales posteriores*. Los ángulos se distinguen con los nombres de *saliente anterior*, *saliente posterior* y *reentrantes laterales*.

La *cara externa* se halla subdividida en tres porciones por la doble acodadura del hueso: una *anterior*, otra *superior* y una *tercera posterior*.—En la línea media de estas porciones se distingue una cresta, que es el origen de la *cresta parietal*. Encima de

FIGURA 15.—Cabeza del Caballo, vista por delante.

* 1. Protuberancia occipital.—2, 2. Origen de las crestas mastoideas.—3. Origen de las crestas parietales.—P. *Parietal*. 4. Cresta parietal izquierda.—5. Orificios que dan entrada al conducto parieto-temporal.—E. *Porcion escamosa del temporal*. 6. Raiz superior de la apófisis zigomática.—7. Apófisis zigomática.—F. *Frontal*. 8. Apófisis orbitaria.—9. Agujero surciliar.—L. *Lagrimal*. 10. Tubérculo para la insercion del orbicular de los párpados.—Z. *Zigomático*.—N. *Supnasales*.—gM. *Maxilares superiores*. 11. Espina supmaxilar.—12. Orificio del conducto supmáxilo-dentario.—pM. *Maxilar inferior*. 13, 13. Aberturas incisivas.—14. Agujero incisivo.

ésta se observa una eminencia saliente, gruesa y rugosa llamada *protuberancia transversal del occipital*. Detrás de ésta se ve un tubérculo ovóide y rugoso, que se denomina *tuberosidad cervical*. Más atrás se encuentra un vasto orificio que recibe el nombre de *agujero occipital*, punto de comunicacion del conducto raquidiano con la cavidad craneana. Debajo se halla la *cara externa de la apófisis basilar*, que es convexa y algo áspera.—En las partes laterales existe una cresta cortante, continuacion de la protuberancia transversal con la cresta mastoídea del temporal y con la raíz superior de la apófisis zigomática del temporal. Inmediatamente detrás hay unos surcos que se extienden hasta la base de las apófisis estilóides, destinados á inserciones musculares. Hacia dentro se halla una escavacion algo rugosa. Detrás de ésta, y á los lados del agujero occipital, se encuentran *los cóndilos*, compuestos de una cara convexa superior y otra inferior, los cuales se articulan con las cavidades anteriores del atlas. Afuera encontramos las *apófisis estilóides*, que, aplanadas de un lado á otro, terminan en punta obtusa y se dirigen hacia atrás. Entre estas apófisis y los cóndilos se halla la escotadura *estilo-condiloídea*. Debajo de los cóndilos se ve una fosa llamada *condiloídea*, en el fondo de la cual se distingue el *agujero condiloídeo*.

La *cara interna* presenta: detrás, el *agujero occipital*; arriba, la *fosa cerebelosa*, que es lisa y tuberculosa; abajo, la *cara interna de la apófisis basilar*, formando una gotera con el nombre de la misma apófisis; á los lados, los *agujeros condiloídeos*.

Los *bordes laterales anteriores* son gruesos y ásperos, uniéndose por dentelladura con el parietal y por armonía con la porcion tuberosa del temporal.—Los *bordes laterales posteriores* son cortantes, constituyen los *lados de la apófisis basilar*, y concurren á formar el *agujero rasgado* ú *occipito-esfeno-temporal*.

El *ángulo saliente anterior* es dentellado, y se enclava en la escotadura del borde superior del parietal.—El *saliente posterior* es grueso, cortado armónicamente, forma el *vértice de la apófisis basilar*, y se une con el cuerpo del esfenóides.—Los *reentrantes laterales* son los puntos de union del borde lateral anterior y del lateral posterior, los cuales están ocupados por la porcion tuberosa del temporal.

ESTRUCTURA Y DESARROLLO.—El occipital contiene gran cantidad de sustancia esponjosa, y se desarrolla por cuatro núcleos de osificación: uno para la protuberancia, otro para la apófisis basilar y dos para los cóndilos, apófisis estilóides y agujeros condiloídeos.

DIFERENCIAS.—El occipital del *Buey*, del *Carnero* y de la *Cabra* (Figs. 2, 3 y 4) carece de acodadura anterior, y no forma parte de la cara anterior de la cabeza. La tuberosidad cervical es ménos saliente. Las apófisis estilóides son más cortas é inclinadas hácia dentro. La apófisis basilar es corta, gruesa, ancha y más acanalada en su cara externa. Los agujeros condiloídeos son dobles y algunas veces triples. El agujero rasgado, en vez de estar dividido en dos por un ligamento, como en el caballo, lo está por la porcion mastoidea del temporal.

El occipital del *Cerdo* (Fig.^a 5) tampoco se halla acodado anteriormente; pero la protuberancia forma la parte más elevada de la cabeza. Carece de tuberosidad cervical. Las apófisis estilóides son largas é inclinadas hácia abajo.

El occipital del *Perro* y el del *Gato* (Figs. 6 y 7) presenta la protuberancia compacta y elevada; la tuberosidad cervical apenas perceptible; el agujero rasgado como en los rumiantes; la apófisis basilar, larga, ancha, gruesa y provista de una gotera que se comunica con otra del temporal; el ángulo anterior, obtuso; pero se enclava profundamente en el parietal y forma parte de la protuberancia de este hueso.

3.º Parietal. (Figs. 15 y 16)

ETIMOLOGÍA Y DEFINICIÓN.—El parietal, del latin *paries*, pared ó muralla, es un hueso plano, curvo, impar, situado delante del cráneo, articulado con el frontal y con los temporales, y forma la mayor parte de la bóveda del cráneo.

DIVISION.—El parietal consta de *dos caras*: una *externa* y otra *interna* y de *una circunferencia*. Esta se subdivide á la vez en *cuatro bordes*: *superior*, *inferior* y dos *laterales*.

La *cara externa* es convexa y está recorrida por dos crestas llamadas *parietales*, que arrancando unidas de la cara anterior del occipital, se hacen divergentes y terminan en las apófisis orbitarias del frontal. Estas crestas dividen la cara externa del

hueso que nos ocupa en dos porciones: una *central lisa*, cubierta por la piel y los músculos parieto-auriculares externos, y dos *laterales ásperas*, provistas de cisuras vasculares, que forman parte de las fosas temporales ó suporbitarias.

La *cara interna* es cóncava, lisa, con cavidades digitales y recorrida por goteras vasculares. Hacia arriba, y en la línea media, presenta la *protuberancia parietal*. Esta eminencia trifacial tiene á los lados una escavacion que, unida á otra de la porcion escamosa del temporal, componen el *conducto parieto-temporal*. Además, la protuberancia parietal se prolonga hacia delante y á la línea media por una cresta, reemplazada algunas veces por un surco.

El *borde superior* es cóncavo, algo dentellado y se articula con el occipital.—El *inferior*, ménos cóncavo que el superior, se articula por dentelladuras con el frontal.—Los *laterales*, que están cortados en bisel á expensas de la lámina externa, tienen una gotera que forma parte del conducto parieto-temporal, y se articulan con la porcion escamosa y con la roca de este último hueso.

ESTRUCTURA Y DESARROLLO.—Este hueso contiene mucha sustancia compacta, y se desarrolla por tres núcleos de osificacion, dos laterales y uno impar para la protuberancia.

DIFERENCIAS.—El parietal del *Buey* (Fig.^a 2) no forma parte de la cara anterior del cráneo, y concurre con el occipital á componer el *cervigillo*. Tiene tan poca extension, que está reducido á una lámina estrecha y prolongada transversalmente. Carece de crestas parietales y de protuberancia, y no forma parte del conducto parieto-temporal.

El del *Carnero* y el de la *Cabra* (Figs. 3 y 4) es semejante al del buey. Sólo se diferencia en que es más ancho y compone parte de la cara anterior del cráneo y del conducto parieto-temporal.

El del *Perro* (Fig.^a 6) está caracterizado por el enorme desarrollo de las crestas y protuberancia parietales.

El del *Gato* (Fig.^a 7) tiene las crestas poco perceptibles y la protuberancia se halla reemplazada por dos láminas transversales.

El del *Cerdo* (Fig.^a 5) es grueso y desprovisto de protuberancia. Las crestas están muy desarrolladas y no se unen superiormente.

3.º Frontal. (Figs. 15 y 16)

ETIMOLOGÍA Y DEFINICION.—El frontal, del latin *frons*, frente, es un hueso plano, cuadrilátero, impar, situado en la parte anterior del cráneo y de la cara, articulado con el parietal, los supnasales, lagrimales, temporales, esfenóides y etmóides, y no sólo forma la base de la frente, sino también la parte más elevada de las fosas nasales.

DIVISION.—El frontal consta de una *cara externa* y otra *interna*, de un *borde superior*, otro *inferior* y dos *laterales*.

La *cara externa* se encuentra dividida en *tres porciones* por sus acodaduras laterales.—La *porcion central* es casi plana y está cubierta por la piel. De los lados de esta cara se destacan las *apófisis orbitarias del frontal*. En la base de estas eminencias se ve el *agujero surciliar*. El vértice de las mismas es dentellado y se une al borde anterior de la apófisis zigomática del temporal. La cara externa es convexa y un poco áspera. La interna es lisa, cóncava y forma parte de la cavidad orbitaria. El borde superior mira á la fosa temporal, y es el punto en donde termina la cresta parietal correspondiente. El borde inferior entra á componer el contorno superior de la órbita.—Las *dos porciones laterales* de la cara externa del hueso que nos ocupa constituyen gran parte de la cavidad orbitaria.

La *cara interna* se halla dividida en *dos porciones* por una cresta transversal, que se une á las láminas cribosas del etmóides.—La *porcion superior, craneana ó mayor*, es cóncava, lisa, sembrada de cavidades digitales, y presenta: en el centro *un surco* que se continúa con la cresta media del parietal y con la apófisis crista-galli, y á los lados *una mortaja ó surco* profundo en donde se enclavan las alas del esfenóides.—La *porcion inferior ó nasal* se une con la lámina perpendicular del etmóides, dejando dos espacios laterales que comunican con los senos del frontal y forman el fondo de las fosas nasales.

El *borde superior* es convexo, dentellado y en bisel, para articularse con el parietal y con la porcion escamosa del temporal. El *inferior* presenta en el centro la *espinas nasal*, que se halla cortada en bisel para articularse con los supnasales. A los lados de este mismo borde se notan dentelladuras para unirse con los

lagrimales.—Los *bordes laterales* son delgados y con dos escotaduras: una *superior*, cerrada por el ala del esfenóides y otra *inferior*, más estrecha que, unida con este hueso, forma el *agujero orbitario*.

ESTRUCTURA Y DESARROLLO.—Las dos láminas del frontal están íntimamente unidas superiormente, se separan hácia abajo y forman los *senos frontales*. Este hueso se compone de *dos núcleos* que tardan bastante tiempo á soldarse.

DIFERENCIAS.—El frontal del *Buey* (Fig.^a 2) es un hueso tan extenso, que ocupa más de la mitad de la cara anterior de la cabeza. Se diferencia, además, por su gran espesor, por el apoyo de su apófisis orbitaria en el zigomático, por tener el agujero surciliar transformado en conducto, por la existencia de una *giba frontal* situada en la base de la apófisis orbitaria y, sobre todo, por estar dotado de las clavijas llamadas *soportes*, que sirven para la recepción de los cuernos.

El del *Carnero* y el de la *Cabra* (Figs. 3 y 4) es ménos grueso y no alcanza la cúspide de la cabeza. En cuanto á lo demás, tiene mucha analogía con el de los grandes rumiantes.

El del *Cerdo* (Fig.^a 5) tiene también mucho espesor, pero es muy estrecho. Su apófisis orbitaria es corta, su arcada orbitaria está completada por un ligamento, y la cara interna de este hueso carece de mortaja para recibir el esfenóides.

El del *Perro* y el del *Gato* (Figs. 6 y 7) son muy semejantes al del cerdo, diferenciándose del de este animal en que la cara externa se encuentra deprimida en su centro.

4.º Etmóides. (Figs. 16, 18 y 19)

ETIMOLOGÍA Y DEFINICIÓN.—El etmóides, del griego *etmos*, criba, y *eidos*, forma, es un hueso plano, impar, situado en el límite del cráneo y de la cara, entre el esfenóides, frontal, vómer, palatinos y maxilares superiores, el cual forma parte de la cavidad craneana y de las fosas nasales.

DIVISION.—El etmóides está compuesto de una lámina perpendicular y de dos masas laterales.

Lámina perpendicular.—Tiene dos caras laterales y cuatro bordes, que son: *superior*, *inferior*, *anterior* y *posterior*.

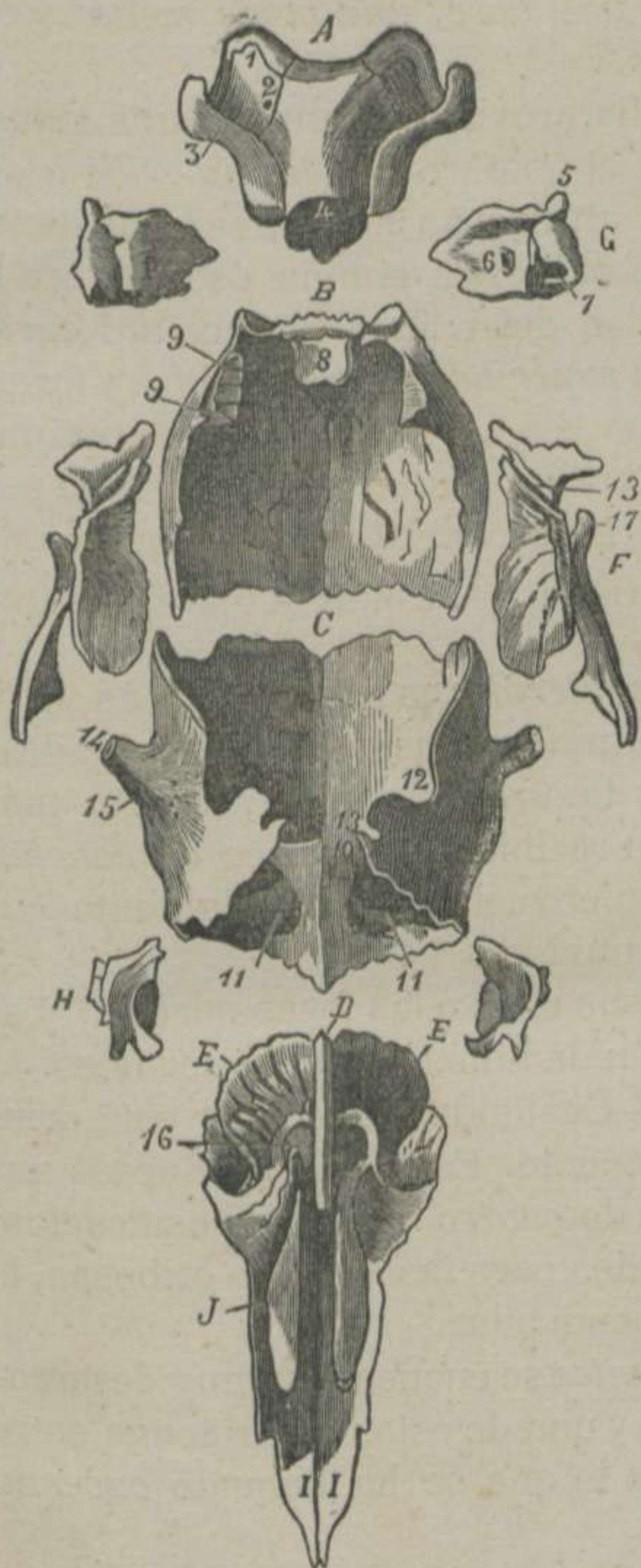


FIGURA 16.—Huesos anteriores de la cabeza del caballo, desarticulados y vistos por detrás. *

Las *caras laterales* no presentan nada digno de atención. Están revestidas por la membrana mucosa pituitaria y separan las dos masas laterales y el fondo de las cavidades nasales.

El *borde superior* de la misma lámina constituye la *cresta etmoidal* ó *apófisis crista galli*, llamada así porque en el hombre ofrece esta forma; pero en los solípedos es una cresta prolongada y curva, cuya concavidad mira al cráneo. Sus extremos se fijan en el centro del borde inferior del esfenóides y en la parte media de la lámina transversa de la cara interna del frontal.—El *borde inferior* no tiene límite fijo y se continúa con el cartílago divisorio de las narices.—El *borde anterior* se suelda con el tabique medio que separa los senos frontales. El *borde posterior* se une con la lámina que divide los senos esfenoidales y con la ranura del vómer.

* A. *Occipital*. 1. Cóndilo.—2. Agujero condiloideo.—3. Apófisis estilóides.—4. Vértice de la apófisis basilar.—B. *Parietal*. 8. Protuberancia parietal.—9. Gotera para la formación del conducto parieto-temporal.—C. *Frontal*. 10. Relieve transversal que separa la porcion craneana de la porcion facial.—11. Senos frontales.—12. Escotadura para la formación del borde lateral tapada por el ala del esfenóides.—13. Escotadura para la formación del agujero orbitario.—14. Vértice de la apófisis orbitaria.—15. Agujero surciliar.—D. *Lámina perpendicular del etmoides*.—E, E. *Masas laterales del etmoides*. 16. Gran concha etmoidal.—F. *Porcion escamosa del temporal*. 17. Apófisis supcondiloidea.—13. Gotera para la formación del conducto parieto-temporal.—G. *Porcion tuberosa del temporal*. 5. Apófisis mastoidea.—6. Orificio auditivo interno.—7. Orificio de comunicacion de la trompa de Eustaquio con el timpano.—H. *Lagrimal*.—I. *Supnasal*.—J. *Cornete anterior*.

Masas laterales.— Poseen *una base, una parte media y un vértice.*

La *base* es superior y se halla provista de una lámina transversal casi circular, que recibe el nombre de *lámina cribosa del etmoides*, por cuyos orificios atraviesan los numerosos filetes nerviosos del primer par cerebral. Esta lámina ósea obtura la extremidad inferior de la cavidad del cráneo y ofrece *dos caras y una circunferencia.* La *cara superior* es algo cóncava y forma el fondo de las *fosas olfatorias.* La *cara inferior* es continua con la base de las masas laterales. La *circunferencia* se une á la escotadura sigmoídea del borde inferior del esfenóides, á la parte lateral de la cresta de gallo y á la lámina transversa del frontal.

La *parte media de las masas laterales* es la porcion más voluminosa, y está compuesta de laminitas huesosas muy delgadas, que forman pequeños cornetes tanto más largos, cuanto más anteriores son, los cuales han recibido el nombre de *conchas etmoidales.* Estos se encuentran envueltos por una laminita común destinada á mantenerlos unidos.

El *vértice* de las mismas masas mira á las fosas nasales, y se halla representado por la extremidad inferior de los cornetes.

ESTRUCTURA Y DESARROLLO.—Casi todo el etmoides está compuesto de láminas de tejido compacto. Es uno de los huesos que más tarda á osificarse y consta de *cuatro núcleos* de osificación: dos para las masas laterales y dos para las láminas cribosas, la cresta de gallo y la lámina perpendicular.

DIFERENCIAS.—En los *rumiantes* se encuentran muy desarrolladas las conchas etmoidales, y una de éstas se prolonga entre los cornetes nasales, formando lo que se ha llamado *caverna olfativa.*

Los *carnívoros* tienen la fosa etmoidal muy profunda y las conchas extraordinariamente desarrolladas y complicadas.

5.º Esfenóides. (Figs. 17, 18 y 19)

ETIMOLOGIA Y DEFINICION.— El esfenóides, del griego *esfen*, cuña, y *eidos*, forma, es un hueso plano, irregular ó de figura de un murciélago, impar, alojado á manera de una cuña entre el

occipital, el frontal, el etmoides, los palatinos, los terigoideos, el vómer y los temporales, el cual forma parte de la base del cráneo, de la órbita y de las fosas temporales.

DIVISION.—Algunos anatómicos dividen el esfenóides en *cuerpo ó parte media* y en *dos alas*. Nosotros lo dividiremos en *dos caras* y *cuatro bordes*. Las caras son: *externa é interna*. Los bordes se llaman *superior, inferior* y *dos laterales*.

La *cara externa* es convexa de un lado á otro, y presenta: 1.º En el centro asperezas para inserciones musculares, para recibir á los terigoideos y para unirse á la extremidad superior del vómer. 2.º A los lados la *cisura vidiana* que, continuada por el conducto del mismo nombre, se abre en el hiatus orbitario. 3.º Una espina llamada *apófisis terigoidea ó subesfenoidal*, cuyo estilete huesoso es aplanado lateralmente, dirigido abajo y afuera, y articulado con los palatinos y los terigoideos. 4.º En la base de esta eminencia el *conducto subesfenoidal*, que se halla bifurcado inferiormente. 5.º Debajo, y delante de la misma apófisis, el *hiatus orbitario*, verdadero vestíbulo en donde se abren la rama mayor del conducto subesfenoidal, el conducto vidiano, el conducto óptico, los tres conductos supesfenoidales y el agujero orbitario. 6.º Delante, y detrás de este vestíbulo, una superficie lisa, que concurre á formar la cavidad orbitaria y la gutural.

La *cara interna* es cóncava de un lado á otro, distinguiéndose en ella: 1.º La continuacion de la gotera de la apófisis basilar. 2.º Debajo de esta gotera, y en la línea media, una fosita llamada *supesfenoidal ó pituitaria* (silla turca en el hombre.) 3.º A los lados de la silla turca la *fosa mastoidea*. 4.º Entre ésta y la fosa pituitaria la *cisura cavernosa* y otra *cisura posterior* innominada y profunda. 5.º La *pequeña cisura* para la formación del tercer conducto supesfenoidal, situada en el borde interno de la fosa mastoidea. Estas tres cisuras forman hácia abajo los tres conductos *supesfenoidales*, y que nosotros llamamos *mayor ó posterior, mediano ó anterior* y *pequeño ó externo*. 6.º En el centro de la cara interna, correspondiente á la porcion inferior del esfenóides, se nota una cavidad elipsóide y transversal llamada *fosa óptica*. 7.º En el fondo de ésta los *orificios internos* de los conductos ópticos, los cuales se dirigen oblicuamente de arriba abajo y de dentro afuera. 8.º Más abajo una superficie

lisa. 9.º En el extremo de ésta y á los lados dos fosas llamadas *etmoidales* ú *olfatorias*.

El *borde superior* es cóncavo y presenta: en el centro una superficie rugosa y mamelonada para articularse con el vértice de la apófisis basilar del occipital, y á los lados tres escotaduras denominadas: *interna*, *mediana* ó *carotídea*, *externa* ó *mayor* para la formación del agujero rasgado, y *media* ó *pequeña*, por donde pasa la arteria meníngea media.

El *borde inferior* presenta en el centro dos cavidades que componen los *senos esfenoidales*, separadas por una lámina huesosa, y á los lados dos escotaduras sigmoideas, en las cuales se adhiere la lámina cribosa del etmoides.

Los *dos bordes laterales* son cortantes, se enclavan en las ranuras de la cara interna del frontal y tienen una escotadura que, en union con otra de los bordes de este último hueso, componen el *agujero orbitario*.

ESTRUCTURA Y DESARROLLO.—El esfenóides es esponjoso en el centro, compacto en sus partes laterales y se desarrolla por *dos núcleos* que tardan á osificarse, especialmente en el caballo y sus especies, los cuales forman dos huesos distintos que reciben los nombres de *esfenóides superior* y *esfenóides inferior*.

DIFERENCIAS.—El esfenóides del *Buey* tiene las apófisis subesfenoidales anchas, delgadas y sin conducto. La fosa pituitaria profunda y limitada superiormente por una eminencia elevada. Los tres conductos supesfenoidales convertidos en una anchagotera. Carece de escotaduras en su borde superior, distinguiéndose solamente un orificio oval que da paso al nervio maxilar inferior.

El del *Carnero* y el de la *Cabra* ofrecen encima de la fosa pituitaria una lámina encorvada y bifurcada.

El del *Cerdo* es corto y presenta las apófisis subesfenoidales muy desarrolladas y sin conducto. Tiene un solo conducto supesfenoidal, pero de grandes dimensiones.

El del *Perro* es el que más se parece al del hombre, y posee dos alas anchas que llegan hasta la fosa temporal, las apófisis subesfenoidales cortas, la fosa pituitaria poco profunda y dos conductos supesfenoidales.

El del *Gato* conserva la misma disposición que el del perro; pero carece de conducto supesfenoidal y de escotadura carotídea.

6.º Temporales. (Figs. 15, 16, 17 y 18)

ETIMOLOGIA Y DEFINICION.—El temporal, del latin *temporalis*, sien, es un hueso plano, irregular, par, situado en las partes laterales del cráneo, articulado con el occipital, parietal, frontal, zigomático, maxilar posterior y el hióides, formando parte de la fosa temporal, la base de la sien y en él están esculpidas las cavidades del aparato de la audicion.

DIVISION.—El temporal se divide en dos porciones: una inferior ó escamosa y otra superior ó tuberosa.

Porcion escamosa.—Esta porcion del hueso que nos ocupa tiene dos caras: una externa y otra interna y una circunferencia.

La cara externa es convexa, rugosa, provista de cisuras vasculares y de orificios que comunican con el conducto parieto-temporal. Del centro de esta cara se destaca una eminencia prolongada que ha recibido el nombre de *apófisis zigomática*.

Esta enorme apófisis posee en su nacimiento dos raíces. La raíz superior forma un borde cortante que se pierde en la cresta lateral de la protuberancia occipital. La raíz inferior, transversa en su origen, se encorva hácia fuera y abajo para terminar en punta. En la base de esta raíz se distingue: delante una superficie cóncava que mira á la fosa temporal, detrás la superficie articular que corresponde al maxilar posterior, la cual consta de un cóndilo transversal, convexo de arriba abajo y algo cóncavo de delante atrás y de una cavidad glenoidea situada encima del cóndilo, y limitada superiormente por la eminencia supcondiloidea. La cara externa de esta raíz es un poco áspera y convexa. La cara interna es cóncava, lisa, y forma la pared externa de la fosa temporal. El borde anterior es cortante y convexo y presenta una eminencia rugosa poco elevada para recibir el vértice de la apófisis orbitaria del frontal. El borde posterior es grueso y rugoso. El vértice ó punta es aplanado, sesgado y se articula con el zigomático.

La cara interna de la porcion escamosa está dividida en dos partes por una gotera casi vertical, que termina encima de la eminencia supcondiloidea y concurre á la formacion del conducto parieto-temporal. La parte superior es la más pequeña, de figura triangular y se articula con la cara externa de la porcion

petrosa. La *parte inferior* es la más grande, mira á la cavidad del cráneo y está provista de impresiones digitales.

La *circunferencia* de la porcion escamosa puede subdividirse en *dos bordes*. El *anterior*, convexo y cortado en bisel, se articula con el parietal y el frontal. El *posterior*, tambien convexo y sesgado para articularse con el esfenóides y hácia el nivel de la eminencia supcondiloídea, presenta una escotadura profunda en donde se aloja el conducto auditivo externo.

ESTRUCTURA Y DESARROLLO.—La porcion escamosa del temporal tiene poca sustancia esponjosa y solo está compuesta de un *núcleo huesoso*.

Porcion tuberosa.—Esta porcion, que tiene la figura de una pirámide cuadrangular, se halla enclavada entre el borde lateral anterior del occipital, el lateral del parietal y la parte superior de la cara interna de la escama del temporal. Mirando su superficie externa, que es lo que nos interesa en este momento, distinguimos *cuatro caras, un vértice y una base*.

La *cara anterior* se une armónicamente con el parietal.—La *posterior* se articula del mismo modo con el occipital.—La *externa* lo hace con la porcion escamosa.—La *interna*, lisa y cóncava, está sembrada de impresiones digitales, y presenta el *conducto auditivo interno*, en el fondo del cual se ven vários agujeros, y uno mayor, que es el *orificio interno del acueducto de Falopio*. Los demás orificios penetran en las cavidades del laberinto.

Estas caras están separadas por otros tantos bordes. El que separa la cara externa de la posterior es grueso y rugoso; constituye la *cresta mastoídea*; se continúa con la cresta lateral del occipital, y forma en su base una tuberosidad llamada *apófisis mastoídea*. Este mismo borde está atravesado por la *cisura mastoídea*, que penetra en el conducto parieto-temporal. El borde que aísla la cara anterior de la interna es cortante, y en union con la parte superior del borde lateral del parietal forma la cresta, que establece la separacion de las fosas cerebral y cerebelosa. Los demás bordes no presentan nada de particular.

El *vértice* se articula con el occipital.

La *base* es irregular y presenta: afuera el *conducto auditivo externo*. Dentro una cresta cortante que forma parte del agujero rasgado. Encima de la apófisis mastóides el *agujero estilo-mastoideo* ú *orificio externo del acueducto de Falopio*. Debajo de

éste la *apófisis estilóides*, y en su base otro orificio que penetra en la cavidad timpánica. En el centro la eminencia *cilíndrica hioideana* y la *protuberancia mastoídea*, que forma la pared externa de la caja del tambor.

DESARROLLO.—En el feto la porcion tuberosa del temporal está compuesta de *dos núcleos* distintos, los cuales reciben los nombres de *porcion mastoídea* y de *petrosa ó roca*; pero en los recién nacidos se encuentran ya soldados, componiendo una sola pieza.

DIFERENCIAS.—En los demás animales domésticos la porcion tuberosa forma una sola pieza con la escamosa, y la apófisis zigomática no se articula mas que con el zigomático.

El cóndilo de la apófisis zigomática del temporal del *Buey* es ancho y convexo. El conducto parieto-temporal está practicado exclusivamente en el temporal; su extremidad superior se abre en el vértice de la roca y la inferior tiene vários orificios. La apófisis mastoídea es más saliente y pertenece á la porcion escamosa. La cresta mastoídea se confunde con la raíz superior de la apófisis zigomática, y se prolonga hasta la tuberosidad mastoídea. Esta es muy voluminosa y la apófisis estilóides más larga.

El del *Carnero* y el de la *Cabra* tiene mucha analogía con el temporal del buey. Solamente se diferencia en que la apófisis mastoídea apenas se distingue, y la porcion mastoídea se suelda muy tarde con la petrosa.

El temporal del *Cerdo* presenta la superficie articular muy parecida á la de los roedores, porque carece de apófisis supcondiloídea, y ofrece poca extension en sentido transversal. El borde posterior de la apófisis zigomática está todo articulado con el zigomático. La apófisis mastoídea se halla reemplazada por una cresta que se extiende desde el conducto auditivo externo hasta la tuberosidad mastoídea. Carece de prolongacion hioideana y la apófisis estilóides es rudimentaria.

La superficie articular de la apófisis zigomática del temporal del *Perro* y del *Gato* sólo posee la cavidad glenoídea, en la cual se aloja exactamente el cóndilo del maxilar. El conducto auditivo es largo. Carece de apófisis estilóides y mastóides. La tuberosidad mastoídea es enorme, y tiene dos cisuras particulares que no existen en los demás animales. Una de éstas es el *canal carotídeo* y la otra da paso al quinto par cerebral.

§ II. MANDÍBULA ANTERIOR.

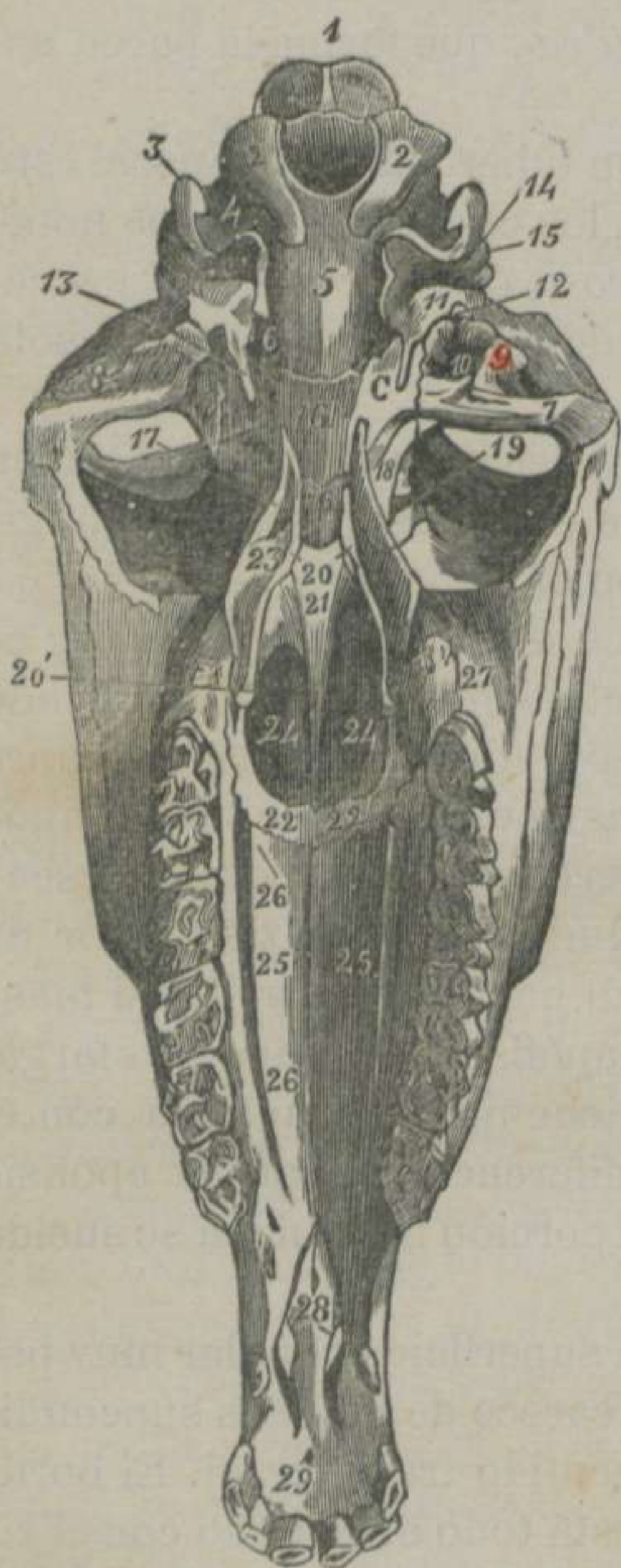


FIGURA 17.—Cabeza del Caballo, vista por detrás. *

* 1. Protuberancia occipital.—2, 2. Cóndilos del occipital.—3. Apófisis estilóides.—4. Escotadura estilo-condiloídea.—5. Apófisis basilar.—6. Agujero rasgado.—7. Cóndilo del temporal.—8. Cavidad glenoídea del temporal.—9. Eminencia supcondiloídea.—10. Fosita para una vena.—11. Protuberancia mastoídea.—12. Prolongacion hioídea.—13. Apófisis estilóides del temporal.—14. Orificio estilo-mastoídeo.—15. Apófisis mastoídea.—16. Cuerpo del esfenóides superior.—16'. Cuerpo del esfenóides inferior.—17. Apófisis subesfenoidal.—18. Orificio superior del conducto subesfenoidal.—19. Hiatus orbitario.—C. Fosita carotídea. 20. Terigoídeo.—20'. Su apófisis.—21. Vómer.—22. Extremidad inferior de los palatinos.—23. Cara interna de la cresta palatina.—24, 24. Aberturas guturales de las cavidades nasales.—25. Cara palatina de los maxilares superiores.—26. Orificio inferior del conducto palatino.—26'. Cisura palatina.—27. Tuberosidad maxilar.—28. Aberturas incisivas.—29. Agujero incisivo.

DEFINICION.—La mandíbula anterior es la porcion más extensa y ántero-inferior de la cabeza, formada por un conjunto de huesos planos, los cuales constituyen las cavidades que sirven de receptáculo á los órganos de la vision, del olfato y del gusto.

DIVISION.—La mandíbula anterior puede descomponerse en nueve huesos pares y uno impar, á saber: *Dos maxilares superiores. Dos maxilares inferiores. Dos supnasales. Dos lagrimales. — Dos zigomáticos. Dos palatinos. Dos terigoídeos. Cuatro cornetes nasales y un vómer.*

1.º Maxilares superiores.

(Figs. 15 y 17)

ETIMOLOGÍA Y DEFINICION.—LOS maxilares superiores, del latin *maxila*, quijada, son huesos planos, piramidales, situados en las partes laterales de la cara, articulados con el frontal, palatinos, zigomáticos, lagrimales, maxilares inferiores, supnasa-

les, vómer y entre sí, los cuales componen parte de las fosas nasales y del paladar.

DIVISION.—Cada uno de estos huesos presenta *tres caras, tres bordes y dos extremidades*. Las caras se llaman *externa ó facial, interna ó nasal y posterior ó bucal*. Los bordes son *anterior, externo é interno*. Las extremidades se denominan *superior é inferior*.

La *cara externa ó facial*, convexa hácia atrás y un poco cóncava por delante, presenta enfrente de la cuarta ó quinta muela la *espina supmaxilar ó zigomática*, y en el centro el *orificio inferior del conducto máxilo-dentario anterior*.

La *cara interna ó nasal* es cóncava para formar la pared posterior y la externa de las fosas nasales. A lo largo de la misma se distingue una cresta poco saliente que da insercion á la lámina del cornete correspondiente. Arriba y adelante se ve una escavacion profunda que comunica con los *senos maxilares*. Más atrás se observa una superficie laminar dentellada para articularse con el palatino, la cual está provista de una gotera que forma parte del *conducto palatino*.

La *cara posterior ó palatina* es ligeramente cóncava de un lado á otro y constituye la bóveda del paladar. Esta cara se halla surcada por varias cisuras y especialmente por la *gotera palatina*, que es continuacion del conducto del mismo nombre.

El *borde anterior*, convexo y delgado, se divide en *dos porciones*: una *superior*, que se halla cortada en bisel á expensas de la lámina externa para unirse al lagrimal y al zigomático; otra *ántero-inferior*, provista de una mortaja para articularse con el supnasal y con la apófisis externa del maxilar inferior.

El *borde externo* es el más grueso y posee las *seis cavidades alveolares* en donde están enclavadas las seis muelas. Encima del último alvéolo se distingue una eminencia rugosa llamada *tuberosidad alveolar*. Debajo del último alvéolo, dicho borde es delgado, cortante y forma parte del espacio *inter-canino molar*.

El *borde interno* es dentellado para soldarse con el del lado opuesto, y hácia abajo está escotado para recibir la apófisis interna del maxilar inferior, dejando un espacio llamado *hendidura incisiva*.

La *extremidad superior* es voluminosa, lisa y redondeada,

en cuyo interior se prolonga el *seno maxilar*. Hacia dentro se ve una fosa formada por este hueso y el palatino, denominada *hiatus maxilar*, de donde parten los conductos *nasal*, *palatino* y *máxilo-dentario anterior*. Este último recorre el seno maxilar por encima de las raíces de los dientes molares, y cuando llega cerca del nivel de la tercera muela se divide en *dos ramas*: una *más ancha*, que se abre en el centro de la cara externa, y otra *más estrecha* que, después de caminar por el espesor del hueso, se divide en varios conductos que se pierden en el maxilar inferior.

La *extremidad inferior* tiene una cavidad que, unida á otra del maxilar inferior, forman el alvéolo del colmillo.

ESTRUCTURA Y DESARROLLO.—Este hueso es tanto más esponjoso, cuanto más viejo es el animal, y está compuesto de *un núcleo* de osificación.

DIFERENCIAS.—La espina supmaxilar del *Buey*, del *Carnero* y de la *Cabra* (Figs. 2, 3 y 4) describe una curva de concavidad posterior, la cual establece su punto de reunión con la espina del zigomático. El orificio inferior del conducto máxilo-dentario se abre encima del nivel de la primera muela. Carece de cisura para la formación del conducto palatino y de cavidad para el colmillo. Los senos maxilares son mucho más espaciosos.

El maxilar superior del *Cerdo* (Fig.^a 5) presenta la cara externa deprimida en su centro; un relieve voluminoso formado por el alvéolo del colmillo y éste implantado en la cavidad practicada en el maxilar superior; carencia de tuberosidad maxilar; el espacio inter-dentario corto; las cavidades de los senos poco desarrolladas, y el orificio inferior del conducto palatino abierto en la sustancia del maxilar superior.

El del *Perro* y el del *Gato* (Figs. 6 y 7) presenta el borde anterior constituido en larga apófisis, que se articula con el frontal; el alvéolo del colmillo y el conducto palatino practicados en el maxilar superior; carencia de espina maxilar y los senos son rudimentarios.

2.º Maxilares inferiores. (Figs. 15 y 17)

DEFINICION.—El maxilar inferior es un hueso prolongado, encorvado sobre sí mismo, situado en la parte inferior de la cara, articulado con el maxilar superior y con su congénere, el cual

recibe los dientes incisivos y concurre á la formacion de la boca y de las fosas nasales.

DIVISION.—Este hueso se divide en *cuerpo* y *dos apófisis*.

Cuerpo ó porcion gruesa.—Esta parte del maxilar inferior presenta *tres caras*. La *primera*, llamada *externa* ó *labial*, es lisa y convexa.—La *interna* es dentellada para articularse con su congénere, y está atravesada de una cisura vásculo-nerviosa que, con la del hueso del otro lado, forman el *conducto incisivo*. La *tercera*, *posterior* ó *bucal*, es cóncava y se observa en ella la continuacion de la cisura palatina.

De los *tres bordes* que separan estas caras sólo uno debe mencionarse. Nos referimos al *borde inferior*, el cual es grueso y provisto de tres alvéolos para recibir los tres dientes incisivos.

Apófisis.—La *externa* es la más larga, gruesa y aplanada de dentro afuera. Su *cara externa* es lisa y se continúa con la externa del cuerpo. La *interna* está revestida por la mucosa nasal. El *borde anterior* es liso y redondeado. El *posterior* es en parte delgado y cortante para articularse con el maxilar superior, y en parte liso para continuarse con el inferior del cuerpo, en cuyo punto se distingue el alvéolo del colmillo. El *vértice* es delgado y se enclava entre el maxilar y el supnasal.—La *apófisis interna*, que es la más pequeña y aplanada de delante atrás, ha recibido el nombre de *aleta* y se halla separada del resto del hueso por la *hendidura incisiva*.

ESTRUCTURA Y DESARROLLO.—Este hueso es bastante esponjoso y formado por *un núcleo* de osificacion.

DIFERENCIAS.—El cuerpo del maxilar inferior del *Buey*, del *Carnero* y de la *Cabra* (Figs. 2, 3 y 4) es aplanado de delante atrás, no toca al del lado opuesto, y su borde inferior carece de alvéolos.

El del *Cerdo* (Fig.^a 5) tiene la apófisis externa larga, ancha y unida al supnasal en sus dos tercios superiores. El cuerpo carece de conducto incisivo y la hendidura de este nombre es muy ancha.

El del *Perro* y el del *Gato* (Figs. 6 y 7) es pequeño. No tiene conducto incisivo ni cavidad para el colmillo.

3.º Supnasales ó propios de la nariz. (Figs. 15 y 16)

DEFINICION.—El supnasal es un hueso plano, triangular, encorvado de un lado á otro, situado en la parte media de la cara, entre el frontal, lagrimal, maxilar superior é inferior, el cual forma la bóveda de las fosas nasales.

DIVISION.—En el supnasal se distinguen dos caras: una externa y otra interna; y tres bordes, que se denominan externo, interno y superior.

La cara externa es convexa y lisa.—La interna es cóncava, forma parte de las fosas nasales y se nota en ella una cresta longitudinal, en donde se fija el cornete correspondiente.

El borde externo es delgado y se articula con el lagrimal, con el maxilar superior y con el inferior. — El interno se une por dentelladura al borde del hueso del lado opuesto. Estos dos bordes convergen y dan lugar á lo que se llama espina nasal.—El superior es convexo, sesgado por su lámina interna y se articula con el frontal.

ESTRUCTURA Y DESARROLLO.—Es compacto y constituido por un núcleo de osificación.

DIFERENCIAS.—El supnasal del Buey, del Carnero y de la Cabra (Figs. 2, 3 y 4) no se suelda jamás con los huesos inmediatos.

El del Cerdo (Fig.^a 5) es estrecho y largo, y en su cara externa se nota la larga cisura del orificio surciliar.

El del Perro y el del Gato (Figs. 6 y 7) es pequeño, más ancho por abajo, y en vez de espina nasal presenta una escotadura.

4.º Lagrimales. (Figs. 15 y 16)

ETIMOLOGÍA Y DEFINICION.—Este hueso tambien ha recibido el nombre de *unguis*, porque tiene la forma de la uña. Es plano, pequeño, situado debajo de la órbita, entre el frontal, supnasal, maxilar superior y zigomático, el cual compone parte de la cara y de la cavidad orbitaria.

DIVISION.—El lagrimal consta de dos caras: una externa y otra interna y de una circunferencia.

La cara externa está dividida en dos porciones por un borde

cóncavo é irregular, que constituye el contorno inferior de la órbita. La *porcion superior* ú *orbitaria* presenta la *fosa lagrimal*, y en el fondo de ésta el *orificio superior del conducto lágrimo-nasal*. La *porcion inferior* ó *facial* es algo convexa y algunas veces tiene el tubérculo lagrimal.—La *cara interna* forma parte de los senos maxilares y frontales, observándose en el centro el *estuche huesoso* del conducto lágrimo-nasal.

Circunferencia.—Esta parte del órgano que nos ocupa se halla dentellada y sesgada para articularse con los huesos inmediatos.

ESTRUCTURA Y DESARROLLO.—El lagrimal es compacto y está formado por *un núcleo* de osificación.

DIFERENCIAS.—El lagrimal del *Buey*, del *Carnero* y de la *Cabra* (Figs. 2, 3 y 4) es más estenso. La porcion orbitaria está dotada de una protuberancia de paredes muy frágiles, y la porcion facial presenta en los rumiantes pequeños una depresion conocida con el nombre de *fosa lagrimal*.

En el del *Cerdo* (Fig.^a 5) se distingue tambien la fosa lagrimal provista de dos orificios, que se reunen en el espesor del hueso en un solo conducto.

El del *Perro* y el del *Gato* (Figs. 6 y 7) es pequeño, no forma parte de la cara y carece de fosita lagrimal.

5.º.—Zigomáticos, malares ó yugales. (Fig.^a 15)

ETIMOLOGÍA Y DEFINICION.—El zigomático, del griego *dsigoma*, cosa que une á otra, es un hueso plano, triangular, situado en las partes laterales de la cara, entre el maxilar superior, lagrimal y temporal, estableciendo la union de los huesos del cráneo con los de la mandibula anterior y formando la pared externa de la órbita.

DIVISION.—Admitimos en este hueso *dos caras* y *tres bordes*.

Las caras son: una *externa* y otra *interna*. Los bordes se llaman *inferior*, *posterior* é *interno*.

La cara *externa* se subdivide en *dos porciones*, por un borde semicircular, que constituye parte del contorno orbitario. La *porcion superior* ú *orbitaria* es lisa y cóncava. La *porcion inferior facial* ó *externa* es tambien lisa, pero convexa.—La *cara*

interna está escavada en su centro y se comunica con los senos maxilares.

El *borde inferior* es dentellado para unirse al lagrimal y al maxilar superior.—El *posterior* es grueso, rugoso, constituye la *cresta zigomática* y se continúa con el borde posterior de la apófisis del mismo nombre y con la espina maxilar.—El *interno* es rugoso y se articula con el temporal y con el maxilar superior. Todos estos bordes se aproximan para formar una punta aplanaada de delante atrás y cortada en bisel, la cual, en union con la de la apófisis zigomática, componen el *punte yugal* ó *arcada zigomática*.

ESTRUCTURA Y DESARROLLO.—Este hueso es esponjoso por su parte superior y se desarrolla por *un núcleo* huesoso.

DIFERENCIAS.—Lo más importante del zigomático del *Buey*, del *Carnero* y de la *Cabra* (Figs. 2, 3 y 4) consiste en la bifurcacion que presenta hácia su punta, de modo, que la *rama anterior* recibe la apófisis orbitaria y la *inferior* se articula con la apófisis zigomática.

El del *Cerdo* (Fig.^a 5) ofrece una escavacion en la punta, que recibe el vértice de la apófisis zigomática.

El del *Perro* y el del *Gato* (Figs. 6 y 7) se parece mucho al del cerdo, y solamente se articula con el maxilar por su borde inferior.

6.º Palatinos. (Fig.^a 17)

DEFINICION.—El palatino es un hueso aplanado, arciforme, articulado con el esfenoídes, etmóides, supmaxilares, frontal, terigoídeos, vómer y con el palatino del lado opuesto, el cual circunscribe la abertura gutural de las fosas nasales y termina la bóveda palatina.

DIVISION.—Este hueso presenta una *cara externa* y otra *interna*, un *borde anterior* y otro *posterior*, una *extremidad superior* y otra *inferior*.

La *cara externa* se subdivide en *tres porciones*. La *porcion superior* ú *orbitaria* forma parte de la órbita, del hiatus maxilar y de la cisura estafilina. La *posterior* ó *palatina* constituye parte de la bóveda de este nombre. La *media* ó *articular* es laminosa y dentellada para unirse con otra análoga del maxilar superior,

y presenta la *cisura del conducto palatino*.—La *cara interna* es cóncava y lisa, y concurre á la formacion del fondo de la fosa nasal.

El *borde anterior* presenta hácia arriba el *agujero nasal*. Debajo de éste es dentellado para articularse con el maxilar superior. Encima del mismo agujero las dos láminas del hueso se separan y dejan una escavacion que comunica con los senos etmoidales.—El *borde posterior* presenta superiormente la *cresta palatina*, en cuya cara interna descansa el terigoídeo. El resto de este borde es liso y cóncavo y, en union con el del lado opuesto, forman la *arcada* que limita las dos aberturas *gúturonasales*.

La *extremidad superior* es aplanada y cortada en bisel por su lado externo para articularse con la apófisis subesfenoidal.—La *inferior* se une por armonía con la de su congénere.

ESTUCTURA Y DESARROLLO.—Es compacto y constituido por *un núcleo huesoso*.

DIFERENCIAS.—El palatino del *Buey*, del *Carnero* y de la *Cabra* tiene la cara palatina muy ancha. El conducto de este hueso se halla practicado en su espesor. La cresta palatina es saliente y formada por el palatino, el terigoídeo y la apófisis subesfenoidal. El conducto nasal es muy ancho.

La cara posterior del palatino del *Cerdo* es más ancha que la del buey. La porcion orbitaria es poco extensa. La cresta palatina está convertida en una tuberosidad, enclavada entre la apófisis subesfenoidal y el terigoídeo.

La cara palatina del *Perro* y del *Gato* es más extensa que la de los demás animales domésticos y no forma parte de los senos etmoidales.

7.º Terigoídeos. (Fig.^a 17)

ETIMOLOGÍA Y DEFINICION.—El terigoídeo, del griego *ptēris*, ala, y *eidos*, semejanza, es un hueso plano, torcido sobre sí mismo, articulado con el palatino, el vómer y el esfenóides y forma parte de la cavidad gutural.

DIVISION.—En este hueso se distinguen una *cara anterior* y otra *posterior*, una *extremidad superior* y otra *posterior*.

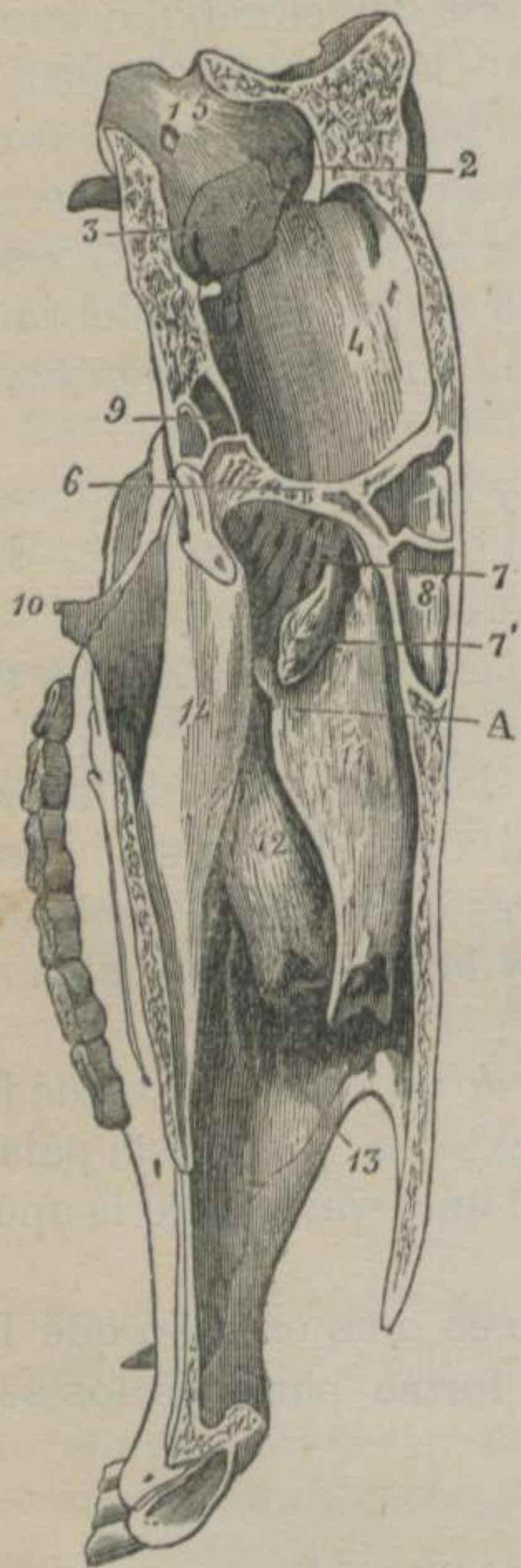La *cara anterior* es convexa y descansa sobre el palatino y el

esfenóides.—La *posterior* es lisa y cubierta por la mucosa faríngea.—La *extremidad superior* es puntiaguda y compone parte del conducto vidiano.—La *posterior* está encorvada hácia fuera y atrás, termina en un boton y presenta una corredera.

ESTRUCTURA Y DESARROLLO.—Es compacto y se forma por *un núcleo* de osificación.

DIFERENCIAS.—El terigoídeo de los *rumiantes* es ancho y cierra una abertura que se halla entre el esfenóides y el palatino.

El del *Perro* y el del *Gato* es muy compacto y rectangular.



8.º Cornetes nasales. (Figs. 16 y 18)

DEFINICION.— Los cornetes *son huesos piramidales, laminosos, rollados sobre sí mismos, situados en las fosas nasales y articulados con el etmóides, propios de la nariz y maxilares superiores.*

DIVISION.— Los cornetes se dividen en *derechos é izquierdos*. Cada uno de estos se subdivide en *anterior, superior, pequeño ó etmoidal* y en *posterior, inferior, grande ó maxilar*.

Cornete anterior.— Este hueso se halla formado por una lámina compacta y papirácea, fija á la cresta de la cara interna del sup-nasal y rollada en espiral de delante atrás. Hácia arriba se une con

FIGURA 18.—Corte ántero-posterior de la cabeza del caballo. *

* 1. Agujero condiloídeo.—2. Protuberancia parietal.—3. Orificio auditivo interno.—4. Cavidad cerebral.—5. Cavidad cerebelosa.—6. Borde superior de la lámina perpendicular del etmóides (apófsis crista-galli).—7, 7'. Conchas etmoidales (cara nasal).—8. Vestigios de los senos frontales del lado derecho.—9. Idem de los senos esfenoidales.—10. Apófsis terigoídeas.—11. Cornete etmoidal.—12. Cornete maxilar.—13. Cresta del maxilar superior para la fijeza de este último.—14. Vómer.—A. Orificio de comunicacion entre la cavidad nasal y los senos.

el etmóides, y su extremidad inferior se prolonga por una hoja cartilaginosa rollada, que se extiende hasta los hollares. La cavidad interior de este cornete está dividida en dos mitades por una lámina transversal. La mitad anterior comunica con los senos frontales, y la mitad posterior se encuentra subdividida en varios espacios por otras tantas laminitas, los cuales se continúan con la cavidad nasal.—Este hueso se desarrolla por *un núcleo* que se osifica al mismo tiempo que las espinas etmoidales, y en el feto se suelda con la cresta del supnasal.

Cornete posterior.—Es muy semejante al anterior y se diferencia: 1.º En que la porción huesosa tiene ménos extensión. 2.º En que está fijo á la cresta vertical del maxilar superior. 3.º En que se rolla de atrás adelante. 4.º En que no toca al etmóides. 5.º En que su cavidad superior comunica con el seno maxilar inferior. 6.º En que tarda mucho tiempo á unirse con el maxilar.

Los dos cornetes de cada lado, en union con los demás órganos de las cavidades nasales, dejan tres goteras que han recibido el nombre de *meatus*, los cuales se han dividido en *anterior, medio y posterior*.

DIFERENCIAS.—El cornete etmoidal del *Buey*, del *Carnero* y de la *Cabra* es muy pequeño, y se halla unido al supnasal por sus dos láminas. Esta disposición hace que su cavidad comunique con el seno frontal.—El cornete maxilar es más voluminoso que el anterior, y tarda mucho tiempo á unirse con este hueso. La hoja huesosa que lo compone se rolla de delante atrás por su borde posterior y, en sentido inverso, por su borde anterior.

Los cornetes del *Cerdo* guardan mucha analogía con los de los rumiantes pequeños.

Los del *Perro* y los del *Gato* se distinguen por tener muchos repliegues y porque no forman parte de los senos frontal y maxilar.

9.º Vómer. (Figs. 17, 18 y 19)

ETIMOLOGÍA Y DEFINICION.—El vómer, del latin *vomer*, reja del arado, *es un hueso prolongado, impar, situado en la línea media, entre el etmóides, palatinos, terigoídeos, maxilares superiores é inferiores, el cual sirve de punto de apoyo al tabique divisorio de las narices.*

DIVISION.—Este hueso tiene *dos caras laterales*, un *borde anterior* y otro *posterior*, una *extremidad superior* y otra *inferior*.

Las *caras laterales* son lisas, planas y cubiertas por la mucosa nasal.—El *borde anterior* presenta un surco profundo en donde se aloja el borde posterior del cartílago divisorio de las narices.—El *borde posterior* se divide en *dos porciones*. La *porción superior* es lisa y cortante, y separa las dos aberturas *gúturo-nasales*. La *inferior* es gruesa y áspera, y se une á la línea media de la cara nasal de los maxilares superiores.

La *extremidad superior* es ancha y escotada en el centro, y presenta á los lados dos prolongaciones que tienen la figura de la oreja del gato. Esta extremidad se articula con el etmóides, palatinos y terigoídeos.—La *inferior* es plana y puntiaguda, y descansa sobre las aletas de los maxilares inferiores.

ESTRUCTURA Y DESARROLLO.—Es compacto y se forma por un *núcleo* de osificación.

DIFERENCIAS.—Son poco importantes, y, por consiguiente, las pasamos en silencio.

* 1. Agujero condiloídeo.—2. Corte del conducto parieto-temporal.—3. Agujero rasgado.—4. Escotadura carotídea.—4'. Escotadura maxilar.—a. *Cisura supmaxilar*.—b. *Cisura cavernosa*. 5. Origen de los conductos supesfenoidales.—o. *Silla turca*. 6. Fosisita óptica.—7. Porción de la apópsis crista-galli.—8. Lámina cribosa del etmóides.—9. Lámina perpendicular del mismo hueso.—10. Sus masas laterales.—11. Interior de la gran concha etmoidal.—12. Fondo de los senos maxilares que comunican con los esfenoidales.—13. Seno maxilar superior.—14. Seno maxilar inferior.—14'. Porción superior del cornete maxilar, formando parte de este último seno.—15. Corte del conducto supmáxilo-dentario.—16. Gotera del vómer.—17. Apópsis interna ó lengüeta del maxilar inferior.

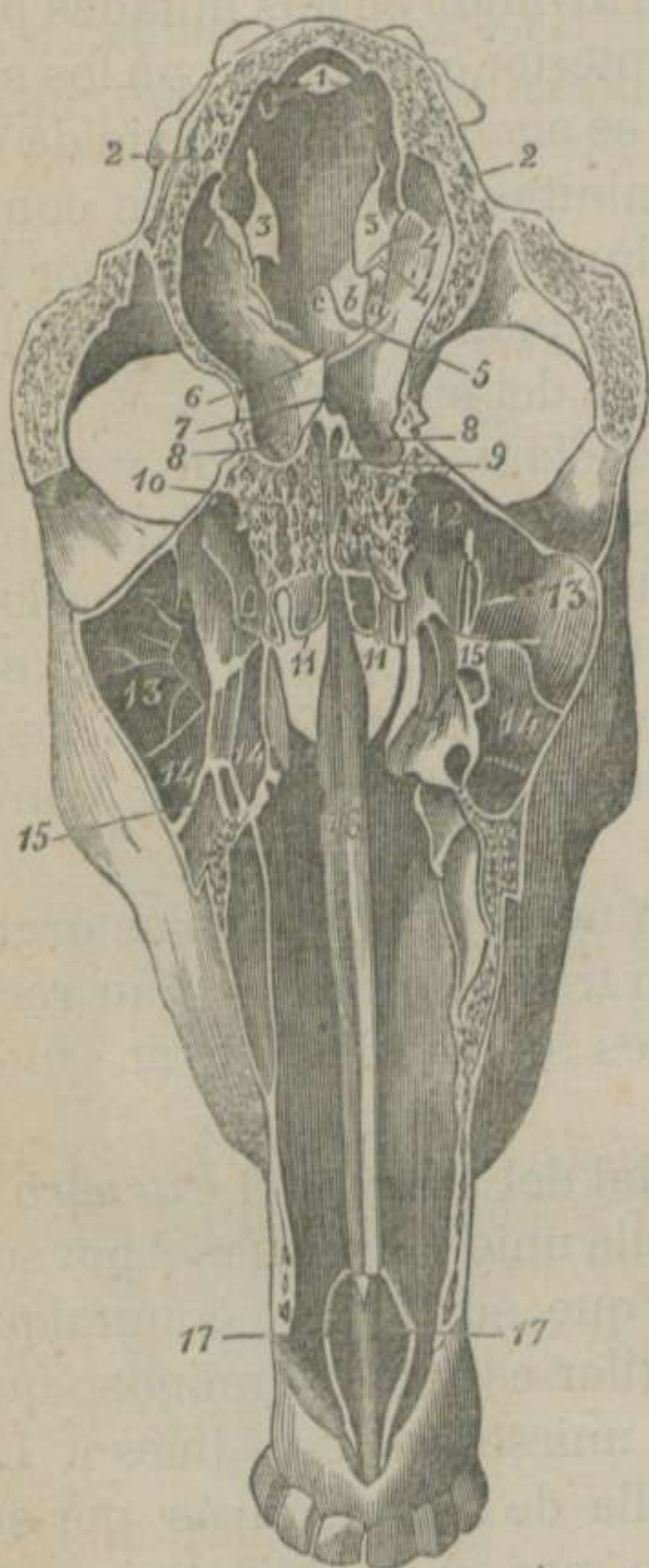

FIGURA 19.—Corte anterior y vertical de la cabeza del Caballo. *

§ III. MANDÍBULA POSTERIOR. (Fig.^a 20)

DEFINICION.—La mandíbula posterior, representada por el *maxilar posterior*, no es otra cosa que *un hueso prolongado muy extenso, impar, de figura de una V, articulado diartrodialmente con los temporales, compuesto de dos ramas soldadas por su extremidad inferior, las cuales dejan un espacio triangular en donde se alojan la lengua, la faringe, la laringe y otros órganos.*

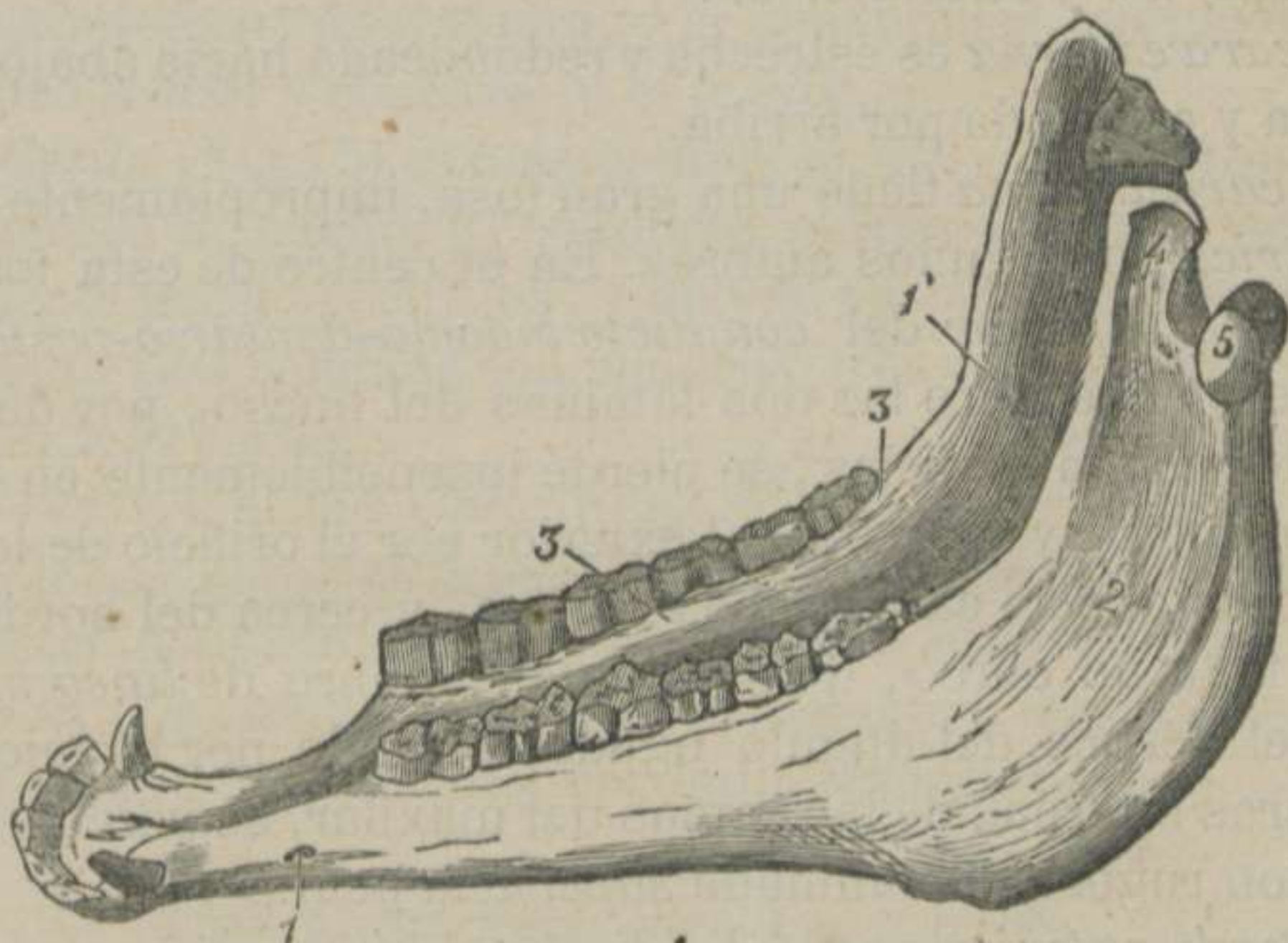


FIGURA 20.—*Maxilar posterior, visto del lado izquierdo.*—(CHAUVEAU) *

DIVISION.—El maxilar posterior se considera formado de *un cuerpo y dos ramas.*

Cuerpo.—Esta porcion ofrece una *cara anterior*, otra *posterior* y un *borde semi-circular.*

La *cara anterior* ó *bucal* es cóncava, lisa, continúa con la interna de las ramas, revestida por la mucosa y recibe la extremidad libre de la lengua.

La *cara posterior* ó *labial* es convexa, y continúa con la externa de los brazos. En esta cara se notan: 1.º Una cresta poco sa-

* 1. Agujero de la barba ó inferior del conducto máxilo-dentario posterior.—1'. Orificio superior del mismo conducto.—2. Superficie de implantacion del músculo masétero.—3. Línea mila.—4. Apófisis coronóides.—5. Cóndilo.

liente, situada en la línea media llamada *sinfisis de la barba* ó punto de soldadura de las dos ramas del maxilar. 2.º A los lados el *agujero mentoniano* ó *de la barba*, llamado con más propiedad *orificio inferior del conducto máxilo-dentario posterior*. 3.º Al nivel de este orificio, una depresion circular, que recibe el nombre de *cuello de la mandíbula*.

El *borde semi-circular* es grueso, curvo y provisto de seis ú ocho alvéolos para recibir los dientes incisivos.

Ramas.—Las ramas ó brazos presentan una *cara externa* y otra *interna*, un *borde anterior* y otro *posterior*, una *extremidad superior* y otra *inferior*.

La *cara externa* es estrecha y redondeada hácia abajo; ancha, rugosa y escavada por arriba.

La *cara interna* tiene una gran fosa, impropiamente llamada *digástrica* por algunos autores. En el centro de esta fosa se ve el *orificio superior del conducto máxilo-dentario-posterior*, el cual descende entre las dos láminas del hueso, por debajo de las raíces de las muelas, se pierde insensiblemente en el espesor del cuerpo y comunica al exterior por el orificio de la barba. Hácia abajo, esta cara es del todo lisa, y cerca del borde alveolar se nota un surco, que recibe el nombre de *línea mila*.

En el vértice del ángulo agudo, formado por la union de las dos caras internas de las ramas del maxilar, se percibe una escavacion rugosa denominada *superficie geni*.

El *borde anterior* puede dividirse en *dos porciones*: una *inferior recta*, con seis alvéolos para recibir las muelas; otra *superior curva*, cóncava y cortante, que termina en la apófisis coronóides.

El *borde posterior* se encuentra tambien dividido en *dos porciones* por una depresion, llamada *cisura maxilar*. La *porcion inferior* es recta, gruesa y redondeada en los animales jóvenes. La *porcion superior* es gruesa, rugosa, encorvada y convexa, y se extiende hasta la apófisis condilóides.

La *extremidad superior* posee *dos eminencias*: una *anterior*, aplanada de un lado á otro, cortante é inclinada hácia atrás, que se llama *apófisis coronóides*, y otra *posterior*, convexa, lisa y transversal, que ha recibido el nombre de *apófisis condilóides* ó *cóndilo de la mandíbula*. Estas dos apófisis se hallan aisladas por una *escotadura sigmoídea* ó *corono-condiloídea*.

La *extremidad inferior* se confunde con el cuerpo.

ESTRUCTURA Y DESARROLLO.—Las dos láminas de que está compuesto este hueso se hallan en algunos puntos separadas por tejido esponjoso, y está formado por *dos núcleos*, uno para cada rama.

DIFERENCIAS.—El maxilar posterior del *Buey*, del *Carnero* y de la *Cabra* (Figs. 2, 3 y 4) tiene los dos brazos separados ó sin soldar en su extremidad inferior, de modo, que carece de cuerpo, y cada rama puede considerarse como un hueso distinto. Posee ocho alvéolos para los dientes incisivos. Tiene la apófisis coronóides encorvada atrás y afuera, y la condilóides es convexa en su diámetro menor y cóncava en el mayor.

El del *Cerdo* (Fig.^a 5) es más compacto. El cuerpo termina en punta y carece de cuello. El conducto máxilo-dentario se abre inferiormente por dos orificios, y uno de ellos se halla en la superficie géni. Los cóndilos son cuadriláteros y las apófisis coronóides son muy cortas.

El del *Perro* y el del *Gato* (Figs. 6 y 7) no se suelda en su cuerpo, y los agujeros de la barba son dobles ó triples. Carece de espacio inter-dentario. La cara externa está escavada. El borde posterior se parece mucho al de los rumiantes. La apófisis coronóides es elevada y ancha y la condilóides casi oval.

§ IV. DIENTES. (Figs. 15, 17, 18, 19 y 20)

DEFINICION.—Damos este nombre á *unas clavijas osiformes, de figura piramidal ó cuboide, las cuales se hallan implantadas en las cavidades alveolares de las mandíbulas, sirviendo de órganos pasivos de la masticacion.*

DIVISION.—Segun el oficio que desempeñan los dientes, se dividen en *incisivos, colmillos y molares*. Segun el tiempo ó época de la vida que permanecen en los alvéolos, se dividen en *dientes de leche ó caducos, en dientes de reemplazo ó de adulto y en dientes permanentes.*

Todos los dientes están formados de *tres porciones*, que son: *porcion libre ó corona, porcion adherente ó raíz y porcion intermedia ó cuello.*

1.º Dientes incisivos.

DEFINICION.—Estos dientes, del latin *incidere*, cortar, son unos órganos cortos, de figura piramidal, encorvados, alojados en los alvéolos inferiores de las dos mandíbulas, formando las arcadas incisivas y destinados á incidir los alimentos.

DIVISION.—Los incisivos son en número de seis en cada arcada, y se distinguen con los nombres de *dos pinzas* ó *palas*, *dos medianos* y *dos extremos*.

En estas clavijas piramidales se notan *dos caras*, *una base* y *un vértice*.

La *cara ántero-inferior* ó *labial* es convexa, y se halla provista de una acanaladura longitudinal poco profunda.—La *cara póstero-superior* ó *bucal* es convexa de un lado á otro y cóncava en sentido de su longitud.

La *base* ó *superficie de roce de la corona* tiene *dos bordes* muy perceptibles en los dientes no desgastados: uno *ántero-posterior* elevado, y otro *póstero-superior* más deprimido y escotado. Estos dos bordes circunscriben una escavacion más ó ménos profunda llamada *cavidad dentaria externa*, cuyo fondo, sin abertura, se encuentra colorado por una materia pigmentaria oscura (aneguilla ó tintero de los exterioristas).

El *vértice* ó extremo de la raíz está provisto de un orificio que da entrada al *conducto dentario* y éste á la *cavidad dentaria interna*, la cual aloja la *pulpa del diente*.

2.º Colmillos.

DEFINICION.—Estos dientes, llamados tambien por su forma *caninos* ó *clavos*, son *bicónicos*, *encorvados* y *dirigidos hácia fuera*, situados á corta distancia de la arcada incisiva y destinados á rasgar los alimentos.

DIVISION.—Los colmillos, aunque faltan generalmente en las hembras de los solípedos, son en número de *cuatro*, uno á cada lado de ambas mandíbulas, y se distinguen en *superiores* é *inferiores*. Los unos y los otros ofrecen caractéres comunes, que vamos á exponer con la brevedad posible.

Los colmillos constan de *dos caras* y *dos puntas*.

La *cara externa* es convexa y redondeada, y presenta una porción de estrias finas, longitudinales y paralelas.—La *cara interna* está provista en su centro de un relieve cónico, cuyo vértice se pierde en la punta libre del diente. Este relieve se halla aislado de otros dos cortantes, que sirven de límites á las dos caras del colmillo, por dos surcos profundos que desaparecen en el extremo anterior del órgano.

El *vértice ó punta anterior* es más ó ménos agudo, y no presenta nada de particular.—El otro *vértice, punta posterior ó extremo de la raíz* es ménos agudo y como truncado, presentando el *orificio del conducto dentario* que comunica con la *cavidad del mismo nombre*, la cual es más prolongada que la interna de los incisivos.

3.º Molares.

DEFINICION.—Los molares son unos órganos muy sólidos, cortos, cubóides, situados en los alvéolos superiores de las dos mandíbulas, ordinariamente permanentes y destinados á triturar los alimentos.

DIVISION.—Estos dientes son en número de *veinticuatro*, excepto los casos en que existe alguno suplementario debajo de la primera muela, que cae para no ser reemplazado. Están distribuidos seis á cada lado de las dos mandíbulas, y de aquí la división que suele admitirse de *molares anteriores* y *molares posteriores*.

Nosotros no nos entretendremos en la exposicion de todos los pormenores que ofrecen estas dos variedades de muelas, y únicamente manifestaremos los caracteres comunes á dichos órganos, tomando como tipo un diente molar posterior.

Suponemos que los dientes molares tienen *seis caras*, á saber: *anterior ó de frote, posterior ó de la raíz, superior, inferior, externa é interna*.

La *cara anterior ó superficie de roce* forma un plano inclinado hácia dentro en los dientes de la mandíbula anterior, y hácia fuera en los de la posterior. Esta cara es ondulada, revestida de esmalte, y presenta la entrada de *dos cavidades ó cornetes* que se prolongan hasta cerca de la extremidad de la raíz, los cuales se hallan repletos de materia cementosa.

En la *cara posterior* ó *de la raíz* se nota una cavidad ancha sin indicio de raíz en los dientes frescos. Aquella se estrecha á medida que las muelas crecen y, por último, se forman las raíces, que pueden ser *únicas*, *dobles* ó *triples*, con ó sin orificios de comunicacion con la expresada cavidad.

Las *caras superior é inferior* están en contacto más ó menos inmediato con los dientes vecinos, escepto en los que ocupan los extremos de las arcadas, que se convierten en bordes bastante estrechos.

La *cara externa* presenta uno ó dos surcos más ó menos profundos, que se prolongan hasta la porcion adherente.

La *cara interna* tiene tambien un surco bastante perceptible, situado hácia delante en unas muelas y hácia atrás en otras.

ESTRUCTURA Y DESARROLLO.—Pasamos en silencio esta parte del estudio de los dientes, porque la hemos expuesto con la debida extension en nuestro *Tratado de Anatomía general*.

DIFERENCIAS.—Los dientes del *Buey* son en número de *treinta y dos*. *Veinticuatro molares*, distribuidos como los del caballo y *ocho incisivos* en la mandíbula posterior, que reciben los nombres de *pinzas* ó *palas*, *primeros medianos*, *segundos medianos* y *extremos*. La mandíbula anterior carece de incisivos y son reemplazados por un borde cartilaginoso revestido por la encía. Tambien se encuentran molares suplementarios, que caen antes de completarse la arcada molar.

Incisivos.—Estos dientes, cuando han adquirido todo su desarrollo, forman una arcada semicircular completa, y disfrutan de cierta movilidad que favorece el apoyo del rodete de la mandíbula anterior.

Cada diente incisivo tiene la figura de una pala y, por consiguiente, se encuentra formado de *dos partes* bien distintas: una *libre* ó *ancha* y otra *adherente* ó *estrecha*, las cuales están separadas por una depresion circular intermedia, que constituye un verdadero *cuello*.

La *porcion libre* ó *anterior* es aplanada de abajo arriba y ofrece *dos caras*: una *externa* y otra *interna*, y *tres bordes*: uno *lateral externo*, otro *lateral interno* y un tercero *anterior cortante* ó *libre*.

La *cara externa* es algo convexa y estriada.—La *interna* es aplanada y en declive, y presenta una eminencia cónica, aislada

por dos surcos laterales, cuya base se ensancha hácia el borde libre del diente.

El *borde lateral externo* es algo cóncavo.—El *lateral interno* es ligeramente convexo.—El *anterior cortante ó libre* es convexo, se pone recto por el roce y es uno de los puntos en donde fija la atención el esterorista para el conocimiento de la edad.

La *porcion adherente ó raíz* es redondeada y cónica, y en su vértice se distingue el orificio de comunicacion con la cavidad interna y única del diente.

Dientes molares.—Estos dientes son más estrechos que los del caballo, y la arcada que forman es más corta. Su volúmen aumenta progresivamente de la primera á la última y la superficie de frote se halla provista de eminencias más agudas.

El *Carnero* y la *Cabra* tienen igual número de dientes que los grandes rumiantes. Los incisivos, que están fijos, son proporcionalmente más elevados y más estrechos. La cara externa es blanca, lisa, lustrosa y unida á la encía por una capa de sarro negro. La cara interna presenta dos surcos separados por una línea saliente. Los molares difieren muy poco de los del buey y, por consiguiente, omitimos su descripción.

El *Cerdo* tiene *cuarenta y cuatro dientes*, y se dividen en doce incisivos, cuatro colmillos ó defensas y veinte y ocho molares.—Los incisivos de la mandíbula anterior son muy semejantes á los del caballo, y los seis de la arcada posterior, particularmente las pinzas y medianos, se parecen á los del conejo.—Las defensas están tanto más desarrolladas, cuanto más viejo es el animal, salen de la boca encorvándose y constituyen una arma defensiva terrible.—Los molares, en número de siete en cada arcada de las dos mandíbulas, crecen en volúmen del primero al último, y su superficie de roce guarda un término medio entre la de los carniceros y la de los herbívoros.

El *Perro* está dotado de *cuarenta y dos dientes*, divididos en doce incisivos, cuatro caninos y veintiseis muelas.—Los incisivos, en número de seis en cada arcada, presentan los caracteres siguientes: en los dientes que no han experimentado desgaste, se distingue un borde libre compuesto de un lóbulo medio más elevado y de dos laterales más deprimidos. Este aspecto ha servido á los esteroristas para el conocimiento de la edad, y le han designado con el nombre de *flor de lis*. La cara externa es

convexa y bruñida y la interna es parecida á la de los rumiantes, la cual se halla separada de la raíz por un borde muy pronunciado. La raíz está bastante desarrollada, aplanada de un lado á otro, aislada de la corona por un cuello muy marcado y ensanchada hácia su extremo. Los caninos, dos en cada mandíbula, son extraordinariamente duros, prolongados, cónicos, encorvados atrás y afuera y colocados á seguida de los incisivos. Los molares, en número de veintiseis, se encuentran distribuidos doce en la mandíbula anterior y catorce en la posterior, los cuales poseen varios lóbulos agudos, adecuados para destrozar las sustancias que sirven de alimento á este animal.

El *Gato* tiene *treinta dientes*, á saber: doce incisivos, cuatro colmillos y catorce molares, de los cuales ocho están implantados en la mandíbula anterior y seis en la posterior. Todos estos dientes guardan mucha analogía con los del perro y, por lo tanto, omitimos su descripción.

El *Conejo* tiene dos incisivos y diez molares en la mandíbula posterior y cuatro incisivos con doce molares en la anterior. Los únicos dientes que llaman la atención son los incisivos centrales, que se distinguen por su gran longitud, por su curvatura y por sus profundas acanaladuras, los cuales sirven al animal para roer las sustancias de que se alimenta.

§ V. HIÓIDES Ó HUESO DE LA LENGUA. (Fig.^a 21)

ETIMOLOGÍA Y DEFINICION.—El hióides, de la vocal griega Y hipsisilon, y *eidós*, figura, es un pequeño aparato huesoso, compuesto de siete piezas, situado en el espacio inter-maxilar, suspendido oblicuamente del temporal y que, sirviendo de punto de apoyo á los músculos de la lengua, es el órgano pasivo de la gustación y de la deglución.

DIVISION.—El aparato hioídeo se divide en *cuerpo* y *ramas*.

1.º Cuerpo.

Esta parte del hióides se parece á una horquilla con dos púas, en el cual se distingue: 1.º Una parte media aplanada de delante atrás, cuyas dos caras son ligeramente ásperas. 2.º Un apén-

dice que se destaca del centro del borde inferior de la parte media para sumergirse en la masa muscular de la base de la lengua. 3.º *Dos cuernos ó púas* laterales dirigidos arriba y atrás, en cuyo espacio descansa el cartílago mayor de la laringe, y provistas, en el punto de arranque y parte anterior, de *dos caritas articulares* que corresponden á otras iguales de la extremidad inferior de las ramas medianas del mismo hueso.

2.º Ramas del hióides.

Las ramas del hióides son seis: dos medianas, dos pequeñas y dos grandes.—Las medianas, que son cilindróides, llevan en su extremo inferior las caritas diartrodiales mencionadas antes, y por el extremo superior se unen con las ramas pequeñas.—Estas ramas son dos huesecitos lenticulares, que tienen dos caritas para articularse con

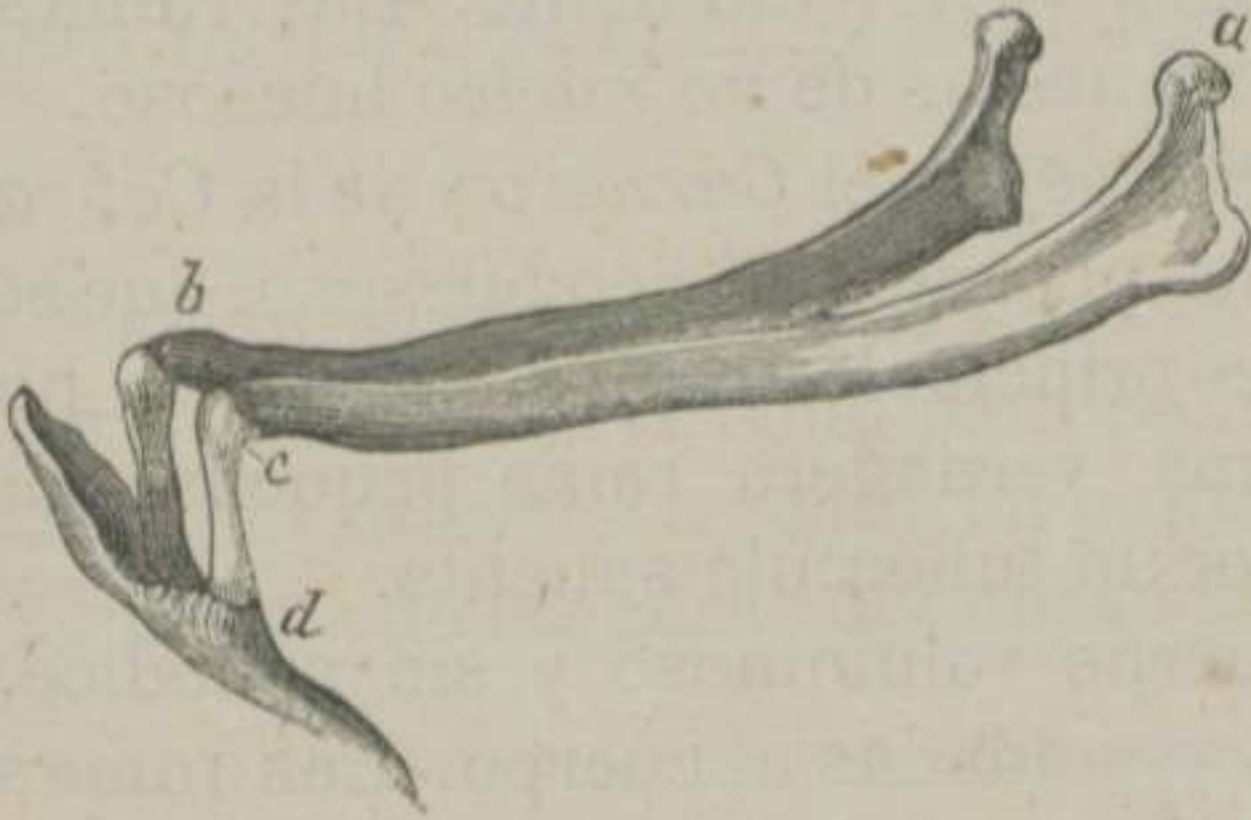

FIGURA 21.—Hueso hióides del Caballo, sus diferentes piezas y medios de union.— (LEYH) *

la extremidad superior de las ramas medianas y con la inferior de las ramas grandes.—Estas últimas son largas, delgadas, aplanadas lateralmente, y presentan *dos caras, dos bordes y dos extremidades*.

Las *dos caras*, parte son lisas y parte ásperas.—El *borde anterior* es cortante y algo cóncavo.—El *posterior* es más grueso, y puede dividirse en *dos porciones*, sirviendo de límite una protuberancia que recibe el nombre de *codo del hióides*. La porción superior es muy corta y casi horizontal. La porción inferior es mucho más larga y vertical.—La *extremidad superior* de las ramas grandes se une á la prolongacion hioideana del temporal.—La *extremidad inferior* se articula con la cara superior de

* a. Extremidad superior de la rama grande del hióides, con su fibro-cartílago para unirse al temporal.—b. Extremidad inferior de la rama grande, con el ligamento capsular para unirse á la rama pequeña.—c. Extremidad superior de la rama mediana, con el ligamento capsular para juntarse á la rama pequeña.—d. Extremidad inferior de la rama mediana, con su ligamento capsular para articularse con el cuerpo del hueso.

la rama pequeña, formando un ángulo casi recto y abierto hácia atrás.

ESTRUCTURA Y DESARROLLO.—El cuerpo del hueso contiene bastante sustancia esponjosa, y está constituido por *tres núcleos* de osificación, esto es, uno para el apéndice y dos para los cuernos. Las ramas medianas son muy esponjosas y se desarrollan por *dos núcleos*: uno para la extremidad inferior y otro para lo restante de la rama. Las ramas pequeñas son *dos núcleos* lenticulares que se osifican muy lentamente. Las ramas grandes son compactas y compuestas de *un núcleo* huesoso.

DIFERENCIAS.—El hióides del *Buey*, del *Carnero* y de la *Cabra* también consta de siete piezas, porque el núcleo huesoso, que se encuentra entre las dos ramas principales de los solípedos, ha adquirido el desarrollo de una verdadera rama pequeña. El apéndice está representado por un tubérculo saliente.

El del *Cerdo* presenta el cuerpo voluminoso y sin apéndice. Las ramas medianas, cortas y soldadas al cuerpo. Las ramas grandes en forma de una S y articuladas superior é inferiormente por medio de ligamentos amarillo-elásticos.

El del *Perro* y el del *Gato* tienen el cuerpo compuesto de tres piezas que quedan aisladas, como en el hombre, durante la vida del individuo. Carece de apéndice y los fibro-cartílagos, que unen las ramas entre sí y con el temporal, son largos y flexibles.

§ VI. HUESECITOS DEL OIDO.

DEFINICION.—Damos el nombre de huesecitos del oído á *un grupo de órganos sólidos, los más pequeños de toda la economía, situados en la caja del tambor, en direccion horizontal, los cuales, articulados entre sí, componen una cadena que, unida por un extremo á la cara interna de la membrana del tímpano y por otro á la ventana oval, sirven para transmitir las vibraciones sonoras al oído interno ó laberinto.*

DIVISION.—Estos huesos son en número de *cuatro*, y se distinguen con los nombres de *martillo, yunque, lenticular y estribo.*

1.º Martillo.

Este huesecito es el más largo de los cuatro, y en él se distinguen: *un mango, un cuello y una cabeza*.—El *mango*, situado casi verticalmente, se encuentra unido á la cara interna de la membrana timpánica.—El *cuello* tiene dos pequeñas eminencias de insercion.—La *cabeza* está provista de una carita articular para recibir otra análoga del hueso que le sigue.

2.º Yunque.

Este presenta *un cuerpo y dos ramas*.—El *cuerpo* tiene hácia fuera la carita diartrodial para recibir la cabeza del martillo.—La *rama superior* termina en punta obtusa.—La *rama inferior* recibe una de las caras del hueso siguiente.

3.º Lenticular.

Es el más pequeño de los cuatro, y sus *dos caras* están en union ó comprendidas entre el yunque y el último eslabon de la cadena.

4.º Estribo.

Ultimo hueso de la cadena timpánica, formado por un *vértice, dos ramas y una plancha*.—El *vértice* recibe el lenticular.—Las *dos ramas* parten del vértice, y se unen á los extremos del óvalo que describe la plancha, quedando un espacio cerrado por la mucosa del tambor.—La *plancha* cierra completamente la ventana oval.

§ VII. DE LA CABEZA EN GENERAL.

Del conjunto de los huesos del cráneo y de las mandíbulas resulta formada esa pirámide invertida y cuadrangular, denominada *cabeza*, la cual se halla suspendida de la extremidad anterior del ráquis.

Esta pirámide presenta *cuatro caras*, que se dividen en *anterior, posterior y laterales*. Tiene, además, *una base y un vértice*.

La *cara anterior* es ancha hácia arriba, se estrecha gra-

dualmente hasta cerca del vértice y tiene por base el parietal, el frontal y los supnasales. Superiormente se inclina hácia atrás y ofrece las crestas parietales más ó ménos elevadas, que forman parte de las fosas suporbitarias. En el resto de su extension es, en los animales bien conformados, recta y ámplia.

La *cara posterior* es la más irregular, y no sólo concurren á su formacion los huesos del cráneo, sino tambien algunos de la cara y el maxilar posterior. Así es, que cuando miramos la cabeza por detrás, distinguimos el espacio inter-maxilar, el cúmulo de orificios que ya conocemos y multitud de puntos planos, salientes y entrantes de los diferentes huesos, que no nombramos en obsequio á la brevedad.

Las *caras laterales* son las más extensas, y presentan la superficie externa del maxilar posterior con sus escavaciones y el agujero de la barba. Concurren tambien á su formacion los maxilares superiores, la arcada zigomática, la cavidad orbitaria y la fosa temporal.

La *base* está representada por la protuberancia occipital, la tuberosidad cervical, el agujero occipital, las crestas mastoideas, las apófisis estilóides, las escotaduras estilo-condiloideas y los cóndilos del occipital.

El *vértice*, constituido por los maxilares inferiores y por el cuerpo de la mandíbula posterior, tiene la figura redondeada, y en él se distinguen los dientes incisivos y las aberturas inferiores de las fosas nasales.

ARTÍCULO IV.

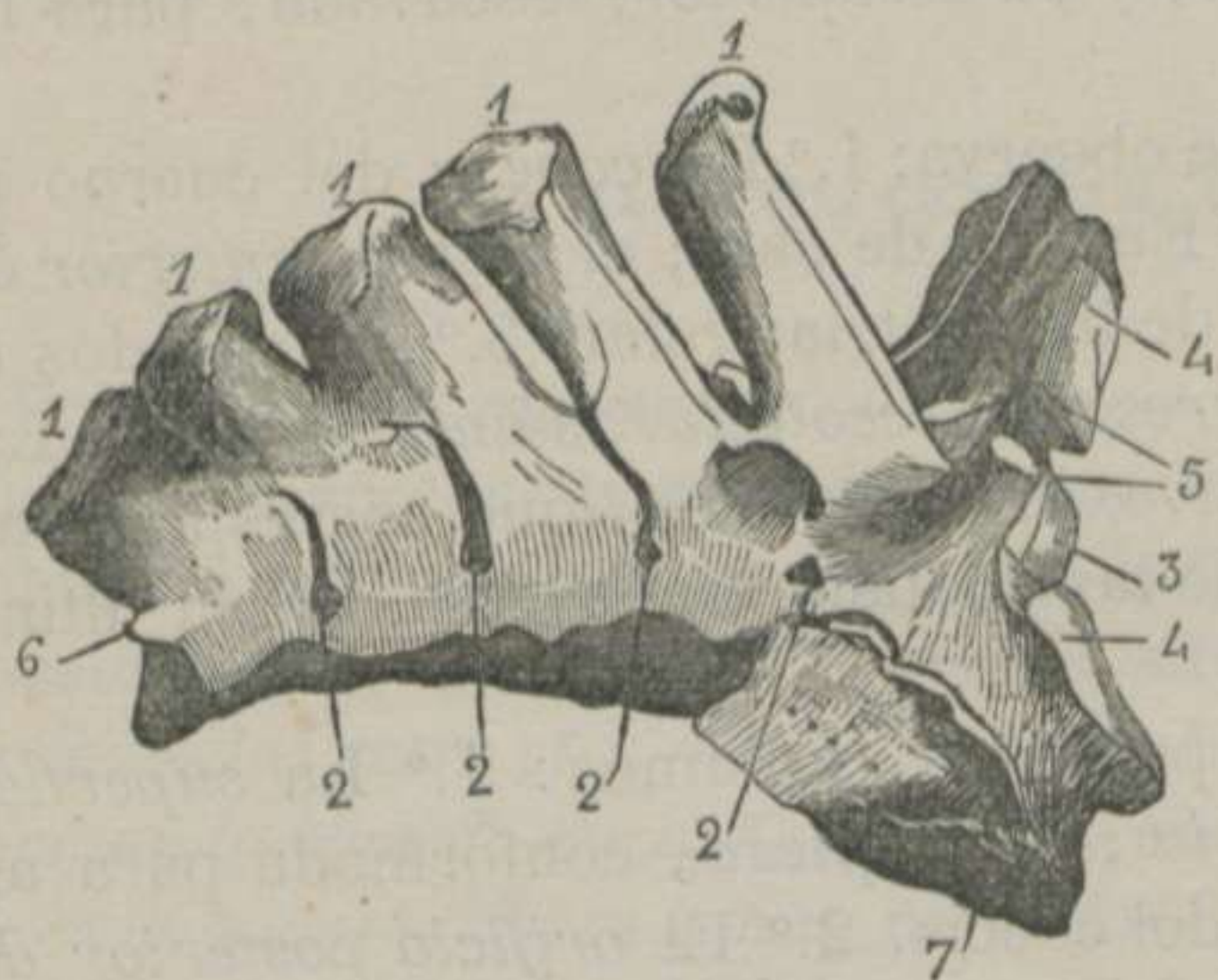
De la extremidad posterior del tronco ó sacro y cóccis.

DEFINICION.—Esta extremidad del tronco es la ménos voluminosa, de figura piramidal, situada en su mayor parte entre los huesos coxales, la cual forma la bóveda de la cavidad pelviana, parte de la grupa y la base de la cola.

DIVISION.—Dividimos esta extremidad del tronco en sacro y cóccis.

§ I. SACRO. (Fig.^a 22)

ETIMOLOGÍA Y DEFINICION.—El sacro, del latin *sacer*, sagrado, llamado así porque era la parte del cuerpo que se ofrecia á los dioses del paganismo, es un hueso prolongado, triangular, impar, curvo, situado en el plano medio y superior, articulado con la última vértebra lumbar, con la primera pieza coccigea y los huesos coxales, el cual forma parte de la cavidad pelviana y de la region de la grupa.



DIVISION.—No obstante de estar formado de cinco vértebras, se describe como un solo hueso, porque estas permanecen completamente soldadas. Así es, que se distinguen en él una cara superior, otra inferior, dos lados, una base, un vértice y un conducto central.

FIGURA 22.—Sacro del Caballo, visto del lado derecho.—(CHAUVEAU) *

La cara superior presenta en su línea media cinco apófisis

espinosas de las vértebras sacras, constituyendo lo que se ha llamado *espina sacra* ó *supsacra*. Esta espina describe una curva resultante de la disminucion de longitud é inclinacion de delante atrás de las apófisis que la componen. Cada una de éstas se halla soldada en su base con las inmediatas; se separan en el resto de su extension, y terminan ordinariamente en un vértice obtuso y bifurcado. A los lados, y en la base de la espina sacra,

* 1, 1, 1, 1, 1. Apófisis espinosas, formando la espina sacra.—2, 2. Agujeros supsacros.—3. Superficie articular del cuerpo de la primera vértebra sacra.—4, 4. Superficies articulares que corresponden á las apófisis transversas de la última vértebra lumbar.—5. Apófisis articulares anteriores de la primera pieza del sacro.—6. Vestigio de una apófisis articular posterior de la última vértebra sacra.—7. Carita auricular.

se nota una gotera en cuyo fondo se abren los cuatro *orificios supsacros ó sacros superiores*.

La *cara inferior* es lisa y cóncava, distinguiéndose en ella: 1.º *Cuatro líneas transversales*, que marcan los puntos de union de los cuerpos de las cinco vértebras que forman el hueso. 2.º Los *orificios subsacros ó sacros inferiores*, los cuales son paralelos á los superiores y de mayor diámetro que estos.

Los *lados* del hueso son gruesos, cóncavos y presentan: hácia atrás un borde rugoso para insercion ligamentosa, y en el centro una superficie irregular dividida en *dos porciones*, una *inferior* lisa, llamada *auricular*, porque dicen que tiene la figura de la oreja del hombre, y *otra superior*, escavada, para insercion ligamentosa.

En la *base* del sacro se observa: 1.º La *cabeza* del cuerpo de la primera vértebra. 2.º Encima de ésta, el *orificio anterior* del conducto sacro, que es de figura triangular. 3.º A los lados de éste, las *apófisis articulares* y las *escotaduras anteriores*. 4.º Las *caras diartrodiales*, convexas y elípticas, que corresponden á las del borde posterior de las apófisis transversas de la última vértebra lumbar.

En el *vértice*, que es posterior, notamos: 1.º La *superficie posterior del cuerpo de la última pieza*, conformada para articularse con la primera del cóccis. 2.º El *orificio posterior del conducto sacro*, que es más estrecho que el anterior, aunque conserva la misma figura. 3.º Los *vestigios de las apófisis articulares* y las *escotaduras posteriores*.

El *conducto central* es la porcion del conducto raquidiano practicado en el hueso que nos ocupa, resultante de la soldadura de los cuerpos vertebrales y de las láminas de estas mismas piezas. Este conducto tiene la figura triangular; disminuye de diámetro de delante atrás, y aloja la porcion de médula espinal correspondiente á esta region.

DIFERENCIAS.—El sacro del *Buey* (Fig.ª 2) es más voluminoso y más curvo. Las apófisis espinosas están soldadas en toda su extension. Los bordes laterales son cortantes y algo inclinados hácia abajo. Carece de caritas laterales para recibir el borde posterior de la última vértebra lumbar.

El del *Carnero* y el de la *Cabra* (Figs. 3 y 4) tiene cuatro vértebras semejantes á las del buey.

El del *Cerdo* (Fig.^a 5) está compuesto de cuatro piezas que tardan á soldarse. De suerte que es difícil decir con seguridad cuál es el primer hueso del cóccis y el último del sacro. Carece de apófisis espinosas y el conducto de este hueso se halla abierto superiormente.

El del *Perro* y el del *Gato* (Figs. 6 y 7) está constituido por tres vértebras que se unen muy pronto. La espina sacra es delgada y cortante. Las superficies laterales se dirigen hácia fuera y son casi verticales.

El del *Conejo* (Fig.^a 8) es relativamente más largo que el de los carniceros, y se compone de cuatro vértebras, cuyas apófisis espinosas no se sueldan en toda su extensión.

§ II. DEL CÓCCIS. (Fig.^a 1.^a)

ETIMOLOGÍA Y DEFINICION.—El cóccis, del griego *cocquix*, cucillo, llamado así porque dicen que es la parte del esqueleto del hombre que se parece al pico de esta ave, es un conjunto de huesos cortos, cilindróides, impares, situados en el plano medio, articulados entre sí y con la última vértebra sacra, los cuales forman la base de ese apéndice del tronco llamado cola, dotada de movimientos libres y muy variados.

DIVISION.—Esta parte del cuerpo del caballo puede descomponerse en doce ó diez y seis vértebras degeneradas, cuyas dimensiones decrecen desde la primera hasta la última.

Las tres ó cuatro primeras conservan los caracteres de los demás huesos del ráquis; pero en las siguientes van perdiendo estos atributos, hasta que se reducen á pequeños cilindros abultados en sus extremos, y cuyas superficies de contacto son convexas.

Estos huesecitos, últimos vestigios de los cuerpos vertebrales, se desarrollan por tres núcleos de osificación, uno para el cuerpo y otro para cada uno de sus extremos.

DIFERENCIAS.—Los *rumiantes* (Figs. 2, 3 y 4) tienen los huesos del cóccis más duros y más tuberosos, encontrándose rudimentos de apófisis articulares anteriores en los cuatro ó cinco primeros.

El cóccis del *Cerdo* (Fig.^a 5) se distingue no sólo por la exis-

tencia de las apófisis articulares, sino tambien porque éstas se corresponden mutuamente en las primeras vértebras.

El *Perro* y el *Gato* (Figs. 6 y 7) poseen unos huesos coccígeos muy compactos y tuberosos. Los cinco primeros son verdaderas vértebras, y se asimilan á las de las demás regiones del ráquis.

CAPÍTULO IX.

DE LOS MIEMBROS Ó EXTREMOS LOCOMOTORES.

DEFINICION.—Los miembros de los animales son *unas columnas compuestas de muchas piezas óseas contiguas y articuladas por sus extremos, las cuales disminuyen gradualmente de longitud, de arriba abajo, aumentan en número y sirven de base de sostén al tronco.*

DIVISION.—Los miembros se dividen en *dos anteriores, torácicos ó manos y en dos posteriores, abdominales, pelvianos ó piés.*

Vamos, pues, á describir de la manera más sencilla posible, cada una de las piezas que concurren á la formacion de estas cuatro columnas, terminando este capítulo con un breve *paralelo* entre los remos anteriores y los posteriores.

ARTÍCULO V.

De los miembros anteriores.

DEFINICION.—Los remos torácicos son unas columnas casi perpendiculares, adheridas á los lados del pecho y á la cruz por robustas masas carnosas, los cuales no sólo sirven para sopor-
tar el peso del tronco, sino que son los principales agentes de los movimientos de avance.

DIVISION.—Los miembros anteriores están formados de seis regiones que, contando de arriba abajo, son las siguientes: 1.^a *Es-
palda*. 2.^a *Brazo*. 3.^a *Antebrazo*. 4.^a *Carpo ó rodilla*. 5.^a *Meta-
carpo*. 6.^a *Dedo*.

§ I. ESPALDA.

Esta region consta de un solo hueso denominado

Escápula, omoplato ó paletilla. (Figs. 23 y 24)

ETIMOLOGÍA Y DEFINICION,—Damos este nombre del latin *scapulae*, espaldas, á un hueso plano, triangular, situado en las partes laterales del pecho y superior de los miembros anteriores, en direccion oblicua de arriba abajo y de atrás adelante, articulado superiormente con su cartilago de prolongacion, inferiormente con el húmero y forma la base de la espalda.

DIVISION.—Este hueso consta de dos caras, tres bordes y tres ángulos. Las caras son *externa é interna*. Los bordes se distinguen en *superior, anterior y posterior*. Los ángulos se llaman *anterior ó cervical, posterior ó dorsal é inferior, glenoideo ó humeral*.

La *cara externa* está dividida en dos mitades desiguales por la *espinacromion*, que es gruesa, tuberosa, elevada en el cen-

tro y deprimida en sus extremos. La mitad anterior, llamada *fosa anti-espinosa*, es la más estrecha y lisa. La mitad posterior, denominada *fosa post-espinosa*, es mucho más ancha, algo rugosa, provista de cisuras vasculares, y presenta cerca del cuello del omoplato el agujero de nutricion.

La *cara interna* tiene una fosa prolongada, que recibe el nom-

bre

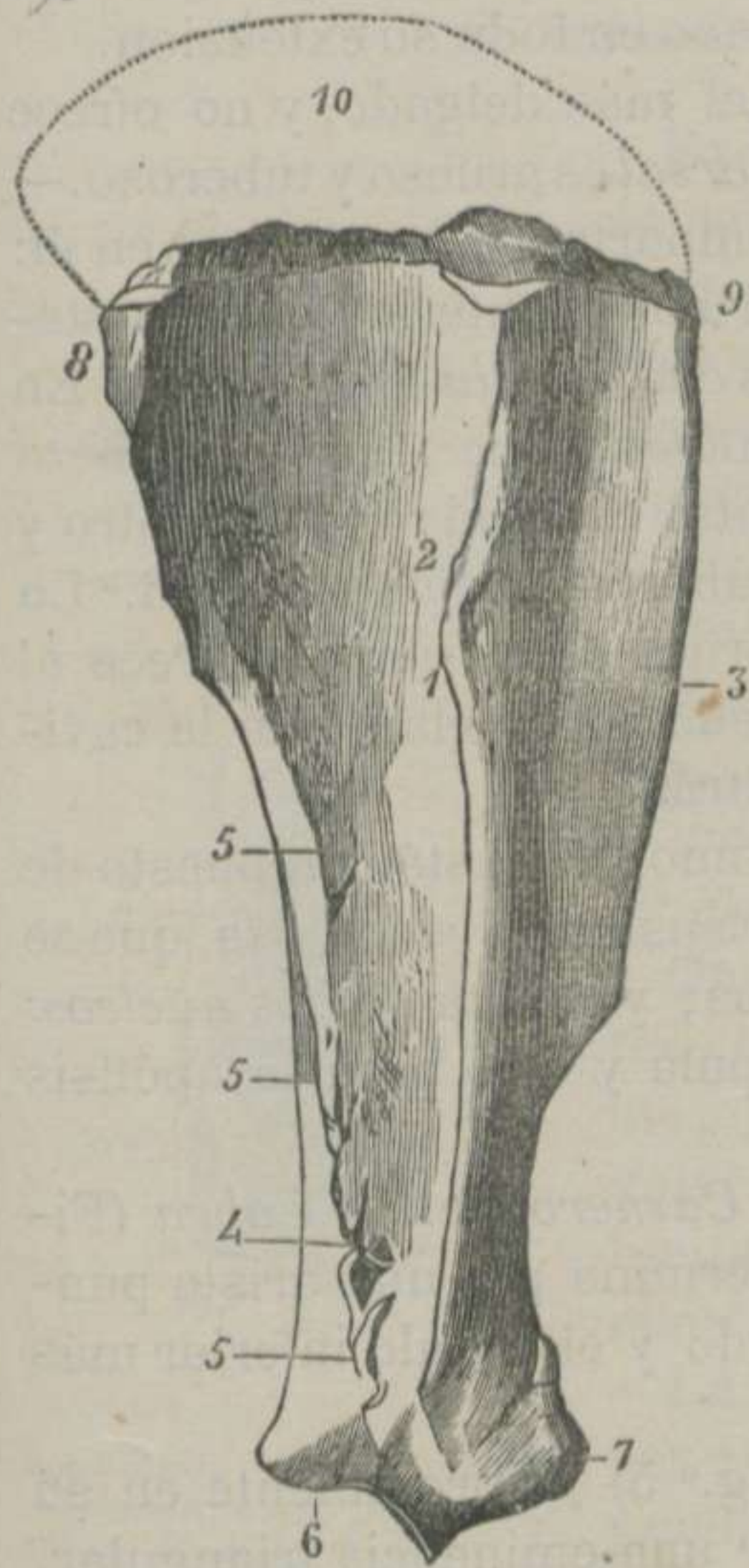


FIGURA 23.-Escápula del Caballo, vista por su cara externa. *

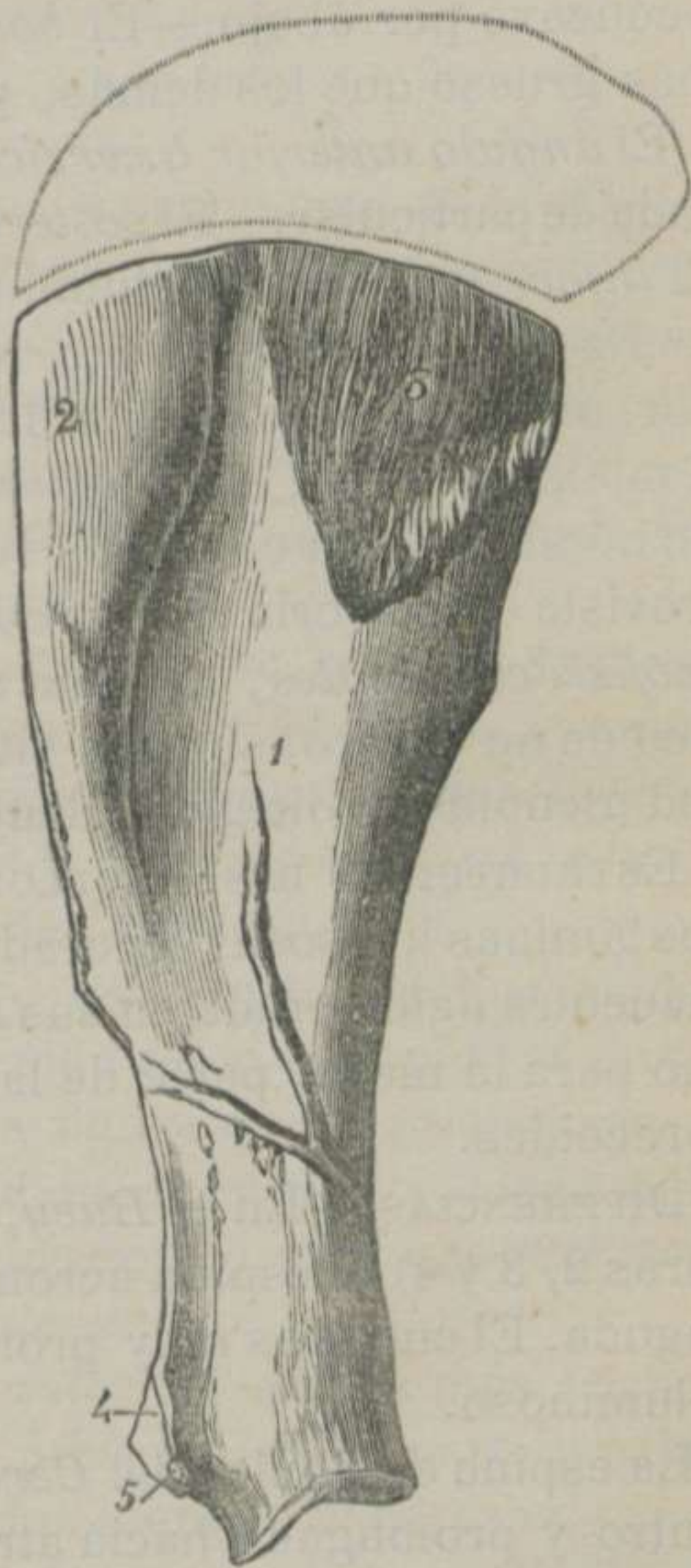


FIGURA 24. Escápula del Caballo, vista por su cara interna. **

* 1. Tuberosidad de la espina acromion.—2. Fosa subespinosa.—3. Fosa supespinosa.—4. Agujero de nutricion.—5, 5, 5. Impresiones lineares para la insercion del corto abductor del brazo.—6. Tubérculo que desempeña el mismo officio.—7. Apófisis coracóides.—8. Ángulo dorsal.—9. Ángulo cervical.—10. Cartilago de prolongacion.

** 1. Fosa subescapular.—2. Superficie triangular anterior.—3. Superficie triangular posterior.—4. Base de la apófisis coracóides.—5. Pico de la misma eminencia.

bre de *subescapular*, y dos superficies triangulares ásperas, situadas cerca del borde superior del hueso.

El *borde superior* es rugoso y surcado irregularmente para recibir el borde inferior del cartílago de prolongacion. Este cartílago es convexo en su borde superior, sobrepasa el ángulo posterior del hueso y se adelgaza de delante atrás.—El *borde anterior* de la escápula es delgado, cortante, convexo por arriba y cóncavo por abajo.—El *borde posterior* se distingue por ser más grueso que los demás, y cóncavo en toda su extension.

El *ángulo anterior ó cervical* es el más delgado, y no ofrece nada de particular. —El *posterior ó dorsal* es grueso y tuberoso.—El *inferior* es el más voluminoso é importante, notándose en él: 1.º En el punto de convergencia del borde anterior y del posterior, una depresion circular llamada *cuello de la escápula*. 2.º En el mismo vértice, la *cavidad glenoídea*, que recibe la cabeza del húmero. Esta cavidad se encuentra escotada hácia dentro y provista de una orla rugosa con un tubérculo de insercion. 3.º La *apófisis coracóides*, llamada así porque dicen que se parece al pico de un cuervo, se halla situada encima y delante de la cavidad glenoídea y dirigida adentro y atrás.

ESTRUCTURA Y DESARROLLO.—El omoplato está compuesto de dos láminas huesosas separadas por sustancia esponjosa, que se encuentra aglomerada en sus ángulos, y consta de *dos núcleos*: uno para la mayor parte de la escápula y otro para la apófisis coracóides.

DIFERENCIAS.—En el *Buey*, en el *Carnero* y en la *Cabra* (Figuras 2, 3 y 4) la espina acromion termina por una arista puntiaguda. El cuello es muy pronunciado y el ángulo inferior más voluminoso.

La espina escapular del *Cerdo* (Fig.^a 5) es prominente en su centro y prolongada hácia atrás por una eminencia triangular.

La espina acromion del *Perro* y del *Gato* (Figs. 6 y 7) divide la cara externa del hueso en dos partes iguales, y termina inferiormente por un acromion tuberoso, que desciende hasta la cavidad glenoídea. Estos animales carecen de cartílago de prolongacion, pero están adornados de un segundo hueso llamado *clavícula*, poco desarrollada en el perro y estilóide en el gato, aunque se encuentra unida al acromion y al esternon por dos ligamentos.

El *Conejo* (Fig.^a 8) tiene un acromion bastante extenso, y su clavícula está sumergida en las masas carnosas, sin apoyarse directamente en hueso alguno.

§ II. BRAZO.

La region del brazo tiene un solo hueso, que ha recibido el nombre de

Húmero. (Figs. 25 y 26)

ETIMOLOGÍA Y DEFINICION.—El húmero, del latin *humerus*, hombro, es un hueso largo, cilindróide, situado en los miembros anteriores, entre la paletilla, el radio y el cúbito, en direccion oblicua, contraria á la de la escápula, y forma la base del brazo.

DIVISION.—El húmero, como todos los huesos largos, se divide en tres porciones, á saber: 1.^a *Cuerpo*, parte media ó *diáfisis*. 2.^a *Extremidad superior*. 3.^a *Extremidad inferior*.

Cuerpo.—Esta parte del hueso parece que ha sido retorcida sobre sí misma, tiene la figura de un prisma irregular y se subdivide en *cuatro caras* mal limitadas, que son: *anterior*, *posterior*, *externa* é *interna*.

La *cara anterior*, que es más ancha por arriba, presenta en su parte media y en la inferior algunas asperezas.

La *cara posterior* es lisa y redondeada, y se confunde insensiblemente con las laterales.

La *cara externa* posee una gotera ancha, larga y oblicua,

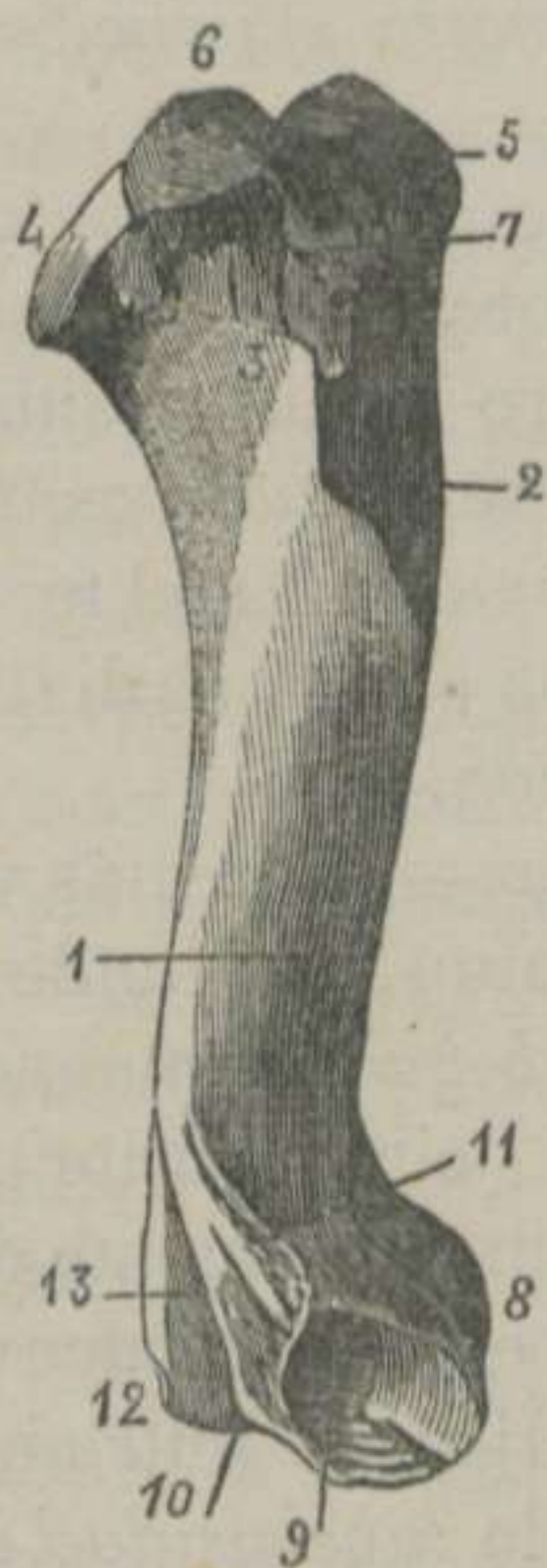


FIGURA 25. — *Húmero del Caballo, visto por su cara externa.*

* 1. Gotera de torsion del cuerpo del hueso.—2. Cresta subtrocantérica.—3. Línea curva para la insercion del músculo corto-extensor del antebrazo.—4. Cabeza.—5. Vértice del trocánter.—6. Convexidad del trocánter.—7. Cresta del trocánter.—8. Cóndilo.—9. Fosa para la insercion del ligamento lateral externo de la articulacion del codo.—10. Epitrócleo.—11. Cresta del epitrócleo.—12. Epicóndilo.—13. Fosa olecranoidea.

llamada *gotera de torsion del cuerpo del húmero*. Esta gotera está separada de la cara anterior por un relieve saliente que, dirigiéndose hácia abajo, se pierde encima de la fosa coronoídea, y hácia el tercio superior se engruesa para formar la *cresta subtrocantariana* ó *tuberosidad externa del cuerpo del húmero*. Esta cresta es saliente, rugosa, aplanada y dirigida hácia atrás, la cual da origen á una línea curva que se pierde en la base de la cabeza articular del hueso. La gotera de torsion está limitada, inferior y posteriormente, por un borde rugoso que se confunde con la base del epitrocleo, por cuya razon se le ha llamado *cresta epitrocleana* ó del epitrocleo.

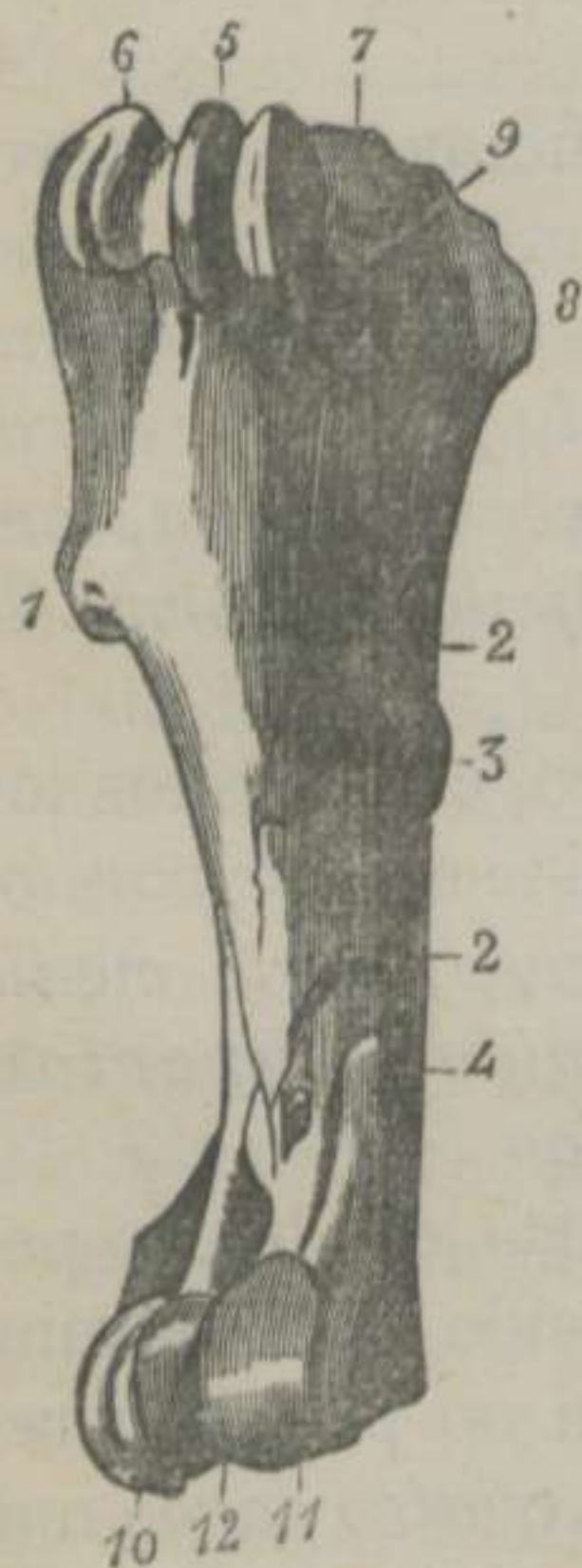


FIGURA 26.—Húmero del Caballo, visto por sus caras anterior é interna.

La *cara interna* es redondeada y confundida con las caras anterior y posterior, presentando cerca del centro una rugosidad, que ha recibido el nombre de *tuberosidad interna del cuerpo del húmero*. En el tercio inferior de la cara que nos ocupa se distingue el *agujero de nutricion*.

Extremidad superior.—Es la más voluminosa, y en ella se notan, contando de atrás adelante: 1.º La *cabeza* ó eminencia articular semi-esferoidal, circunscrita por una orla rugosa. 2.º Inmediatamente delante de la cabeza, un espacio cóncavo, provisto de vários agujeros nutricios. 3.º Delante de esta fosa, la *tuberosidad bicipital*, que consta de otras tres, separadas por dos goteras del mismo nombre. 4.º En el lado externo, una gruesa y elevada emi-

nencia llamada *trocánter* ó *gran trocánter*, la cual se subdivide en parte *elevada* ó *vértice*, *tuberosidad* y *cresta*, situada delante y debajo de la precedente. 5.º En el lado interno, el *pequeño tro-*

* 1. Cresta subtrocantariana.—2, 2, Impresiones para la insercion del músculo coraco-humeral.—3. Tuberosidad interna del cuerpo del húmero.—4. Agujero de nutricion.—5. Relieve medio de la corredera bicipital.—6. Vértice del trocánter.—7, 8 y 9. Trocánter para la insercion del músculo supespinoso, del subescapular y del gran pectoral.—10. Tróclea.—11. Córdilo.—12. Garganta media que separa las dos eminencias articulares anteriores.—13. Epicórdilo.—14. Fosita coronoídea.

cánter ó trocántin, que consiste en una elevacion tuberculosa é irregular. Todas las eminencias que acabamos de nombrar, escepto las de desliz, son más ó ménos ásperas para inserciones musculares, tendinosas y ligamentosas.

Extremidad inferior.—Esta porcion del hueso del brazo presenta una superficie articular prolongada transversalmente, convexa de delante atrás y más extensa en el lado interno que en el externo, la cual se divide en *tres partes* principales, que son: 1.^a *Media ó garganta*, que principia en la fosita coronoídea y termina en la *fosa olecranoídea*. 2.^a *Externa, polea ó tróclea*. 3.^a *Interna ó cóndilo*. Al rededor de estas partes se observan las eminencias y cavidades siguientes: 1.º El *epitrócleo*. 2.º El *epicóndilo*, que es más voluminoso que el anterior. 3.º La *fosa olecranoídea*, situada entre las dos crestas precedentes. 4.º La *fosa coronoídea*. 5.º La fosa para insercion ligamentosa, en el lado externo de la polea. 6.º La pequeña tuberosidad destinada al mismo uso, en el lado externo del cóndilo.

ESTRUCTURA Y DESARROLLO.—El húmero tiene compacto el cuerpo y esponjosas las extremidades. El cuerpo, cabeza, trocánter, trocántin, superficie articular inferior, epitrócleo y epicóndilo se desarrollan por otros tantos *núcleos* de osificacion.

DIFERENCIAS.—El húmero del *Buey*, del *Carnero* y de la *Cabra* (Figs. 2, 3 y 4) presenta: la cresta subtrocánteriana, deprimida; la gotera bicipital, simple; la cabeza, más saliente; el trocánter, enorme y elevado, y la tróclea, poco profunda.

El del *Cerdo* (Fig.^a 5) está comprimido de un lado á otro, y ofrece la cabeza inclinada hácia atrás, la gotera bicipital y el trocánter como los rumiantes, el trocántin deprimido, la cresta subtrocánteriana y la tuberosidad interna del cuerpo reemplazadas por rugosidades.

El del *Perro* y el del *Gato* (Figs. 6 y 7) tiene la forma de una S más perfecta que el de los demás animales, y tiene: la tuberosidad interna, representada por rugosidades; la gotera bicipital, simple; la fosa olecranoídea y la coronoídea, en comunicacion por un conducto.

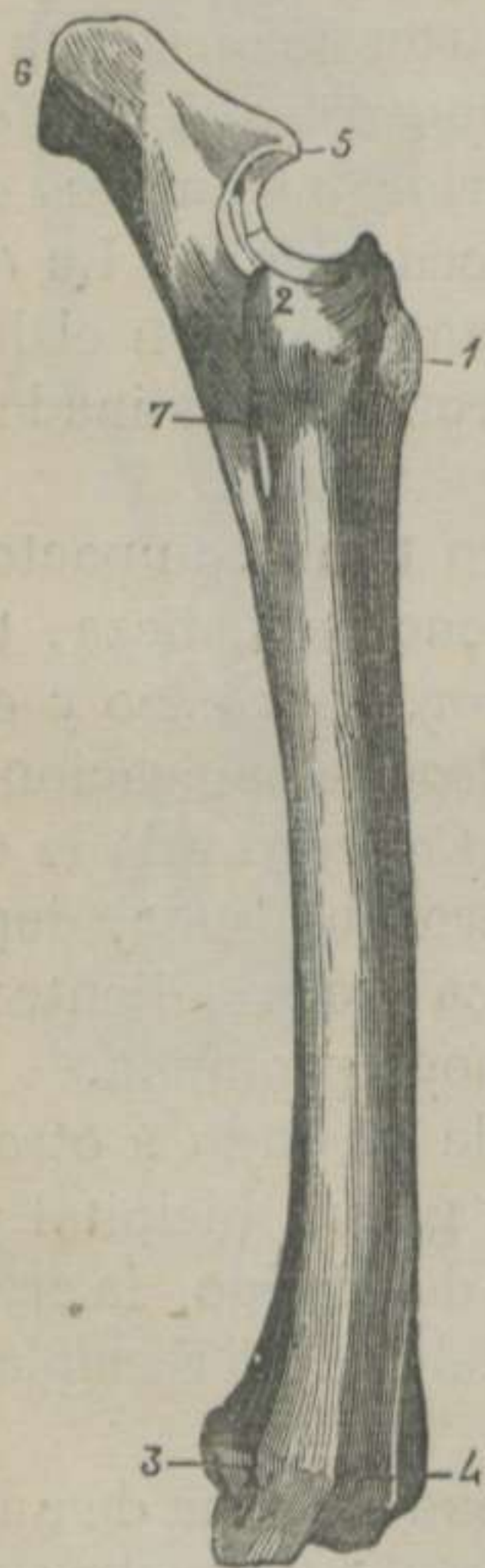El del *Gato* (Fig.^a 7) tiene, además, una arcada vascular al lado interno de la extremidad inferior.

§ III. ANTEBRAZO.

Esta region consta de dos huesos soldados, que son: el *rádio* y el *cúbito*.

1.º **Rádio.** (Fig.^a 27)

ETIMOLOGÍA Y DEFINICION.—El rádio, del latin *rádus*, canilla menor del brazo (mayor en el caballo), es un hueso largo, arqueado, situado verticalmente entre el húmero, la cara superior de los huesos de la primera fila de la rodilla y delante del cúbito, sirviendo de base al antebrazo.



DIVISION.—Admitimos tambien en este hueso *un cuerpo, una extremidad superior y otra inferior.*

Cuerpo.—Esta porcion del rádio es arqueada, y se notan en ella *una cara anterior, otra posterior, un borde externo y otro interno.*

La *cara anterior* es convexa en todos sentidos, y tiene cerca del centro dos superficies de insercion.—La *cara posterior* es cóncava de arriba abajo, plana de un lado á otro, y presenta: 1.º Cerca del borde externo, una superficie escabrosa, prolongada y triangular, para recibir la cara anterior de la espina cubital. 2.º Un poco más arriba, la cisura transversa para formar la *arcada rádio-cubital*, notándose en el fondo de ésta el agujero de nutricion. 3.º Cerca del borde interno y hácia el tércio inferior, un tubérculo de insercion.

FIGURA 27.—Huesos del antebrazo y del codo del Caballo, vistos por su cara externa.

* 1. Tuberosidad bicipital.—2. Tuberosidad externa y superior del rádio.—3. Corredera para el desliz del tendon del extensor lateral de los falanges.—4. Corredera para el desliz del tendon del extensor anterior de los falanges.—5. Pico del olécranon.—6. Vértice del olécranon.—7. Arcada rádio-cubital.

Los *bordes externo é interno* no ofrecen particularidad alguna digna de mencionarse.

Extremidad superior.—Es la más voluminosa, dotada de una superficie articular, que se ajusta á la mayor parte de la que posee el húmero en su extremidad inferior, y se encuentra compuesta: 1.º En su parte externa, de una *tróclea doble* para recibir los dos lábios de la polea del hueso del brazo. 2.º En el centro, de *un relieve* que se aloja en la garganta humeral. 3.º En la parte interna, de una *cavidad glenoidea* para alojar el cóndilo del mismo hueso. Al rededor de la superficie articular se distinguen: 1.º La terminacion en punta del relieve antedicho, llamado *apófisis coronoidea*. 2.º La *tuberosidad externa* para insercion ligamentosa. 3.º La *tuberosidad interna*, que tiene el mismo destino. 4.º Un poco más abajo de ésta, una rugosidad y una corredera de desliz. 5.º Las *dos caritas* transversales para recibir las aletas del cúbito. 6.º Debajo de estas caritas, una superficie áspera para insercion ligamentosa.

Extremidad inferior.—Esta parte del rádio es aplanada de delante atrás, y presenta: 1.º Una *superficie diartrodial*, irregular y transversa para articularse con los huesos del carpo. 2.º La *tuberosidad externa*, con una *corredera vertical*. 3.º La *tuberosidad interna*, que es más elevada. 4.º *Tres correderas* anteriores, dos verticales y una interna más pequeña y oblicua. 5.º *Una cresta* posterior y transversal para la insercion del ligamento capsular posterior de la articulacion rádio-carpiana.

ESTRUCTURA Y DESARROLLO.—Conserva la estructura de los huesos largos, y se halla formado por *tres núcleos*: uno para el cuerpo y dos para las extremidades.

2.º Cúbito ó hueso del codo. (Fig.^a 27)

ETIMOLOGÍA Y DEFINICION.—El cúbito, del latin y griego *cúbitus*, codo, es un hueso prolongado, piramidal, situado verticalmente detrás del rádio, articulado con este hueso y con la extremidad inferior del húmero, sirviendo de base al codo.

DIVISION.—Suponemos que este hueso se encuentra dividido en *dos porciones*: una que se extiende del nivel de la articulacion hácia arriba, llamada *apófisis olécranon*, y otra que se extiende

desde el mismo nivel hasta el extremo inferior del hueso, que recibe el nombre de *espiná cubital*.

Apófisis olécranon.—Esta porción del cúbito tiene *dos caras, dos bordes y dos extremidades*.

La *cara externa* es ligeramente convexa, y la *interna* un poco cóncava.—El *borde anterior* se halla dividido en *dos partes* por el pico de la apófisis olécranon: *una superior* cortante y áspera, y *otra inferior* lisa y cóncava, la cual, unida con el relieve medio de la superficie articular del rádio, componen la *escotadura sigmoidea rádio-cubital*.—El *borde posterior* es grueso y convexo.—La *extremidad superior* es voluminosa y tuberosa, y la *inferior* es continúa con la base de la

Espina cubital.—Es la porción inferior del cúbito, de figura triangular y tiene *tres caras, tres bordes, una base y un vértice*.

La *cara anterior* presenta, contando de arriba abajo: las *caritas articulares* de las aletas del cúbito, la *superficie rugosa transversal*, la *cisura* para la arcada rádio-cubital y la *superficie áspera, triangular* y prolongada. Todas estas partes corresponden á otras iguales ó análogas, que ya hemos mencionado en la descripción del rádio.—La *cara externa* es casi plana y la *interna* es un poco cóncava.—Los *bordes externo é interno* son cortantes y el *posterior* es cóncavo, redondeado y grueso.—La *base* es continúa con la extremidad inferior de la apófisis olécranon, y presenta las *dos aletas del cúbito*.—El vértice es agudo y provisto de un pequeño botón que alcanza el cuarto inferior del rádio, extendiéndose, algunas veces, hasta la tuberosidad externa é inferior de este mismo hueso.

ESTRUCTURA Y DESARROLLO.—El cúbito es bastante compacto, y está formado por *dos núcleos* de osificación: uno para la extremidad superior y otro para lo restante del hueso.

DIFERENCIAS.—En los animales que poseen los extremos conformados para la estación y la marcha, el cúbito se halla soldado al rádio, y en aquellos cuyos remos no sólo tienen este oficio, sino que desempeñan el papel de órganos de aprehensión, el cúbito se encuentra más ó ménos separado del rádio, tocándose solamente por sus extremidades.

El cúbito es tanto más largo y grueso, cuantos más dedos posee el animal, de modo, que en los tetradáctilos y pentadáctilos es más largo y de mayor diámetro que el mismo rádio.

En el *Buey*, en el *Carnero* y en la *Cabra* (Figs. 2, 3 y 4) el cúbito llega hasta la rodilla, se halla completamente soldado al hueso del antebrazo y éste es más corto que el de los solípedos. Distínguese, además, una arcada rádio-cubital superior y otra inferior, reunidas por una gotera profunda, situada á lo largo de los bordes externos.

El antebrazo del *Cerdo* (Fig.^a 5) es corto; el cúbito se prolonga hasta la rodilla; es más grueso que el rádio; posee canal medular; no se suelda con este hueso, y está provisto de un olécranon muy elevado.

En el *Perro* y en el *Gato* (Figs. 6 y 7) el hueso del codo también es mayor que el del antebrazo, articulándose el uno con el otro solamente por sus extremidades.

El del *Conejo* (Fig.^a 8) difiere muy poco del de los carniceros.



§ IV. CARPO Ó RODILLA. (Fig.^a 28)

ETIMOLOGÍA Y DEFINICIÓN.—El carpo, del griego *carpos*, muñeca (en el hombre), es la region comprendida entre el antebrazo y el metacarpo, compuesto de siete ú ocho huesos cortos, colocados en dos filas sobrepuestas, los cuales forman la base de la rodilla de los cuadrúpedos.

FIGURA 28.—Carpó del Caballo, visto por su cara anterior.

DIVISION.—De los siete principales huesos carpianos, cuatro están colocados en la fila superior y tres en la inferior, los cuales, contados de dentro afuera, reciben los nombres siguientes: 1.^o *Semilunar*. 2.^o *Triangular*. 3.^o *Irregular*. 4.^o *Corvo*. 5.^o *Pequeño cuneiforme*. 6.^o *Trapezóide*. 7.^o *Grande cuneiforme*. 8.^o *Pisiforme*.

Estudiaremos, pues, los huesos de las dos filas carpianas,

* 1. Tuberosidad interna é inferior del rádio.—2. Corredera para el desliz del tendón del extensor oblicuo del metacarpo.—3. Id. para el extensor anterior del metacarpo.—4. Id. para el extensor de los falanges.—5. Tuberosidad externa é inferior del rádio.—7. Tuberosidad para la insercion del extensor anterior del metacarpo.—8, 9. Peronés.—10. Irregular.—11. Triangular.—12. Semilunar.—13. Corvo.—14. Grande cuneiforme.—15. Trapezóide.—16. Pequeño cuneiforme.

exponiendo primero los *caractères generales* y despues los *especiales*.

1. *Caractères generales.*

Todos los huesos de la rodilla son *cortos, casi cubóides, pares*, distinguiéndose en sus superficies *caras articulares ó lisas y caras de insercion ó ásperas*.

Las *caras articulares* pueden ser *superiores, inferiores y laterales*. Las *dos primeras* no tienen mas que una cara, que corresponde al rádio, á los huesos metacarpianos ó á la fila contraria. Las *dos últimas* son múltiples, y se articulan con los huesos de la misma fila.

Las *caras de insercion* son unas pequeñas ranuras ó superficies rugosas, en donde se fijan los ligamentos de la articulacion del carpo.

2.º *Caractères especiales.*

El *hueso semilunar* tiene cuatro caritas, articulándose por su cara inferior con el pequeño cuneiforme y con el trapezóide.—El *triangular* consta de seis caras lisas, el cual se articula con el trapezóide y con el grande cuneiforme.—El *irregular* posee cinco superficies diartrodiales y establece sus relaciones con el grande cuneiforme y con el corvo.—Éste ó *hueso posterior* es de figura discóidea, y presenta *dos caras y una circunferencia*.

La *cara externa* es convexa, rugosa y provista de una corredera vertical. La *cara interna* es cóncava, y concurre á la formacion de la arcada subcarpiana. La *circunferencia* es rugosa en la mayor parte de su extension, la cual ofrece hácia delante dos caritas lisas para juntarse con el rádio y con el irregular.

El primer hueso de la segunda fila ó *pequeño cuneiforme* presenta cinco caritas para unirse al semilunar, á la caña y al peroné interno.—El *trapezóide* tiene caritas para articularse con el semilunar, con el triangular, con la caña y con el peroné interno.—El *grande cuneiforme* consta de cuatro caras para relacionarse con el triangular, con el irregular, con la caña y con el peroné externo.

El *pisiforme*, cuando existe, tiene la forma de un guisante, y está situado bien detrás del semilunar, bien en el espesor del li-

gamento comun interno. En el primer caso posee dos caritas para articularse con el semilunar y con el peroné interno; en el segundo caso carece de caritas diartrodiales.

ESTRUCTURA Y DESARROLLO.—Todos los huesos de la rodilla están formados por *un núcleo* de sustancia esponjosa de mallas muy apretadas, el cual se halla revestido de una gruesa capa de materia compacta.

DIFERENCIAS.—El carpo del *Buey*, del *Carnero* y de la *Cabra* (Figs. 2, 3 y 4) se compone de cuatro huesos en la fila superior y de dos en la inferior.—El hueso irregular se articula con el rádio y el cúbito.—El corvo es más pequeño y prismático, no se junta con el hueso del antebrazo, y carece de corredera en su cara externa.—Los huesos de la segunda fila no tocan mas que á la caña, y el llamado escafóides está tan desarrollado que representa á este hueso y al grande cuneiforme.

La rodilla del *Cerdo* (Fig.^a 5) está formada por cuatro huesos en la fila superior y otros cuatro en la inferior.—El irregular se articula con el cúbito y el rádio.—El corvo es aplanado, y no se junta con el rádio ni con el cúbito.—Los de la fila inferior aumentan de volúmen de dentro afuera.—El trapezóide presenta una punta hácia abajo, y no toca á los metacarpianos como los demás de la misma fila.

En el *Perro* (Fig.^a 6) contamos tres huesos en la fila superior y cuatro en la inferior, bien diferentes por cierto de los que hemos descrito, y que guardan mucha analogía con los de la muñeca del hombre.

El *Gato* (Fig.^a 7) tiene cuatro huesos en la fila superior y tres en la inferior, conformados bajo el mismo plan orgánico que los del perro.

§ V. METACARPO. (Figs. 28, 29 y 30)

ETIMOLOGÍA Y DEFINICION. — El metacarpo, del griego *meta*, despues, y *carpos*, muñeca (en el hombre), es la region situada debajo del carpo ó rodilla de los animales cuadrúpedos y encima del dedo en los solípedos.

DIVISION.—El metacarpo está formado de tres huesos llamados *caña* ó *gran metacarpiano* y dos *peronés*, *metacarpianos pequeños* ó *rudimentarios*.

1.º Caña ó gran metacarpiano. (Fig.^a 29. A.)

DEFINICION.—La caña, llamada así por su figura, es un hueso largo, cilíndrico, situado en los miembros anteriores y en dirección vertical, articulado superiormente con la cara inferior de los huesos de la rodilla, inferiormente con los del primer falange, y forma la base de la region que recibe su mismo nombre.

DIVISION.—Este hueso consta de un cuerpo, una extremidad superior y otra inferior.

Cuerpo.—El cuerpo tiene dos caras y dos bordes.

La cara *ántero-lateral* es lisa y convexa de un lado á otro.—La *posterior* es plana, y presenta en el tercio superior el agujero de nutricion y á los lados dos superficies ásperas, verticales y paralelas, que se extienden desde la extremidad superior del hueso hasta el tercio inferior de la misma cara, en las cuales se fijan los peronés.

Los *bordes* limitan las dos caras, y no ofrecen nada de particular.

Extremidad superior.—Esta porcion de la caña presenta: 1.º La superficie articular, compuesta de caritas planas, para ajustarse á las inferiores de los huesos carpianos de la segunda fila. 2.º Delante y

fuera de la superficie articular, una tuberosidad rugosa. 3.º Detrás, cuatro caritas lisas, dos á cada lado, las cuales corresponden á otras análogas de la cabeza de los peronés.

Extremidad inferior.—Esta parte del hueso que nos ocupa es prolongada transversalmente, convexa de delante atrás y formada por *dos cóndilos*, separados por *un relieve medio*, para

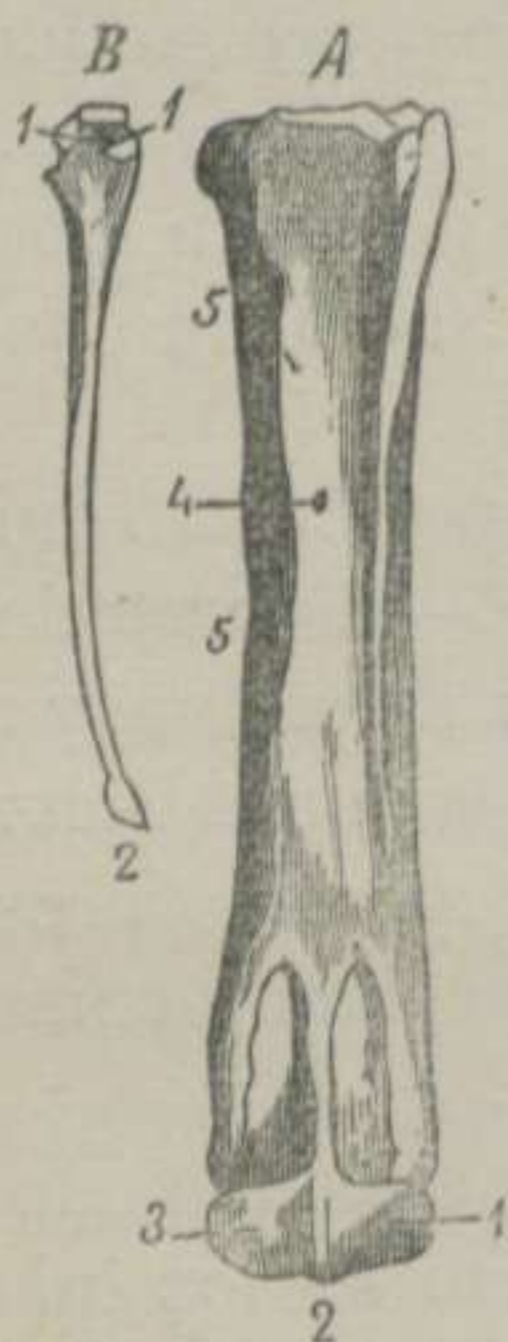


FIGURA 29.—Huesos metacarpianos del Caballo. *

* A. Caña y peroné externo en su situacion normal y vistos por detrás. 1. Cóndilo externo de la superficie articular inferior.—2. Relieve medio.—3. Cóndilo interno.—4. Agujero de nutricion.—5, 5. Rugosidades para la insercion del ligamento inter-óseo que une el peroné á la caña.—B. Peroné interno, visto por su cara anterior. 1, 1. Caritas articulares de la cabeza del peroné.—2. Boton del mismo hueso.

articularse con el primer falange y los dos sesamoídeos. El cóndilo interno es mayor que el externo, y los dos presentan á los lados una escavacion profunda en donde se fijan ligamentos.

ESTRUCTURA Y DESARROLLO.—La caña es un hueso muy compacto, y de los *dos núcleos* que le forman, uno corresponde á la extremidad inferior y otro á lo restante del hueso.

2.º Peronés, metacarpianos pequeños ó rudimentarios.

(Fig.^a 29. A. B.)

DEFINICION.—Los peronés son dos huesos prolongados, prismáticos, situados verticalmente en la cara posterior del metacarpiano mayor, los cuales completan la region del metacarpo.

DIVISION.—Los peronés constan de *parte media*, *extremidad superior* y *extremidad inferior*.

Parte media.—Esta parte de los peronés es de figura triangular, y, por consiguiente, presenta *tres caras* y *tres bordes*.

La *cara externa* es lisa y redondeada.—La *interna* es plana y lisa.—La *anterior* es rugosa, y se une á otra igual del gran metacarpiano por intermedio de un ligamento inter-óseo que suele osificarse.—Los *bordes* son cortantes, y limitan las caras ó lados del triángulo.

Extremidad superior.—Es la más voluminosa, recibe el nombre de *cabeza*, y presenta: 1.º En la parte más elevada, una carita articular que corresponde á uno ó dos de los huesos de la fila inferior del carpo. 2.º Delante, dos caritas que reciben otras análogas del metacarpiano mayor. 3.º En lo restante de la circunferencia de la cabeza, várias rugosidades para inserciones musculares y tendinosas.

Extremidad inferior.—Esta se encuentra separada de la caña, no llega mas que hasta el cuarto inferior de este hueso, y en su terminacion presenta un pequeño tubérculo llamado *boton del peroné*.

El peroné interno se diferencia del externo por su mayor longitud y espesor, y porque la superficie articular superior de su cabeza resulta de la union de dos caritas, que corresponden á los dos primeros huesos de la fila inferior de la rodilla.

ESTRUCTURA Y DESARROLLO.— Los peronés son compactos como la caña, y se desarrollan por *un núcleo* huesoso.

DIFERENCIAS.—Los animales *didáctilos* (Figs. 2, 3 y 4) tienen dos metacarpianos: la caña y un peroné externo.

El *primero* resulta formado por la soldadura de dos metacarpianos, como lo manifiesta la cisura longitudinal que presenta delante y detrás, y la escotadura que divide la extremidad inferior en dos superficies articulares para corresponder á cada uno de los dedos.

El *peroné* es un estilete huesoso colocado al lado externo, y sólo ofrece una carita lisa, la cual se ajusta á otra semejante que posee el metacarpiano principal detrás de su extremidad superior.

El *Cerdo* (Fig.^a 5) tiene cuatro metacarpianos, dos grandes y dos pequeños, los cuales están articulados en su extremidad superior por caritas lisas. Los dos pequeños ó laterales presentan inferiormente un cóndilo, continuado hácia atrás por una pequeña tróclea.

El *Perro* y el *Gato* (Figs. 6 y 7) tienen cuatro metacarpianos grandes y uno pequeño. Los primeros se articulan entre sí, en su extremidad superior, por caritas lisas y laterales, presentando en su extremidad inferior un cóndilo prolongado hácia atrás por una superficie diartrodial semejante á la de los solípedos. Los dos metacarpianos centrales son un poco más largos, y el pequeño está terminado inferiormente por una polea.

§ VI. DEDO. (Fig.^a 30)

ETIMOLOGÍA Y DEFINICION.—El dedo, del latin *digitus*, es la *region que termina los remos locomotores de los solípedos*.

DIVISION.—El dedo está formado de *tres falanges* que, contando de arriba abajo, reciben los nombres numéricos de *primero, segundo y tercero*.

El primero se halla compuesto de tres huesos: uno principal llamado *cuartilla*, y dos complementarios denominados *sesamoideos*.

El segundo se encuentra constituido por un hueso llamado *corona*.

El tercero tiene dos huesos, *tejuelo y navicular*, mas *dos fibro-cartilagos aliformes*.

1.º Cuartilla, primer falange ó falange metacarpiano.

(Fig.^a 30. A.)

DEFINICION.—La cuartilla es un hueso largo, cilindróide, situado en los miembros locomotores, en direccion oblicua de arriba abajo y de atrás adelante, articulado con la extremidad inferior de la caña y la cara superior dela corona, el cual forma la base del primer falange.

DIVISION.—Este hueso consta de un cuerpo, una extremidad superior y otra inferior.

Cuerpo.—En esta parte de la cuartilla se notan: una cara anterior, otra posterior, un borde lateral externo y otro lateral interno.

La cara anterior es convexa de un lado á otro y algo áspera.—La posterior es plana, y provista de un relieve poco saliente y triangular para insercion ligamentosa.—Los bordes laterales son gruesos y redondeados, y no presentan nada de particular.

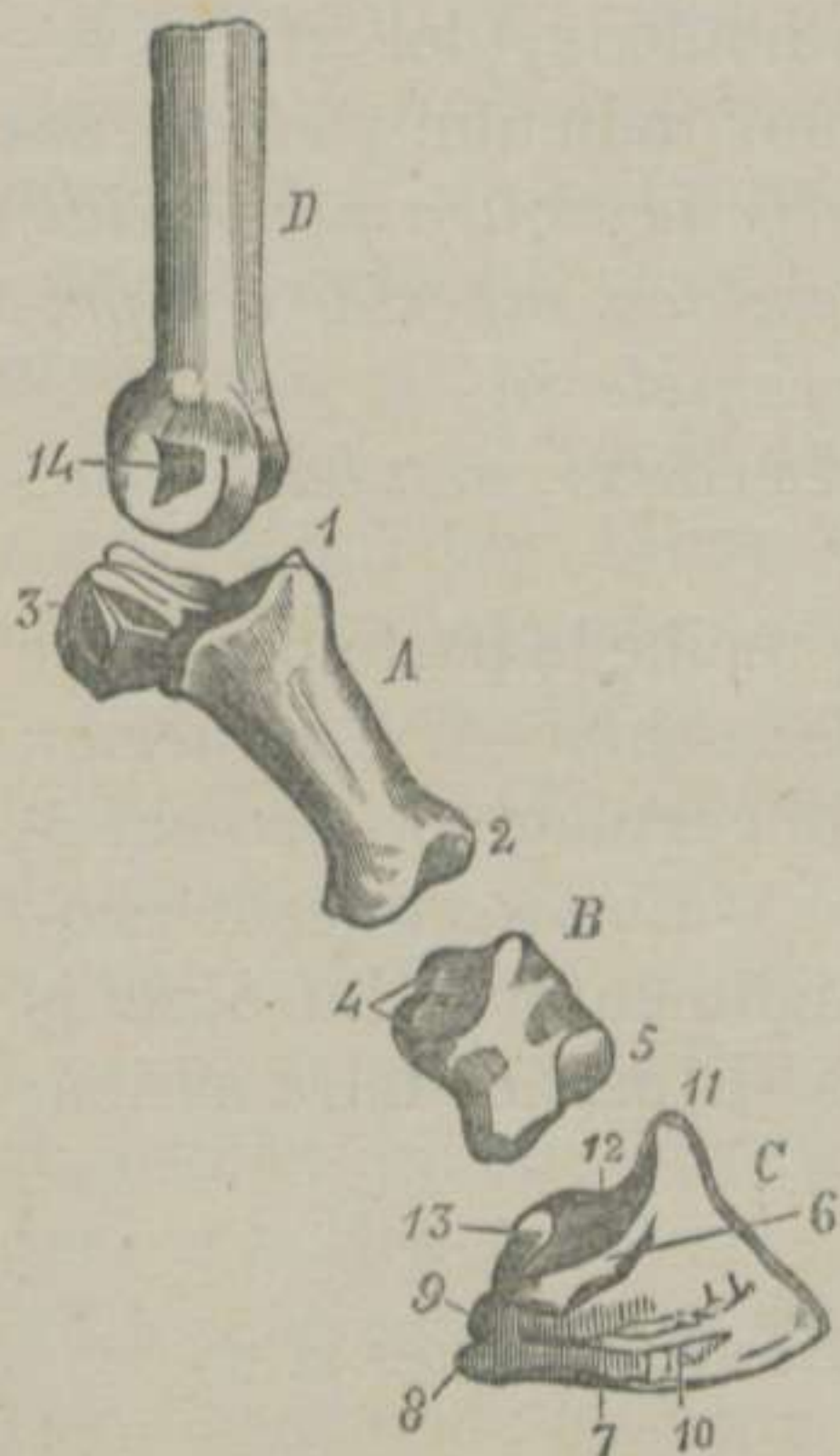Extremidad superior.—Es la más voluminosa, y ofrece dos cavidades, separadas por un surco cóncavo para recibir la superficie articular de la extremidad inferior de la caña. A los lados y atrás se distinguen dos tubérculos salientes y rugosos.

FIGURA 30.—Huesos del dedo del Caballo, vistos lateralmente. *

dos y atrás se distinguen dos tubérculos salientes y rugosos.

Extremidad inferior.—Es mucho más pequeña que la su-

* A Primer falange ó cuartilla. 1. Extremidad superior.—2. Extremidad inferior.—3. Sesamoideos.—B. Segundo falange ó corona. 4, 4. Cavidades glenoideas de la cara superior.—5. Porcion de la superficie articular inferior.—C. Tercer falange. 6. Cavidad para la insercion del ligamento lateral anterior.—7. Eminencia patilobe.—8. Apófisis retrosal.—9. Apófisis basilar.—10. Cisura pre-plantar.—11. Apófisis piramidal.—12. Cavidad glenoidea externa.—13. Navicular.—D. Porcion de la caña. 14. Escavacion para insertarse el ligamento lateral de la articulacion metacarpo-falangiana.



perior, y presenta *dos cóndilos* aislados por *una garganta*, siendo el interno mayor que el externo. Encima de estos se distingue un tubérculo de inserción.

ESTRUCTURA Y DESARROLLO.—La cuartilla es muy compacta, y se desarrolla por *dos núcleos*: uno para la extremidad superior y otro para lo restante del hueso.

2.º Sesamoídeos, grandes sesamoídeos ó huesos complementarios del primer falange. (Fig.^a 30. A. 3)

ETIMOLOGÍA Y DEFINICION.—Los sesamoídeos, del griego *sésamon*, sésamos, ó semilla del *sésamum indicum*, y *eidos*, semejanza, son *huesos cortos, pequeños y de figura piramidal, situados detrás y á los lados de la extremidad superior del primer falange, cuya superficie articular completan.*

DIVISION.—Estos huesos tienen *tres caras, una base y un vértice.*

La *cara anterior* es lisa y cóncava, y recibe la parte posterior de los cóndilos y la lateral del relieve de la caña.—La *posterior* está revestida, en el animal vivo, por un cartilago ó fibro-cartilago para formar la *arcada sesamoídea*.—La *lateral* está provista de rugosidades en donde se fijan ligamentos.—La *base* es irregular para inserciones ligamentosas.—El *vértice* mira arriba, y no presenta nada de particular.

3.º Corona, segundo falange ó falangina. (Fig.^a 30. B.)

ETIMOLOGÍA Y DEFINICION.—Este hueso, llamado así por estar cubierto por la corona del casco, es *corto, cubóide, aplanado de delante atrás, oblicuo como la cuartilla, articulado con la extremidad inferior de ésta, con la cara superior del tejuelo, la anterior del navicular y forma la base del segundo falange.*

DIVISION.—La corona puede dividirse en *cuatro caras* bien marcadas, á saber: *anterior, posterior, superior é inferior.*

La *cara anterior* es muy rugosa.—La *posterior* es un poco cóncava y provista superiormente de *una superficie* lisa y transversal.—La *superior* presenta *dos cavidades glenoideas*, separadas por *un relieve* cóncavo, para articularse con el primer falange.—La *inferior* es análoga á la de la extremidad inferior de

este hueso, y se ajusta á la cara superior del tejuelo y á la anterior del navicular.

ESTRUCTURA Y DESARROLLO.—La corona presenta en su interior *un núcleo* de sustancia esponjosa muy condensado, revestido de una gruesa capa de materia compacta.

4.º Tejuelo, tercer falange, falangeta ó hueso del casco.

(Fig.^a 30. C.)

ETIMOLOGÍA Y DEFINICION.—El tejuelo, llamado así por su figura, es un hueso corto, oblicuo como la corona, articulado superiormente con este hueso, posteriormente con el navicular, y que, cubierto por la membrana queratógica, sirve de soporte al casco.

DIVISION.—El hueso del casco ofrece tres caras: anterior, superior é inferior. Tres bordes: anterior, inferior y posterior. Dos ángulos laterales: externo é interno.

La cara anterior es convexa de un lado á otro y cribosa, notándose en ella: 1.º La *cisura pre-plantar*, la cual, arrancando de los ángulos laterales, se pierde hácia delante en uno de los agujeros de los conductos que atraviesan el hueso. 2.º La eminencia, llamada por Bracy-Clark *patilobe*, que consiste en una rugosidad situada entre la cisura precedente y el borde inferior del hueso del casco.

La cara superior es articular y de figura contraria á la inferior del segundo falange, con la cual se ajusta.

La cara inferior es abovedada, y se halla dividida en dos porciones por la *cresta semi-lunar*. La porcion anterior es cribosa y revestida por la membrana queratógica. La porcion posterior está cubierta por la aponeurosis plantar, y presenta: 1.º Las *dos cisuras plantares*, que principian en la cara interna de las apófisis basilares. 2.º Los *orificios* en donde terminan las cisuras anteriores, verdaderas entradas de dos conductos que, penetrando en el interior del hueso, se reunen en arcada y constituyen el *seno semi-lunar*.

El borde anterior es cóncavo, cortante, áspero y dividido en dos porciones laterales por la *apófisis piramidal*.—El inferior es delgado, con dentellones, convexo y provisto de ocho á diez agu-

jeros vasculares.—El *posterior* es transversal y liso, recibiendo una carita lisa del borde inferior del navicular.

Los *ángulos laterales* son los puntos de convergencia de los tres bordes del hueso, y se hallan divididos por una escotadura profunda en *dos eminencias*: una *superior*, rugosa y saliente, llamada *basilar*, y otra *inferior*, deprimida é irregular, que recibe el nombre de *retrosal*.

ESTRUCTURA Y DESARROLLO.—El tejuelo está formado de *un núcleo* de sustancia esponjosa, atravesado por varios agujeros que comunican con el seno semi-lunar. A medida que el animal avanza en edad, el hueso del casco adquiere mayor dureza, y la osificación invade hasta los fibro-cartílagos laterales.

5.º Navicular, pequeño sesamoideo ó hueso complementario del tercer falange. (Fig.^a 30. C. 13)

ETIMOLOGÍA Y DEFINICION.—El navicular es *un hueso corto, pequeño, de figura de una barquilla, situado transversalmente detrás del tejuelo, articulado con éste y con la corona y destinado á completar el tercer falange.*

DIVISION.—El navicular tiene *dos caras, dos bordes y dos extremidades.*

La *cara superior* es lisa, continuacion de la superior del tejuelo y articulada con la inferior de la corona.—La *inferior* está dividida en dos partes por un relieve medio, y se halla revestida de sustancia cartilaginosa para facilitar el desliz á los tendones flexores.

El *borde anterior* se encuentra escavado en sentido de su longitud por una ranura de insercion, y presenta la carita diartrodial para unirse con el borde posterior del hueso del casco.—El *posterior* es áspero para insercion ligamentosa.

Las *extremidades* de este hueso ofrecen poco digno de mencion, y sólo sirven para la fijeza de ligamentos, que describiremos en otro lugar.

ESTRUCTURA Y DESARROLLO.—El navicular es *un núcleo* de sustancia esponjosa, rodeado de materia compacta.

6.º Fibro-cartilagos aliformes ó laterales.

DEFINICION.—Estas prolongaciones del tercer falange son unos órganos de naturaleza fibro-cartilaginosa, laminosos, elipsóides, situados en las partes laterales y posteriores del tejuelo y destinados á ensanchar el último falange.

DIVISION.—En estos fibro-cartílagos se distinguen dos caras y una circunferencia.

La cara externa es convexa y cubierta por la matriz del casco.—La interna es cóncava, y se fija en la apófisis retrosal y en la masa fibro-elástica de la almohadilla plantar.—La circunferencia es la parte más delgada del órgano que nos ocupa, y no presenta nada de particular.

DIFERENCIAS.—El *Buey*, el *Carnero* y la *Cabra* (Figs. 2, 3 y 4) tienen dos dedos conformados como el único de los solípedos. Presentan, sin embargo, algunas particularidades que expon-dremos con toda la concision posible: 1.º El primer falange tiene las líneas ó relieves rugosos en su cara interna, y las superficies articulares externas son mayores que las internas. 2.º Tienen dos sesamoídeos para cada dedo, siendo los externos más anchos que los internos y articulándose por caritas planas con la cuartilla. 3.º El segundo falange conserva indicios de canal medular. 4.º El tercer falange se parece al tejuelo, dividido en dos mitades iguales. 5.º Carece de apófisis basilar y retrosal, y posee tres conductos. Dos de estos se encuentran en la base de la apófisis piramidal, y el tercero se halla practicado cerca del origen de la cisura pre-plantar, cuyos conductos reemplazan á los dos que, en el caballo, forman el seno semi-lunar. 6.º Carecen tambien de fibro-cartílagos, y la almohadilla plantar es rudimentaria.

Los cuatro dedos del *Cerdo* (Fig.^a 5), especialmente los mayores ó los que apoyan en el suelo, están conformados como los de los rumiantes.

Los cinco dedos que terminan los miembros anteriores de los *carniceros* (Figs. 6 y 7) se parecen mucho á los de la mano del hombre. Tienen un primer falange con dos sesamoídeos, un segundo falange largo y un tercero cónico, encorvado, puntiagudo,

provisto en su base de una escavacion circular, en donde se fija la matriz de la uña y de una cresta que reemplaza al navicular. El dedo interno suele constar de dos falanges y un sesamoídeo lenticular.

Los dedos del *Conejo* (Fig.^a 8) tienen mucha analogía con los de los *carniceros*.

ARTÍCULO VI.

De los miembros posteriores.

DEFINICION.—Los remos abdominales son *unas columnas plegadas en ángulos más ó ménos abiertos y unidas en su extremidad superior, las cuales no sólo sirven para soportar el peso del cuerpo, sino tambien para la impulsión del tronco.*

DIVISION.—Los miembros posteriores están constituidos por seis regiones, que, contando de arriba abajo, son: 1.^a *Ancas y caderas.* 2.^a *Muslo.* 3.^a *Pierna.* 4.^a *Corvejon ó tarso.* 5.^a *Metatarso.* 6.^a *Dedo.*

§ I. ANCAS Y CADERAS.

Esta region tiene por base un solo hueso llamado

Coxal, pelviano, innominado ó iliaco. (Fig.^a 31)

ETIMOLOGÍA Y DEFINICION.—El coxal, del latin *coxa*, anca, es *un hueso plano, irregular, situado en los miembros posteriores, entre el sacro y el fémur, en direccion oblicua de arriba abajo y de delante atrás, ensanchado hácia delante, estrechado é inflexo hácia atrás, para unirse con el hueso del lado opuesto, el cual forma la base de la extensa region de las ancas y gran parte de la cavidad pelviana.*

DIVISION.—El coxal de los animales jóvenes puede dividirse

fácilmente en *tres piezas*, que conocemos con los nombres de *ilion*, de *isquion* y de *púbis*.

Ílion.—Es la porción más extensa y anterior, de figura triangular, articulada con el sacro, y presenta *dos caras*, *tres bordes* y *tres ángulos*.

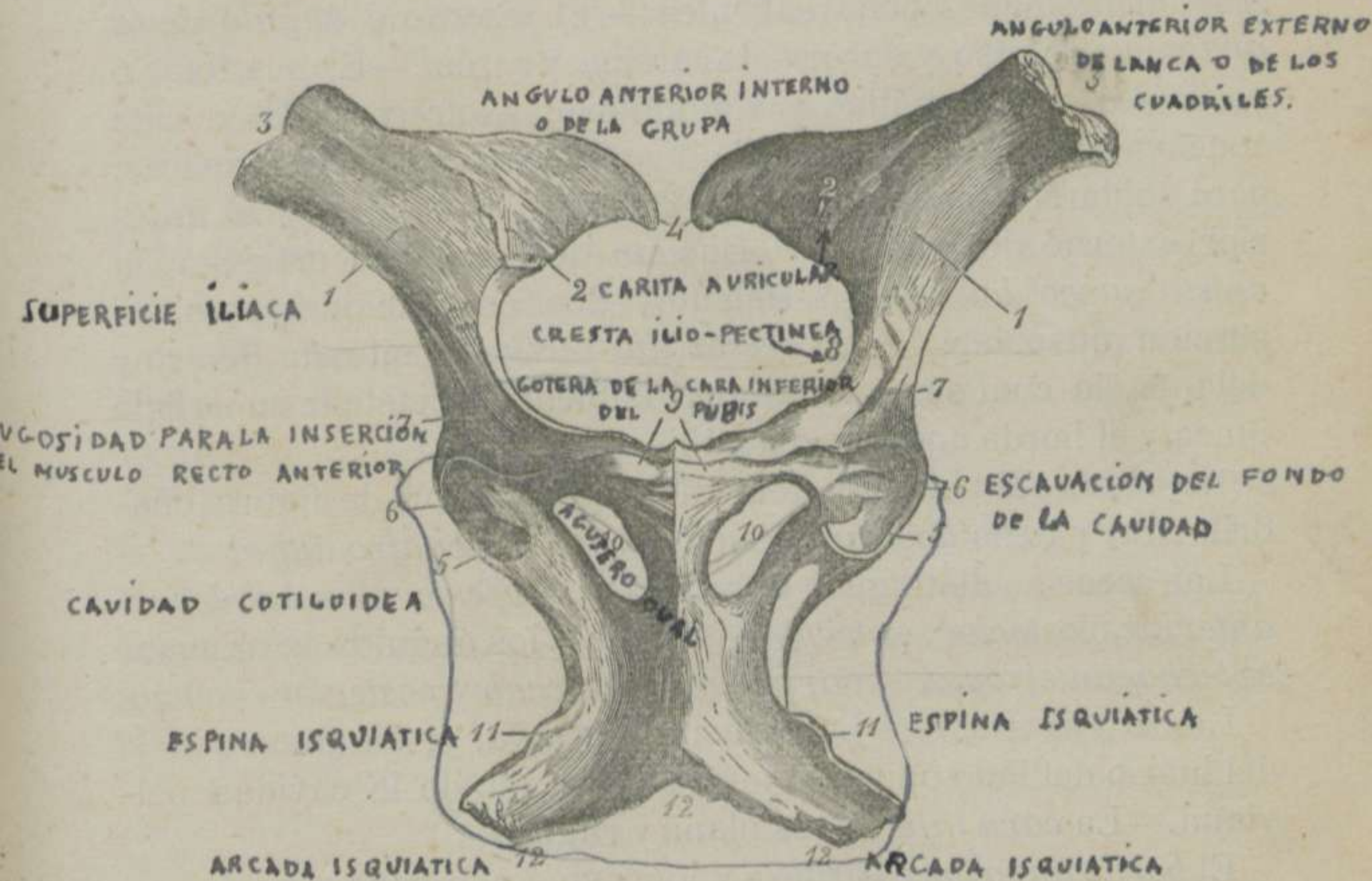


FIGURA 31.—Coxales del Caballo, vistos por debajo. *

Sus caras se distinguen en *superior é inferior*; sus bordes en *anterior, externo é interno*, y sus ángulos en *anterior externo, anterior interno y posterior*.

La *cara superior* es áspera y cóncava, y se llama *fosa iliaca*.—La *inferior* es convexa, y puede subdividirse en *dos partes*: una *externa ó lisa*, que recibe el nombre de *superficie iliaca*, y otra *interna ó rugosa* con una *carita auricular* para articularse con las astas del sacro.

El *borde anterior, lumbar ó abdominal* es cóncavo, grueso y

* 1. Superficie iliaca.—2. Carita auricular.—3. Ángulo anterior externo del anca ó de los cuadriles.—4. Ángulo anterior interno ó de la grupa.—5. Cavidad cotiloídea.—6. Escavacion del fondo de la misma.—7. Rugosidad para la insercion del músculo recto anterior.—8. Cresta ilio-pectínea.—9. Gotera de la cara inferior del púbis.—10. Agujero oval.—11. Espina isquiática.—12, 12, 12. Arcada isquiática.

rugoso.—El *externo* ó *iliaco* es más grueso y cóncavo, con cisuras vasculares, y presenta inferiormente el agujero de nutricion.—El *interno* ó *isquiático* es delgado y muy cóncavo, y forma la *grande escotadura sciática*.

El *ángulo externo* ó *ángulo del anca* es el mayor, y posee cuatro tuberosidades poco salientes.—El *interno* ó *ángulo de la grupa* es rugoso y encorvado arriba y atrás.—El *posterior* ó *cotiloídeo* es prismático y voluminoso, y ofrece: 1.º La carita cóncava, para la cavidad cotiloídea. 2.º Dos superficies ásperas, para soldarse al ángulo anterior externo del ísquion y al anterior externo del púbis. 3.º Encima de la cavidad articular, la *cresta supcotiloídea*. 4.º Delante, dos escavaciones para insercion muscular. 5.º La *cresta ilio-pectínea*, situada dentro y delante, la cual se prolonga insensiblemente hasta la superficie iliaca y el borde anterior del púbis.

Ísquion.—Es la porcion mediana y posterior, de figura cuadrilátera, y tiene *dos caras*, *cuatro bordes* y *cuatro ángulos*.

Las caras se distinguen en *superior* é *inferior*; los bordes en *anterior*, *posterior*, *externo* é *interno*, y los ángulos en *anterior externo*, *anterior interno*, *posterior externo* y *posterior interno*.

La *cara superior* es ligeramente cóncava, y, en union con la del hueso del lado opuesto, forman el fondo de la cavidad pelviana.—La *cara inferior* es plana y rugosa.

El *borde anterior* es grueso y cóncavo, y compone la parte posterior del *agujero oval*.—El *posterior* es recto, oblicuo hácia dentro y adelante para constituir con el del ísquion opuesto la *arcada isquiática*. Este mismo borde presenta un lábio rugoso inclinado hácia abajo, llamado *cresta isquiática*.—El *externo* tiene mucho espesor, es cóncavo, y forma la *pequeña escotadura sciática*.—El *interno* es rugoso y unido al del hueso del otro lado dan lugar á la *sinfisis isquiática*.

El *ángulo anterior externo* ó *cotiloídeo* posee la carita articular para la cavidad cotiloídea y parte de la cresta supcotiloídea, limitada posteriormente por una cisura.—El *ángulo anterior interno* se une al posterior del púbis.—El *posterior externo* ó *ángulo de la nalga* tiene *dos eminencias*: una *superior* ó *tuberosidad isquiática* y otra *inferior*, plana y prolongada, que ha recibido el nombre de *espinia isquiática*.

Púbis.—Es la porcion más pequeña, infero-anterior y trian-

gular, encontrándose en él *dos caras, tres bordes y tres ángulos*.

Las caras son: *superior é inferior*; los bordes, *anterior, posterior é interno*, y los ángulos, *externo, interno y posterior*.

La *cara superior*, lisa y cóncava, concurre á la formación del suelo y de la entrada de la pélvis.—La *inferior* es rugosa y provista de una gotera que se prolonga hasta la cavidad cotiloídea.

El *borde anterior* es rugoso y delgado.—El *posterior* es grueso y cóncavo, y forma parte del agujero oval.—El *interno* se une con el del lado opuesto, y constituyen ambos la *sinfisis pubiana*.

El *ángulo externo ó cotiloídeo* presenta la cara articular para la cavidad del mismo nombre, y una superficie rugosa que forma parte del fondo de la misma cavidad.—El *interno* se une con el del otro púbis.—El *posterior* se suelda con el anterior interno del ísquion.

ESTRUCTURA Y DESARROLLO.—La sustancia compacta del coxal se halla aglomerada en la porción estrecha del hueso y al rededor de la cavidad cotiloídea. Además de los *núcleos* correspondientes á cada una de las tres piezas, se encuentran dos accesorios: uno para el ángulo externo y para el borde anterior del ílion y otro para la tuberosidad, espina y cresta isquiáticas.

Coxal en general.

Los tres huesos que acabamos de describir se sueldan muy pronto, y componen el que hemos designado con el nombre genérico de coxal. Este se halla también unido por su línea media é inferiormente con el coxal opuesto, constituyendo la *sinfisis ísquio-pubiana*. Del conjunto expresado resulta un aparato huesoso, que dividimos en *parte media y dos extremidades*.

Parte media.—Es la porción más estrecha de los coxales, y presenta afuera y abajo la *cavidad cotiloídea*. Esta cavidad articular, destinada para recibir la cabeza del fémur, es muy profunda, y se halla limitada por un borde saliente escotado en su parte interna. El fondo de dicha cavidad tiene una escavación para inserción ligamentosa, la cual está en comunicación con la escotadura mencionada y con la corredera de la cara inferior del púbis.

Extremidades.—La *anterior*, aplanada de un lado á otro, se

apoya en el sacro.—La *posterior*, aplanada en sentido contrario á la precedente, está constituida por los ísquios y los púbis, cuyos huesos limitan la ancha abertura conocida con el nombre de *agujero oval*.

DIFERENCIAS.—El coxal del *Buey*, del *Carnero* y de la *Cabra* casi son tan anchos por delante como por detrás. El borde de la cavidad cotiloídea es ménos saliente, y tiene tres escotaduras tuberosas. La cresta supcotiloídea es más elevada y cortante. La tuberosidad, cresta y espina isquiáticas están reunidas en su base y muy próximas al ángulo posterior externo del ísquion. La sínfisis ísquio-pubiana tiene una tuberosidad en el centro de su parte externa. El ílion es poco voluminoso, y sólo tiene tres tuberosidades en su ángulo externo. El púbis carece de gotera en su cara inferior.

El coxal del *Cerdo* es bastante parecido al de los rumiantes pequeños, distinguiéndose del de estos por la convexidad del borde anterior del ílion, por el poco desarrollo de la tuberosidad, espina y cresta isquiáticas reunidas en un tubérculo tricúspide, y por carecer de tuberosidad en la sínfisis ísquio-pubiana.

El diámetro de la pélvis del *Perro* y de la *Cabra* es mayor hácia atrás que hácia delante. El borde de la cavidad cotiloídea es muy saliente y un poco escotado en su parte interna. La cresta supcotiloídea está deprimida. El ílion es muy oblicuo. La fosa ilíaca es debida á una depresion de la lámina externa del hueso. La espina y tuberosidad isquiáticas forman un solo tubérculo. La arcada isquiática no ocupa mas que la mitad del borde posterior. El púbis carece de gotera en su cara inferior.

§ II. MUSLO.

Esta region tiene por base el hueso

Fémur. (Fig.^a 32)

ETIMOLOGÍA Y DEFINICION.—El fémur, del latin *fémur*, muslo, es el hueso más largo del cuerpo de los animales, de figura cilíndrica, situado en los miembros posteriores, entre el coxal, la tibia y la rótula, en direccion oblicua de arriba abajo y de atrás adelante, el cual forma la base del muslo.

DIVISION.—El fémur se divide en *cuerpo* ó *parte media*, *extremidad superior* y *extremidad inferior*.

Cuerpo.—Esta porcion central del hueso del muslo consta de una *cara anterior*, otra *posterior* y dos *laterales*.

La *cara anterior* y las *laterales* están confundidas entre sí, son convexas, y poseen algunas asperezas y surcos vasculares.

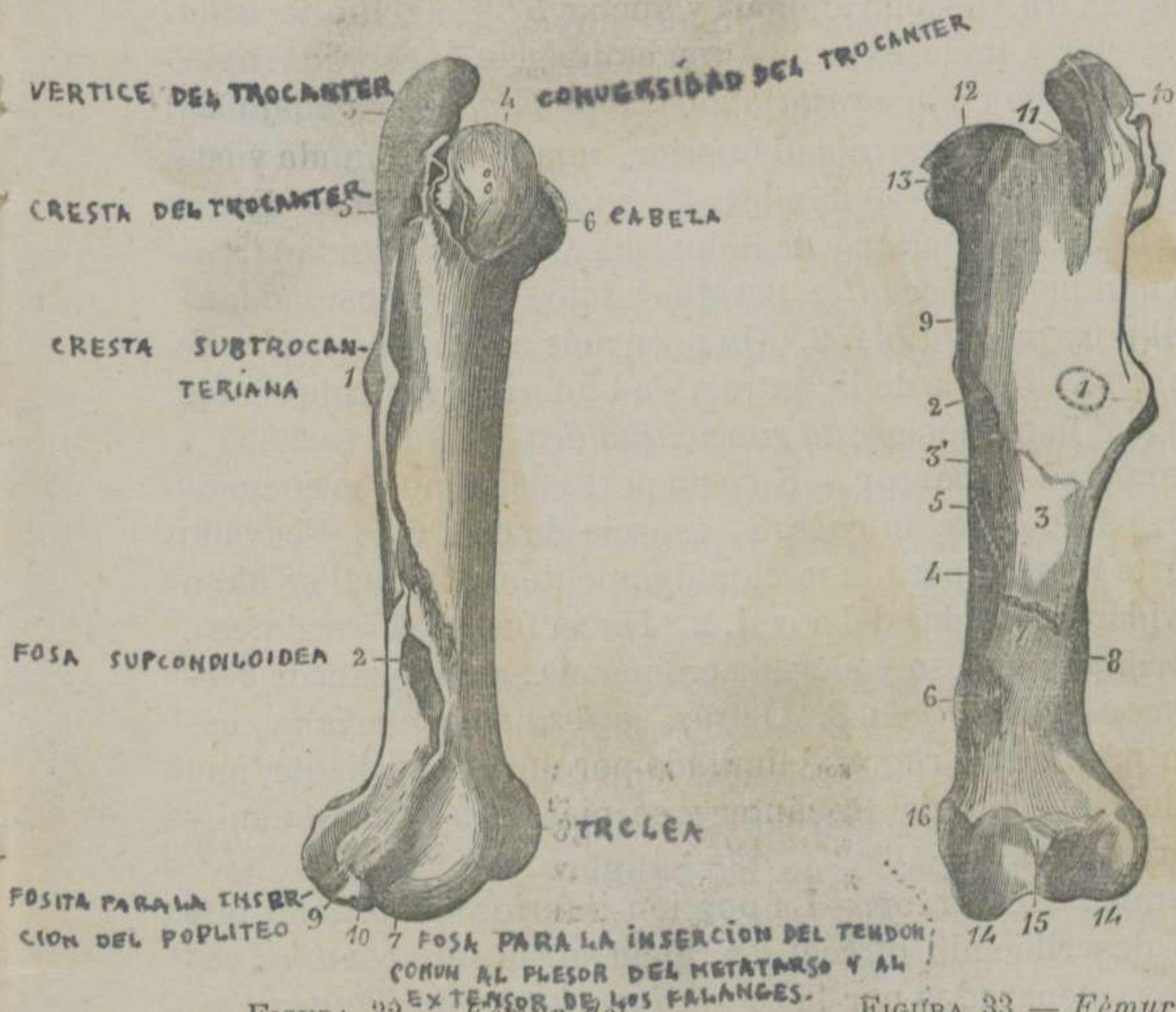


FIGURA 32.—Fémur del Caballo, visto por su cara externa.

FIGURA 33.—Fémur del Caballo, visto por su cara posterior.

* 1 Cresta subtrocanteriana.—2. Fosa supcondiloídea.—3, 4, 5. Vértice, convexidad y cresta del trocánter.—6. Cabeza.—7. Fosa para la inserción del tendón común al flexor del metatarso y al extensor anterior de los falanges.—8. Tróclea.—9. Fosita para la inserción del poplíteo.—10. Fosita para la inserción del ligamento lateral externo de la articulación fémoro-tibial.

** 1. Círculo, marcado con puntos, en donde se halla fija la extremidad inferior del largo vasto.—2. Impresiones lineares para la inserción del cuadrado crural.—3. Superficie rugosa para la inserción de la rama corta del gran adductor del muslo.—4. Agujero de nutrición.—5. Rugosidades para la inserción inferior del pectíneo.—6. Cresta supcondiloídea.—7. Gotera para el paso de los vasos crurales.—8. Fosa supcondiloídea.—9. Trocánter.—10. Vértice del trocánter.—11. Fosa trocanteriana.—12. Cabeza.—13. Fosita para la inserción de los ligamentos inter-articular y púbio-femoral.—14, 14. Cóndilos.—15. Fosita para la inserción del menisquio externo.—16. Tubérculo de inserción que sobresale del nivel del cóndilo interno.

La *cara posterior* es casi plana, ancha por arriba, estrecha por abajo, y presenta: 1.º En el tércio superior, una superficie tuberculosa circular. 2.º Hacia dentro, una cresta oblicua. 3.º En el centro, una superficie rugosa bastante extensa. 4.º Debajo de ésta, una cisura vascular oblicua y ancha. 5.º En el límite de la cara posterior y de la externa, una eminencia encorvada adelante y abajo, llamada *cresta subtrocantariana*. 6.º Debajo de ésta, y cerca de la extremidad inferior, una fosa profunda y rugosa, que ha recibido el nombre de *supcondiloídea*. 7.º En el límite de la cara posterior y de la interna, una tuberosidad irregular denominada *trocantín*. 8.º Más abajo, una rugosidad longitudinal muy perceptible. 9.º Un poco más abajo, el *agujero de nutricion*. 10.º Cerca de la extremidad inferior, los tubérculos rugosos mal llamados *cresta supcondiloídea*.

Extremidad superior.—En esta parte del fémur se encuentra: 1.º Hacia dentro, la *cabeza*, especie de esferóide escavado en su parte interna para insercion ligamentosa, la cual se aloja en la cavidad cotiloídea del coxal. 2.º Hacia fuera, el *trocánter* ó *gran trocánter*, gruesa y elevada eminencia, compuesta de *vértice*, *convexidad* y *cresta*. 3.º Detrás, la *fosa trocantariana*, escavacion profunda y rugosa, limitada por un lábio saliente, que desciende del vértice del trocánter y se pierde en la cresta subtrocantariana.

Extremidad inferior.—La porcion inferior del órgano que estamos describiendo ofrece: 1.º Hacia atrás, *dos cóndilos* voluminosos, separados por la *escotadura inter-condiloídea*, en donde se aloja la espina tibial y se fijan ligamentos. Estos cóndilos se articulan con las tuberosidades de la tibia por intermedio de dos discos fibro-cartilaginosos complementarios. El cóndilo externo tiene en su parte externa dos fositas: una superior para insercion ligamentosa y otra inferior para insercion muscular. El cóndilo interno posee dentro y atrás una escavacion en donde se fija el disco fibro-cartilaginoso correspondiente, y afuera un tubérculo para insercion ligamentosa. 2.º Delante de los cóndilos, la *tróclea femoral*, que tiene una direccion oblicua de arriba abajo y de fuera adentro, y se halla limitada por dos lábios. El interno es el más grueso y saliente, y entre el externo y el cóndilo del mismo lado se ve una fosita digital para insercion muscular.

W. H. Kaiser

ESTRUCTURA Y DESARROLLO.—El fémur es muy compacto en el cuerpo y esponjoso en sus extremidades. El cuerpo, la cabeza, el trocánter y la extremidad inferior se desarrollan por otros tantos *núcleos* de osificación.

DIFERENCIAS.—El fémur de los *rumiantes* tiene el cuerpo más cilíndrico y ménos voluminoso. Carece de cresta subtrocantariana. La fosa supcondiloídea es poco profunda. El trocántin forma un tubérculo obtuso y aproximado á la cara posterior del hueso. La cresta supcondiloídea es apenas perceptible. La cabeza es saliente, su cuello bastante marcado, y la fosa de insercion estrecha, superficial y situada cerca del centro. El trocánter está deprimido y constituye una sola masa. La fosa trocánteriana es muy profunda y limitada por un lábio oblicuo, que une el trocánter al trocántin. La tróclea es más pequeña, y su lábio interno es más prolongado que el externo.

El del *Cerdo* es semejante al de los pequeños rumiantes. Se distingue, no obstante, por tener el cuerpo recto, el trocánter al nivel de la cabeza, y ésta se destaca de la extremidad superior del hueso por un cuello muy manifiesto.

El del *Perro* y el del *Gato* guarda mucha analogía con el fémur del hombre. Así es, que se distingue por su longitud y poco volúmen; por la curva que describe hácia atrás su extremidad inferior; por la cresta longitudinal que reemplaza todas las superficies de insercion de la cara posterior; por la ausencia de la cresta subtrocantariana y de fosa supcondiloídea; por el estrechamiento considerable del cuello; por la poca elevacion del trocánter, que está más bajo que la cabeza, y por la mucha profundidad de la fosa trocánteriana, que se halla limitada por un borde oblicuo, el cual establece la union entre el trocánter mayor y el menor.

§ III. PIERNA.

Esta region tiene por base la *tibia*, el *peroné* y la *rótula*.

1.º *Tibia*. (Figs. 34, B. y 35, 9)

ETIMOLOGÍA Y DEFINICION.—La *tibia*, del latin *tibia*, flauta, es un hueso largo, prismático, situado en los miembros posteriores, entre el fémur, la tróclea del tarso y el peroné, en direccion oblicua de arriba abajo y de delante atrás, el cual forma la base de la pierna.

DIVISION.—Este hueso se divide en *cuerpo*, *extremidad superior* y *extremidad inferior*.

Cuerpo.—La parte media de la tibia presenta *tres caras* y *tres bordes*. Las caras se distinguen en *externa*, *interna* y *posterior*, y los bordes en *anterior*, *externo* é *interno*.

La *cara externa* es lisa, algo cóncava superiormente, confundiéndose hácia abajo con la cara interna.— *Esta cara* es convexa de un lado á otro, y presenta algunas asperezas para inserciones musculares.—La *posterior* es casi plana, y ofrece *dos superficies triangulares*: una *superior* casi lisa para la insercion del poplíteo y otra *inferior*, más extensa, provista de varias crestas longitudinales. Entre estas dos superficies se distingue el agujero de nutricion.

El *borde anterior*, redondeado y muy poco saliente en sus dos tercios inferiores, forma, en el superior la *cresta tibial*. Esta cresta, saliente y encorvada hácia fuera, es continua con la tuberosidad ántero-superior del hueso.—El *externo* es grueso, cóncavo en su tercio superior, constituyendo, en union del peroné, la *arcada tibial* ó *tibio-peronea*.—El *interno* es tambien grueso, y se halla provisto superiormente de vários tubérculos rugosos.

Extremidad superior.—Es la más

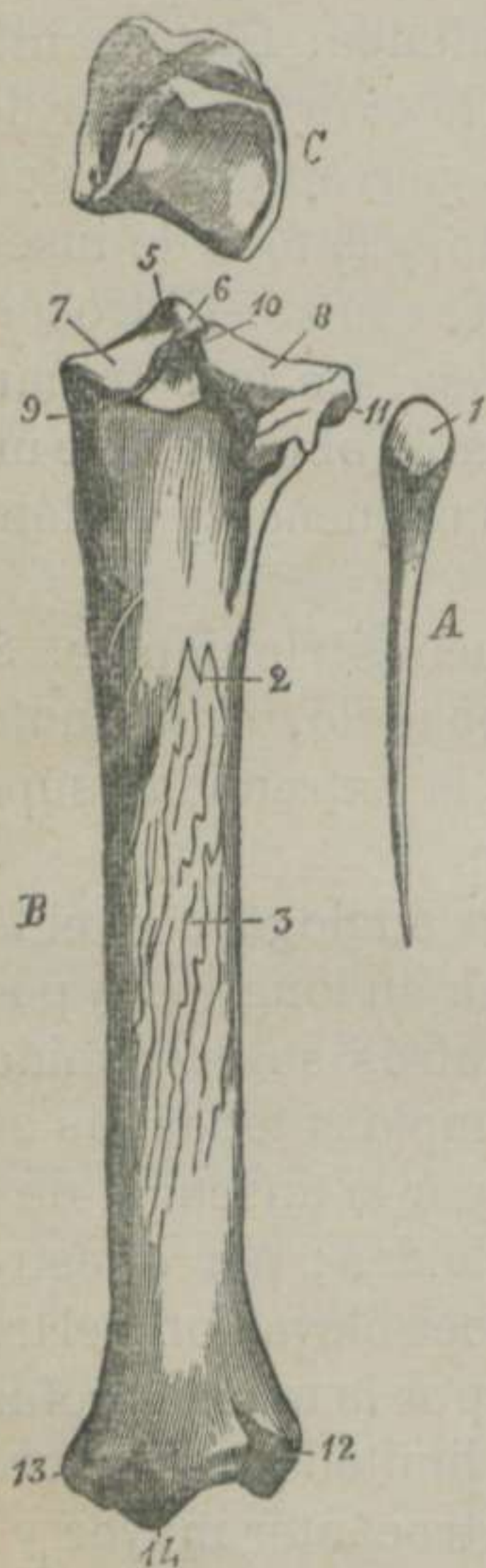


FIGURA 34.—Huesos de la piedad del Caballo.

* A. Peroné, visto por su cara interna. 1. Su carita articular.—B. Tibia, vista por detrás. 2. Agujero de nutricion.—3. Superficie de insercion del perforante.—4. Superficie de insercion del poplíteo.—5. Espina tibial.—6. Fosita para la insercion del ligamento cruzado anterior.—7. Superficie articular interna.—8. Superficie articular externa.—9. Tubérculo para la insercion del ligamento cruzado posterior.—10. Fosita para la insercion del menisque interno.—11. Carita articular para recibir la cabeza del peroné.—12. Tubérculo externo é inferior.—13. Cisura de la tuberosidad interna é inferior.—14. Punto saliente del relieve medio de la superficie articular inferior.—C. Rótula, vista por su cara articular.

voluminosa, y compuesta de tres tuberosidades, denominadas *anterior, externa é interna*. La *primera* es la más pequeña y rugosa, y presenta una escavacion central, hallándose separada de la tuberosidad externa por una corredera muy ancha. La *segunda* es la más saliente y la mediana en grosor, notándose hácia fuera una carita lisa, que corresponde á otra análoga de la cabeza del peroné. La *tercera* es la ménos elevada, pero la más gruesa de las tres. Presenta á los lados asperezas para inserciones ligamentosas, y un tubérculo en donde se fija el ligamento cruzado posterior. La cara superior de las dos tuberosidades laterales es lisa, casi plana y revestida por los discos fibrocartilagosos para recibir los cóndilos del fémur. La superficie de la tuberosidad externa es más ancha, porque por su parte posterior se desliza el tendon del músculo poplíteo. Entre las dos superficies se distingue la *espiná tibial*, especie de eminencia cónica escavada en su centro para insercion ligamentosa, y provista de dos fositas laterales en su base y delante, en donde se fijan los discos arriba expresados, hallándose limitada posteriormente por otra fosita para la fijeza de una prolongacion del disco interno.

Extremidad inferior.—Esta parte de la tibia es aplanada de delante atrás, y posee dos *tuberosidades laterales*, llamadas *maléolos* (en el hombre), un *relieve medio* y dos *gargantas*. La *tuberosidad externa* es ménos elevada que la interna, y está atravesada por una cisura vertical. La *interna* se halla contorneada posteriormente por una gotera oblicua. El *relieve medio* es convexo, y se ajusta á la garganta de la polea tarsiana. Las dos *gargantas* se encuentran limitadas por el relieve medio y por las dos tuberosidades laterales, recibiendo aquellas los dos lábios de la polea del tarso.

ESTRUCTURA Y DESARROLLO.—La tibia es un hueso compacto en su cuerpo y en su extremidad inferior, y se desarrolla por *cuatro núcleos* principales: uno para el cuerpo, dos para la extremidad superior y el cuarto para la extremidad inferior.

2.º Peroné, (Fig.^a 34. A.)

ETIMOLOGÍA Y DEFINICION.—El peroné, del griego *peroné*, broche ó corchete, *es un hueso prolongado, estilóide, situado en la*

parte externa y superior de la tibia, el cual concurre con este hueso á la formacion de la pierna.

DIVISION.—Este hueso consta de *parte media, extremidad superior y extremidad inferior.*

La *parte media* es delgada y cilindróide, y compone, en union de la tibia, la arcada túbio-peronea.—La *extremidad superior* es ancha y aplanada, habiendo recibido el nombre de *cabeza del peroné*. Su cara externa es áspera, y la interna presenta una carita lisa, que corresponde á otra de la tuberosidad externa de la tibia.—La *extremidad inferior* termina en punta cerca de la mitad ó más allá del cuerpo de la tibia, á la cual está sujeta por un ligamento cilíndrico.

ESTRUCTURA Y DESARROLLO.—El peroné es muy compacto y formado por *un núcleo* de osificacion.

3.º Rótula. (Fig.^a 34. C.)

ETIMOLOGÍA Y DEFINICION.—La rótula, del latin *rótula*, rueda-cilla ó rodaja, es *un hueso corto, poliédrico, situado delante de la extremidad inferior del fémur, y constituye la base de la babilla* (rodilla en el hombre).

DIVISION.—La rótula tiene *tres caras* bien perceptibles.

La *cara superior*, plana y rugosa, da insercion al triceps cru-ral.—La *anterior*, convexa y rugosa, da fijeza á la extremidad superior de los tres ligamentos inferiores.—La *posterior* es articular, y presenta *un relieve*, que se aloja en la garganta de la tróclea femoral, y *dos caras laterales* cóncavas, que reciben incompletamente los lábios de la misma tróclea.

ESTRUCTURA Y DESARROLLO.—Es un hueso muy compacto, compuesto de *un núcleo* de osificacion, que tarda bastante tiempo á solidificarse.

DIFERENCIAS DE LOS TRES HUESOS DE LA PIERNA.—La tibia del *Buey*, del *Carnero* y de la *Cabra* se distingue: 1.º Por la ausencia de carita articular en la tuberosidad externa y superior. 2.º Por carecer de escavacion vertical en la tuberosidad anterior. 3.º Por la direccion oblicua de arriba abajo y de fuera adentro de la superficie articular inferior. 4.º Por estar convertida en un pequeño hueso distinto la tuberosidad externa é inferior. 5.º El peroné está reemplazado por un cordon fibroso, que se

extiende desde la extremidad superior de la tibia, hasta la inferior del mismo hueso. 6.º Por la menor amplitud de la rótula.

La tibia del *Cerdo* se diferencia poco de la de los rumiantes.— El peroné llega hasta la extremidad inferior, articulándose con la tibia, el calcáneo y la polea.— La rótula es pequeña, relativamente al volúmen del animal.

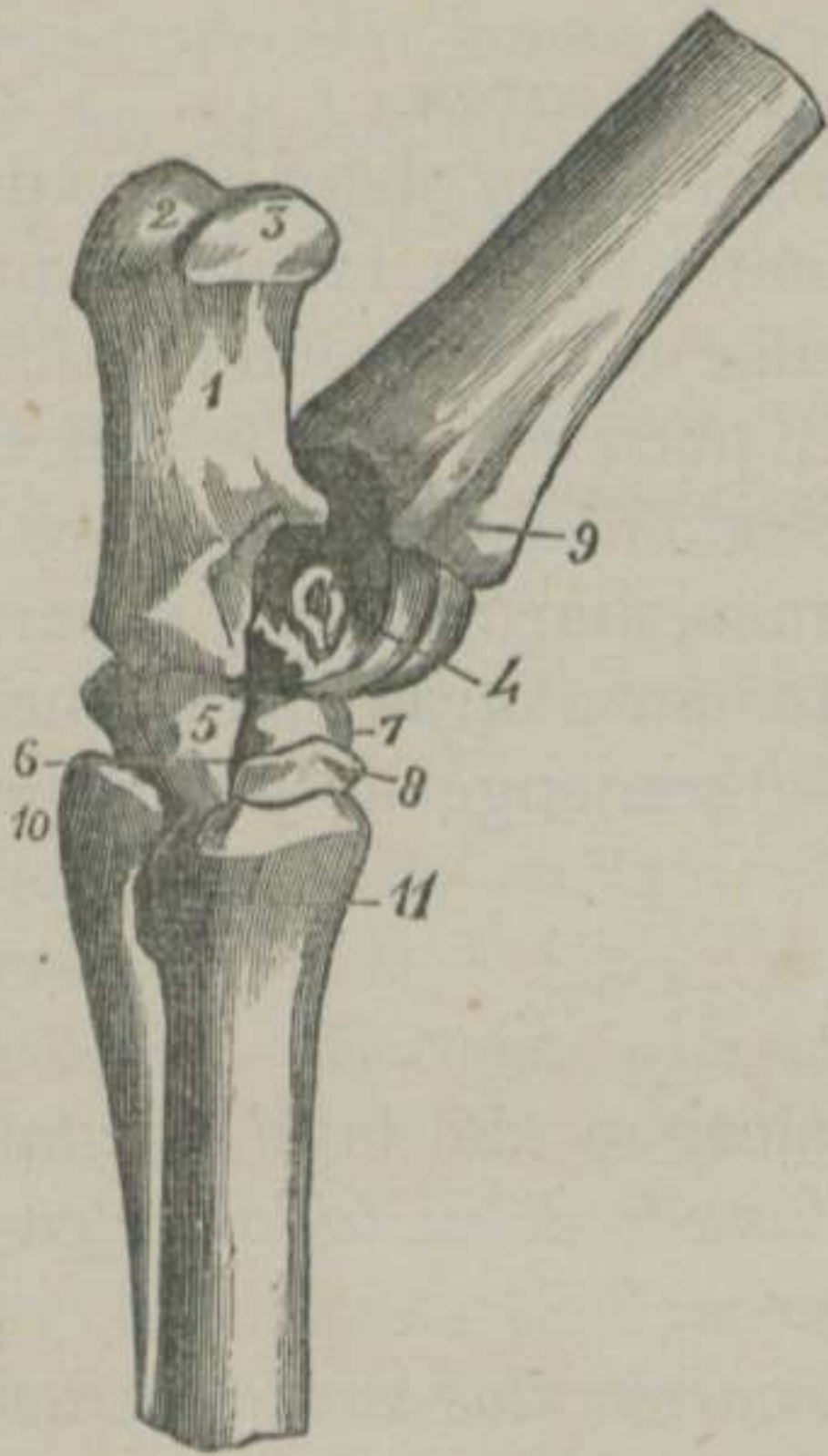

FIGURA 35.— Corvejón derecho del Caballo, visto por su parte externa.

La tibia del *Perro* y del *Gato*, larga y delgada, tiene la cresta anterior muy saliente.— El peroné, tan largo como la tibia, se une á este hueso casi en toda su extensión, y su extremidad inferior no se articula mas que con la polea.— La rótula está poco desarrollada.

§ IV. TARSO Ó CORVEJON.

(Fig.^a 35)

ETIMOLOGÍA Y DEFINICION.— El tarso, del griego *tarsos*, parte compuesta de piezas ordenadas, es la region de los miembros posteriores colocada entre la pierna y el metatarso, compuesta de seis huesos cortos, ordenados en dos filas, los cuales forman la base del corvejón de los cuadrúpedos (talon en el hombre).

DIVISION.— Los huesos tarsianos se dividen en *huesos de la fila superior* y *huesos de la fila inferior*.

Los de la *fila superior* son los mayores, y reciben los nombres de *polea* y *calcáneo*.— Los de la *fila inferior* son los más pequeños, y se llaman, contando de dentro afuera, *grande* y *pequeño escafóides*, *disforme* é *inter-huesoso* ó *inter-articular*.

* 1. Calcáneo.—2. Superficie de inserción del bi-fémoro-calcanoideo.—3. Superficie de desliz para el tendón del mismo músculo.—4. Astrágalo.—5. Disforme.—6. Conducto vascular por donde pasa la arteria piedosa-perforante.—7. Grande escafóides. 8. Pequeño escafóides.—9. Cisura de la tibia para el desliz del tendón del extensor lateral de los falanges.—10. Cabeza del peroné externo.—11. Cisura de la caña por donde pasa la arteria plantar superficial.

1.º Polea ó astrágalo. (Fig. 35. 4)

ETIMOLOGÍA Y DEFINICION. — El astrágalo, del griego *astrágalos*, talon, es un hueso corto, poliédrico, situado delante del calcáneo, debajo de la tibia y encima del grande escafóides y del disforme.

DIVISION.—Este hueso consta de cinco caras.

La *cara súpero-anterior* es una verdadera polea oblicua de arriba abajo, de atrás adelante y de dentro afuera, la cual se ajusta perfectamente á la superficie articular de la extremidad inferior de la tibia.—La *inferior* es lisa y un poco convexa, y se articula con la cara superior del grande escafóides.—La *posterior* está provista de tres ó cuatro caritas planas, diartrodiales, separadas por otros tantos surcos, que se ajustan á otras semejantes del calcáneo. —La *externa* y la *interna* son rugosas para la insercion de varios ligamentos.

2.º Calcáneo. (Fig.^a 35. 1)

ETIMOLOGÍA Y DEFINICION.—El calcáneo, del latin *calcáneum*, talon, es un hueso prolongado, aplanado de un lado á otro y situado verticalmente detrás de la polea.

DIVISION.—Este hueso tiene dos caras, dos bordes y dos extremidades.

La *cara externa* es casi plana.—La *interna* es cóncava y concurre á formar la *arcada tarsiana*.—El *borde posterior* es recto, grueso y escabroso.—El *anterior* es algo cóncavo.—La *extremidad superior* es tuberosa, se llama *vértice del calcáneo*, y está dividida en tres partes: una *media*, en donde se fija el tendon del bi-fémoro-calcáneoideo; otra *anterior* lisa, sobre la cual resbala el mismo tendon, y la *tercera* ó posterior, lisa tambien, para que se deslice el tendon del flexor sublime de los falanges.—La *extremidad inferior* ó base presenta las tres ó cuatro caritas mencionadas para articularse con el astrágalo.

3.º Grande escafóides ó grande hueso plano. (Fig.^a 35. 7)

ETIMOLOGÍA Y DEFINICION.—El escafóides, del griego *scafe*, barquilla, y *eidos*, semejanza, es un hueso aplanado de arriba

abajo, y situado horizontalmente entre la polea, el pequeño escafóides, el disforme y el inter-huesoso.

DIVISION.—Este hueso posee *dos caras y una circunferencia*.

La *cara superior* es cóncava y lisa, con una ranura, y se articula con la polea.—La *inferior* es convexa y lisa, con un surco, y se une al pequeño escafóides y al inter-huesoso.—La *circunferencia* presenta hácia fuera dos caritas que corresponden á otras dos del disforme, y en el resto de su extension se hallan varias escabrosidades.

4.º Pequeño escafóides, hueso plano inferior ó pequeño ó grande cuneiforme. (Fig.ª 35. 8)

DEFINICION.—El pequeño escafóides *es un hueso corto, triangular, aplanado de arriba abajo, articulado con el precedente, con los huesos del metatarso, con el disforme y con el inter-huesoso.*

DIVISION.—El hueso que nos ocupa presenta *dos caras y tres bordes*.

La *cara superior* es cóncava y dividida en dos caritas por un surco, la cual se articula con el grande escafóides.—La *inferior* es un poco convexa, dividida tambien en dos caritas por un ancho surco, y se articula con la caña y el peroné interno.—El *borde externo* posee una ó dos caritas, que corresponden al disforme.—El *interno* tiene una carita, que contacta con el inter-huesoso.—El *anterior* es rugoso y tuberoso para insercion ligamentosa.

5.º Disforme, grande hueso irregular ó cuboide. (Fig.ª 35. 5)

DEFINICION.—El disforme *es un hueso corto, cuboide ó paralelepipedo, situado al lado externo del tarso, y articulado con los escafóides, con el calcáneo, con la polea y los metatarsianos.*

DIVISION.—En este hueso podemos contar *seis caras*.

La *cara superior* está compuesta de dos caritas que se articulan con el calcáneo y la polea.—La *inferior* posee dos ó tres caritas, que corresponden á la caña y al peroné externo.—La *interna* tiene otras tres, que contactan con los escafóides, y se

halla provista de una gotera que, en union con estos dos huesos, forman un conducto vascular.—La *externa, anterior y posterior* son ásperas y tuberosas para dar insercion á ligamentos.

6.º Inter-huesoso, inter-articular, pequeño hueso irregular ó pequeño cuneiforme.

DEFINICION Y DIVISION.—El inter-huesoso es el hueso más pequeño del tarso, prolongado de delante atrás, aplana do de un lado á otro, situado en la parte interna y posterior del tarso, entre los escafóides y los metatarsianos, á los cuales corresponde por cuatro caritas articulares.

Este huesecito algunas veces se encuentra dividido en dos.

DIFERENCIAS.—El corvejón de los *rumiantes* está compuesto de cinco huesos, porque el grande escafóides y el disforme forman una sola pieza.—La polea se une al grande escafóides por una garganta ántero-posterior, y al calcáneo por otra vertical ménos profunda.—El calcáneo es más largo y delgado, y la superficie de desliz posterior del vértice está convertida en una gotera.—El inter-huesoso es pisiforme.

El del *Cerdo* se parece mucho al de los rumiantes, pero consta de siete huesos, porque no sólo se encuentran aislados el grande escafóides y el disforme, sino que el inter-huesoso se halla dividido en dos.

El del *Perro* y el del *Gato* guarda mucha analogía con el del hombre, son en número de siete, y la polea se articula con el grande escafóides por medio de una cabeza muy perceptible.

§ V. METATARSO.

ETIMOLOGÍA Y DEFINICION.—El metatarso ó region despues del tarso es la parte comprendida entre el corvejón y el dedo.

DIVISION.—El metatarso está formado por tres huesos, que reciben los mismos nombres que en los miembros anteriores, y son tan parecidos á los de estos, que nos dispensamos el entrar en detalles por no incurrir en repeticiones. Sólo diremos que la caña de los miembros posteriores es más cilíndrica; que su extremidad superior tiene una fosita muy ancha para insercion ligamentosa, y que su extremidad inferior posee una superficie articular más extensa.

Los peronés se distinguen en que el externo es más largo y grueso, y el interno presenta tres caritas en la cara superior de la cabeza. Dos de éstas corresponden al inter-huesoso y la tercera al pequeño escafóides.

En cuanto á los demás animales domésticos, solamente manifestaremos que los *rumiantes* tienen la caña muy larga, cuadrilátera y atravesada superiormente de un conducto, y que el peroné es un hueso lenticular.

El *Cerdo* tiene cinco metacarpianos principales y uno rudimentario, que indica la falta del dedo pulgar, el cual se halla situado detrás del metacarpiano externo.

El *Perro* y el *Gato* están provistos del mismo número de huesos que el cerdo.

§ VI. DEDO.

El dedo de los miembros posteriores se diferencia del de los anteriores por los caracteres siguientes: 1.º El primer falange es más corto, y su extremidad superior es más estrecha y delgada que la inferior. 2.º El segundo falange tiene menor diámetro lateral. 3.º El tercer falange es más recogido de su borde inferior. 4.º Los sesamoídeos son más pequeños. 5.º El navicular es más corto y estrecho.

Los *carniceros* generalmente carecen de dedo pulgar, pero, cuando lo tienen, la extremidad inferior del metatarsiano rudimentario se encuentra prolongada, ó por un cordón fibroso, ó por un estilete óseo, siguiendo á estos el segundo y tercer falanges.

ARTÍCULO VII.

Paralelo entre los miembros anteriores y los posteriores.

Los sábios de la antigüedad entrevieron ya la analogía de estas columnas y potentes palancas locomotoras; pero no fué claramente demostrada hasta fines del último siglo, época en

que se publicaron los trabajos de los distinguidos anatómicos y naturalistas Vicq d' Azyr y Geoffroy Saint-Hilaire.

El estudio que ha servido de guía es el que titularon *Principio de las conexiones*, el cual se apoya en la dependencia mútua y necesaria, y por consiguiente invariable, de las partes.

La índole de este libro no nos consiente entrar en detalles acerca de tan importante principio, y, en su consecuencia, nos limitaremos á exponer las analogías existentes entre los diferentes segmentos de que están compuestos los remos locomotores, no olvidando que todas las comparaciones han de hacerse entre huesos de miembros opuestos, porque los de un mismo lado tienen una direccion contraria.

§ I. PARALELO DE LA ESPALDA Y DE LA CADERA.

Si comparamos la escápula con el coxal, parece, á primera vista, que no existe analogía entre estos dos huesos; pero si fijamos un poco la atencion, observaremos que las dos fosas de la cara externa del hueso de la espalda están representadas en el coxal por la fosa iliaca; y si bien es verdad que en el caballo esta fosa es única, no es ménos cierto el que en otros animales se halla dividida por una cresta longitudinal, que puede ser considerada como una espina acromion rudimentaria.—Nada diremos de la cavidad glenoidea de la escápula, puesto que tiene su representante en la cavidad cotiloidea del coxal.—La apófisis coracoides corresponde al ísquion, porque no sólo se desarrolla como este hueso por un núcleo de osificacion, sino que contribuye á la formacion de la cavidad articular.—La clavícula de algunos animales representa el púbis, y el espacio comprendido entre la clavícula y la apófisis coracoides figura el agujero oval.

§ II. PARALELO DEL HUESO DEL BRAZO Y DEL DEL MUSLO.

Para convencernos de la analogía existente entre el hueso del brazo y el del muslo, basta colocar enfrente del húmero derecho el fémur de la extremidad izquierda y volver hácia atrás la cara anterior de este hueso. Así colocados, la vista ménos perspicáz puede distinguir: 1.º Que la cabeza del húmero corres-

ponde á la del fémur. 2.º Que los trocánteres guardan mucha analogía. 3.º Que la cara posterior del cuerpo del húmero tiene por su análoga la cara anterior del cuerpo del fémur. 4.º Que las caras externa é interna del primer hueso corresponden á las del segundo. 5.º Que igual correspondencia existe entre los bordes que limitan las caras. 6.º Que la polea humeral repite la femoral. 7.º Que las tuberosidades del húmero representan las del fémur.

§ III. PARALELO DEL ANTEBRAZO Y DE LA PIERNA.

El antebrazo está formado por dos huesos, el rádio y el cúbito; y la pierna se compone de otros dos, la tibia y el peroné, mas un hueso sesamoídeo, la rótula.

¿Cuál de los dos huesos del antebrazo corresponde á la tibia? ¿Cuál es el que corresponde al peroné? ¿A qué porcion de los huesos del antebrazo corresponde la rótula?

Cuestiones son estas que han suscitado apasionadas controversias, y que nosotros pasamos en silencio en obsequio á la brevedad.

Siguiendo el camino que nos hemos trazado, y no apartándonos un solo momento de lo que nos enseña el principio de las conexiones, vamos á bosquejar separadamente y á grandes rasgos estos tres puntos de anatomía trascendental, tomando como tipo la organizacion del hombre, toda vez que la del caballo se aleja bastante de las analogías que buscamos.

1.º Paralelo del rádio y del peroné.

El principio tantas veces citado nos demuestra que el rádio es el peroné del antebrazo; pero un peroné que ha adquirido, relativamente al cúbito, proporciones considerables.

Cuando comparamos el peroné del lado derecho con el rádio izquierdo, notamos fácilmente que la cabeza de este hueso corresponde á la del peroné.—La carita lateral de la primera representa la carita única de la segunda.—La cavidad glenoídea del peroné del antebrazo no está representada en el peroné de la pierna, por separar éste, del cóndilo externo del fémur, la tuberosidad externa de la tibia. Pero escotando esta tuberosidad,

y prolongando el peroné hasta el fémur, reproduciremos la disposición de las superficies articulares del codo; ó bien admitamos que la extremidad superior del cúbito, ensanchándose de dentro afuera, venga á separar el cóndilo del húmero de la cabeza atrofiada del rádio, y reproduciremos la disposición de las superficies articulares de la rodilla del hombre.—La extremidad inferior del rádio se articula con el semi-lunar y la del peroné con el astrágalo en los animales tetra y penta-dáctilos. Es que el semi-lunar es el astrágalo de la mano, y por consiguiente, sus relaciones son semejantes.

2.º Paralelo del cúbito y de la tibia,

La cavidad sigmoídea del cúbito corresponde á la superficie articular de la extremidad superior de la tibia.—La eminencia en donde se inserta la masa olecranoídea tiene por su análoga la tuberosidad anterior de la tibia.—La cara interna del cúbito representa la interna de aquel hueso.—La cara anterior del primero corresponde á la posterior del segundo.—Los bordes se corresponden igualmente.—La extremidad inferior de estos dos órganos sólidos, no obstante de las diferencias notables que presentan, guardan tambien evidentes analogías.

3.º Paralelo del olécranon y de la rótula.

Se ha querido establecer analogía entre la apófisis olécranon y la rótula; pero, prescindiendo de las condiciones de forma, de situación y de movilidad, encontramos analogía bajo el punto de vista funcional, puesto que las dos sirven de punto de inserción á músculos extensores de las regiones á que pertenecen.

§ IV. PARALELO ENTRE LOS HUESOS CARPIANOS Y LOS TARSIANOS.

No tenemos necesidad de esforzarnos para hacer comprender que los huesos de la rodilla ó carpo son á los miembros anteriores lo que los del corvejón ó tarso á los miembros posteriores; y si bien es verdad que la fila superior del tarso consta solamente de dos huesos, no es ménos evidente que guardan mu-

cha analogía con los del carpo, no sólo por lo que respecta á sus formas, sino tambien por lo referente á las funciones que desempeñan.

§ V. PARALELO DEL METACARPO Y DEL METATARSO.

Los huesos de estas dos regiones de los miembros son tan semejantes, que con mucha frecuencia son confundidos por los que están poco versados en los estudios anatómicos.

§ VI. PARALELO DEL DEDO DE LOS MIEMBROS ANTERIORES Y DEL DE LOS POSTERIORES.

Nada tenemos que añadir á lo que hemos expuesto en el párrafo anterior, y para conocimiento de las analogías pueden leerse las descripciones de los falanges de los miembros anteriores y de los posteriores.

HUESOS DE LAS AVES.

Facultadas las aves para sostenerse en el aire por medio del vuelo, tienen, necesariamente, que presentar en la conformacion de su esqueleto todas las condiciones que pueden favorecer la locomocion aérea, y en su consecuencia, su armazon debe diferenciarse notablemente del de los mamíferos.

Vamos, pues, á exponer, aunque con la sencillez posible, estas diferencias, sin entrar en detalles que nos conducirian más lejos de lo que nos hemos propuesto.

Columna vertebral.—Esta cadena huesosa se divide en *cuatro regiones* que llamamos *cervical*, *dorsal*, *lombo-sacra* y *coxi-gea*.

El número de *vértebras de la region cervical* varía en las diversas especies, segun la longitud del cuello. Así es que conta-

mos *catorce* en el *gallo*, *doce* en la *paloma*, *quince* en el *pato*, *diez y ocho* en la *oca* y *veintitres* en el *cisne*. Todas estas vértebras son más largas que las de los mamíferos, y presentan las particularidades siguientes: 1.^a La cabeza está reemplazada por una carita cóncava de un lado á otro y convexa verticalmente. 2.^a La cavidad se halla representada por una carita convexa de un lado á otro y cóncava verticalmente. 3.^a La cresta vertebral no existe mas que en las primeras y en las últimas, pero forma una verdadera espina. 4.^a Las apófisis espinosas, apénas perceptibles en las vértebras del centro de la region, se hacen prominentes hácia las de los extremos de la misma. 5.^a Las apófisis transversas, situadas debajo de las articulares anteriores, están reducidas á un tubérculo irregular, provisto de un ancho agujero traqueliano, y algunas veces presentan una prolongacion estilóide, dirigida abajo y atrás. 6.^a El *atlas* tiene la figura de un anillo delgado, y en el contorno anterior de éste se distingue una cavidad en donde se aloja el único cóndilo del occipital. Además, esta vértebra carece de apófisis transversas. 7.^a El *axis* presenta una apófisis odontóides muy pronunciada, la cual posee una carita impar, situada en el contorno inferior.

Las *vértebras dorsales* son en número de *siete* en el *gallo* y en la *paloma*, y de *nueve* en la *oca* y en el *pato*, distinguiéndose por los caracteres que á continuacion expresamos: 1.º Estas vértebras se sueldan entre sí, y constituyen la region en una sola pieza. 2.º Las dos últimas se encuentran cubiertas por los ílios y soldadas con estos huesos. 3.º La cresta inferior del cuerpo forma una espina prolongada. 4.º Las apófisis espinosas, anchas, cortas y unidas por sus bordes opuestos, componen una cresta que se extiende desde la última vértebra cervical hasta el hueso ílion. 5.º Las apófisis transversas se ensanchan en sus vértices, y en el gallo se sueldan entre sí.

Las *vértebras lombo-sacras* son en número de *catorce*; pero se encuentran identificadas de tal manera, que es imposible decir con precision en dónde termina la region lumbar y en dónde principia la sacra. La primera lumbar se halla tambien íntimamente unida á la última dorsal.

Las *vértebras coccigeas* son en número de *siete*, y se diferencian de las que acabamos de mencionar por su gran movilidad, por tener las apófisis espinosas bifurcadas, las transversas muy

desenvueltas y algunas veces provistas de espinas en la cara inferior del cuerpo.—La última vértebra es la más voluminosa, aplanada de un lado á otro, y termina en una punta encorvada hácia arriba.

Cabeza.—La cabeza de las aves es pequeña y cónica, y su extremidad anterior termina en un pico agudo ó plano, que le permite cortar la columna aérea con gran facilidad.

Esta extremidad del tronco se divide en *cráneo* y *cara*.

El *cráneo* está compuesto del mismo número de huesos que el de los mamíferos; pero soldados de tal manera, que cuando nace el animal forman ya una sola pieza.

El *occipital* no tiene mas que un cóndilo situado debajo del agujero del mismo hueso.—El *parietal* es muy pequeño.—El *frontal* es el hueso mayor del cráneo. Su apófisis orbitaria se considera como una parte de la gran ala del esfenóides.—La *lámina perpendicular* de este hueso está muy desarrollada, y forma entre las dos órbitas un tabique delgado vertical. Su borde posterior, escotado enfrente del *agujero óptico*, constituye una abertura que pone en comunicacion las dos cavidades orbitarias. El borde superior presenta una cisura que comunica con dos orificios, uno de los cuales penetra en el cráneo y el otro en las cavidades nasales. Esta cisura y estos agujeros permiten el paso al nervio etmoidal, que penetra en la órbita antes de llegar á su destino.—Los *cornetes etmoidales* son más membranosos que huesosos.—El *esfenóides* parece formado de una sola pieza, y á los lados de su cuerpo ofrece dos caritas articulares que corresponden á los *terigoídeos*.—Los *temporales* poseen en su base una superficie diartrodial para recibir al hueso cuadrado. La apófisis zigomática, además de soldarse con la orbitaria del frontal, recibe una prolongacion del lagrimal, y completa la arcada de la cavidad orbitaria.

La *cara* se divide en *mandíbula superior* y *mandíbula inferior*.

Los huesos de la *mandíbula superior* son en número igual á los de los mamíferos. Sin embargo, algunos son tan rudimentarios, que no sería una inexactitud el negar su existencia.—El *intermaxilar* está dividido en dos piezas laterales que representan los dos maxilares inferiores de los mamíferos, en el extremo de las cuales se fija el borde adherente de la lámina supe-

rior del pico.—Los *maxilares superiores* son dos huesos pequeños, situados en las partes laterales y en la base del pico, formando la bóveda palatina y las cavidades nasales.—Los *suprasales* circunscriben hácia arriba, adentro y afuera los orificios exteriores de las narices.—Los *palatinos* limitan, como en los mamíferos, las aberturas guturales, y componen gran parte del paladar.—Los *terigoídeos* se extienden oblicuamente desde el esfenoídes hasta los huesos cuadrados.—Los *zigomáticos* son dos estiletos unidos por su extremidad posterior á los huesos cuadrados, los cuales están adheridos por su extremidad anterior á los maxilares superiores.—El *vómer* establece la division de las aberturas guturales de la nariz.

El *maxilar posterior*, formado primitivamente de varias piezas, se sueldan muy pronto para componer un hueso único.—El *hueso cuadrado ó timpánico* parece una porcion del temporal. Es prismático, está provisto superiormente de una carita lisa para articularse con el temporal, é inferiormente posee otra para recibir la rama del maxilar. Además, se articula con el zigomático, con el terigoídeo y da insercion á la membrana del tímpano.

Torax.—Esta parte del esqueleto varía bastante en las diferentes especies, segun las potencias musculares que se insertan en los huesos del pecho y segun el género de vida del animal. Nosotros no estableceremos estas diferencias, limitándonos solamente á exponer una descripcion tipo, con el fin de que puedan hacerse aplicaciones á las diferentes especies de aves domésticas.

El *esternon* presenta la forma de una ancha coraza rectangular ó de una barquilla prolongada de arriba abajo y de delante atrás, el cual no sólo constituye la pared inferior de la cavidad torácica, sino que compone tambien gran parte de la cavidad abdominal.—Su cara superior es cóncava.—Su cara inferior es convexa, sirve de punto de insercion á los músculos pectorales, y presenta en su línea media una cresta delgada y saliente, que ha recibido el nombre de *quilla ó paletilla*.—El borde anterior posee en el centro una eminencia de insercion llamada *espinas esternal*, y á los lados de ésta se ven dos ranuras articulares, que reciben el hueso coracóides.—El borde posterior está provisto de dos escotaduras ó de dos orificios.—Los bordes laterales

tienen pequeñas caritas, que corresponden á las costillas inferiores.—En el ángulo que separa estos dos bordes del anterior se distingue una eminencia llamada *apófisis costal*.—Posteriormente, el esternon posee *cinco aletas*: una media ó mayor; otra lateral interna ó estilóide, y la tercera ó lateral externa, que es delgada y estrecha en su origen y ancha en su extremo libre. Los espacios que éstas dejan se encuentran cerrados por membranas.

Las *costillas* son en número de siete pares en cada lado, y se dividen en *superiores é inferiores*. Las superiores se articulan con las vértebras dorsales y con las inferiores y éstas con las superiores y con el esternon. Las superiores poseen en la parte media del borde posterior una especie de espina, que se dirige arriba y atrás, hasta descansar en la cara externa de la costilla posterior.

Miembros.—Los miembros se dividen en *anteriores, torácicos ó alas* y en *posteriores, pelvianos ó piés*. Tanto los primeros como los segundos se componen de un número de regiones igual al de los mamíferos. La *espalda* está formada por *tres huesos*: el *omoplato*, el *coracóides* y la *clavícula*.—El *omoplato*, hueso que carece de espina, es estrecho, prolongado y falci-forme. Su extremidad anterior constituye una parte de la cavidad glenoídea, la cual se une, por intermedio de un fibro cartilago, con la clavícula y con el hueso coracóides.—*Éste*, que representa la apófisis coracóides de los mamíferos, es un hueso largo, prismático, oblicuo de arriba abajo y de delante atrás. Su extremidad superior, muchas veces soldada á la escápula, se une en ángulo agudo con este hueso, y forma parte de la cavidad articular que recibe la cabeza del húmero. Su extremidad inferior, aplanada de delante atrás, se articula con el borde anterior del esternon.—La *clavícula* se halla unida á la del lado opuesto, formando una pieza impar, llamada *horquilla*, situada en la base de las dos alas y delante del tronco. La extremidad superior de sus dos ramas se une diartrodialmente con la escápula y el hueso coracóides, y el vértice de su ángulo se fija á la quilla del esternon por medio de un ligamento membranoso.

El *brazo* consta de un solo hueso, que recibe el nombre de *húmero*. *Éste es un hueso* más ó ménos largo, cuya extremidad su-

perior presenta una cabeza oval, y la inferior tiene una superficie articular para recibir el cúbito y el rádio.

El *antebrazo* tiene el *cúbito* y el *rádio*. El *primero* es el mayor y el *segundo* es el más pequeño, los cuales se tocan por sus extremos, y se separan en el resto de su extension.

El *carpo* sólo posee dos huesecitos llamados *cubital* y *radial*.

El *metacarpo* está formado de dos huesos relacionados como los huesos del antebrazo.

La *region digital* de las alas se halla compuesta de *tres dedos*.— El *dedo pulgar* es un estilete huesoso, unido á la extremidad superior del metacarpiano grande.— El *dedo mayor* del ala posee dos falanges, colocados á continuacion de este último hueso.— El *tercero* es un falange rudimentario, articulado con la extremidad inferior del metacarpiano pequeño.

Las *ancas* y *caderas* tienen por base el *coxal*, compuesto de tres porciones que reciben tambien los nombres de *ilion*, *isquion* y *púbis*.— El *ilion* se suelda con todas las vértebras lumbares y con las últimas dorsales.— El *isquion* es muy ancho, y cierra lateralmente la cavidad pelviana. Detrás de la cavidad cotiloídea presenta un orificio muy ancho, que representa la grande escotadura sciática. Su borde superior está soldado con las vértebras sacras, y el inferior se une al púbis.— *Éste* es delgado y largo, sigue la direccion del borde inferior del isquion, y circunscribe, en union con este último hueso, una abertura oval. Su extremidad posterior sobrepasa el isquion y se encorva hácia dentro, sin tocarse con el del lado opuesto, y sin formar sínfisis.— La cavidad cotiloídea se halla perforada en su fondo.

El *muslo* está formado por el *fémur*, que se articula superiormente con la cavidad cotiloídea é inferiormente con la rótula, la tibia y el peroné.

La *pierna* se halla constituida de estos últimos huesos.— La *rótula* es ancha y delgada.— La *tibia* termina inferiormente por dos cóndilos separados por una garganta.— El *peroné* es corto. Su cabeza se articula con el cóndilo externo del fémur, y se suelda con la tibia.

El *tarso* puede decirse que falta, y algunas veces conserva un hueso llamado *tarsiano*.

El *metatarso* consta de un hueso, que termina inferiormente por tres poleas para sostener los tres dedos principales. En al-

gunas aves presenta en su tercio inferior una espina que sirve de soporte al *espolon*. Detrás de su extremidad superior ofrece otra eminencia que parece ser un metatarsiano rudimentario.

Las aves domésticas poseen *cuatro dedos* en los miembros inferiores; tres principales dirigidos hácia delante y uno rudimentario dirigido atrás.—El *interno* está formado de *tres falanges*; el *medio*, de *cuatro*; el *externo*, de *cinco*, y el *posterior*, de *tres*. Este último se encuentra sujeto por tejido fibro-cartilaginoso en la parte interna y detrás de la extremidad inferior del hueso metatarsiano.

ARTROLOGÍA, ARTROGRAFÍA Ó SINDESMOLOGÍA.

ETIMOLOGÍA Y DEFINICION.—Damos el nombre de artrología, del griego *artron*, juntura, y *logos*, tratado, á la rama de la anatomía descriptiva que trata de las articulaciones de los huesos y de los cartílagos.

Entendemos por articulacion *la union ó reunion de los huesos y de las ternillas.*

DIVISION.—Para que se comprenda debidamente el estudio de la artrología es preciso dividirlo en dos partes, á saber: 1.º *Articulaciones en general.* 2.º *Articulaciones en particular.*

ARTICULACIONES EN GENERAL.

Esta parte de la artrología abraza los puntos siguientes: 1.º *Nomenclatura.* 2.º *Disposicion de las superficies articulares.* 3.º *Sólidos inter-articulares.* 4.º *Medios de deslíz.* 5.º *Medios de union.* 6.º *Movimientos que ejecutan.* 7.º *Clasificacion.*

NOMENCLATURA.—De todos los puntos que acabamos de men-

cionar, ninguno es más fácil de comprender que el que se refiere á los nombres que damos á las junturas huesosas. Esta *nomenclatura* está basada en las mismas denominaciones de las piezas sólidas que entran á constituir las articulaciones. Cuando el nombre calificativo está formado de dos elementos es muy útil el colocar primero el del hueso que se considera fijo en el movimiento. Por ejemplo: *articulacion cóxo-femoral*, *tibio-tarsiana*, *témporo-maxilar*, etc.

SUPERFICIES ARTICULARES.—Los huesos y los cartílagos que componen las articulaciones se corresponden *por superficies de aspectos muy variados*, cuyas particularidades hemos manifestado en la descripción de los huesos que forman el esqueleto. Estas superficies unas son *lisas*, *bruñidas* ó *pulimentadas*, y otras son más ó ménos *ásperas* y *desiguales*. Las primeras no son lisas por sí mismas, sino por las *sustancias intermedias* y por los *medios de desliz* que facilitan el que un hueso pueda resbalar sobre otro. Las segundas, ó se unen íntimamente de modo que las piezas óseas queden inmóviles por la *osificación de una sustancia intermedia*, ó *ésta no se osifica*, en cuyo caso une las superficies por dos puntos opuestos y facilita el movimiento que permite su elasticidad.

SÓLIDOS INTER-ARTICULARES.—Conocemos con este nombre *las diferentes sustancias que revisten á cada una de las superficies articulares, estableciendo contigüidad, así como igualmente aquellas que sujetan á estas mismas superficies, manteniendo su continuidad*. Estos son los *cartílagos diartrodiales* para las articulaciones de superficies contiguas, y los *cartílagos*, *fibrocartílagos* y *membranas fibrosas* para las articulaciones de superficies continuas.

MEDIOS DE DESLIZ.—Con este nombre entendemos *todo aquello que facilita el resbalamiento y la desituacion de las superficies articulares*. Estos medios, que son propios de las articulaciones móviles, consisten en *el pulimento* de la superficie libre de los cartílagos diartrodiales y en *la sinovia* elaborada por las membranas ó cápsulas del mismo nombre.

MEDIOS DE UNION.—Damos este nombre á *los ligamentos que sujetan las superficies contiguas de las diartrosis*.

Las divisiones y subdivisiones de estos órganos pueden leerse en nuestros *Elementos de Anatomía general*.

MOVIMIENTOS.—Los movimientos que las articulaciones pueden ejecutar se dividen en las *siete clases* principales siguientes:

- 1.º El *desliz simple*, propio de las superficies planas.
- 2.º La *flexion*, que aproxima los rdios huesosos.
- 3.º La *extension*, 6 movimiento inverso al anterior.
- 4.º La *adduccion*, que dirige el hueso hacia dentro.
- 5.º La *abduccion*, 6 movimiento opuesto al que precede.
- 6.º La *circunduccion*, 6 movimiento en honda.
- 7.º La *rotacion* de un hueso sobre otro.

CLASIFICACION.—Tenemos 6 nuestra vista las clasificaciones admitidas desde el inmortal Galeno hasta nosotros, y, lo decimos con ingenuidad, no encontramos ninguna que nos satisfaga cumplidamente; pero como por una parte creemos que la imperfeccion es un car6cter comun 6 todas las clasificaciones, y por otra que todas sirven para facilitar el estudio, nos decidimos por la que nos ha parecido m6s sencilla, la cual est6 basada:

1.º En la *contigüidad* 6 en la *continuidad* de las superficies articulares.

2.º En la *figura* que 6stas presentan.

3.º En los *movimientos* que ejecutan.

En el cuadro sin6ptico siguiente pueden verse las divisiones y subdivisiones que admitimos.

		GÉNEROS.		
		GRUPOS.	CLASES.	
LAS ARTICULACIONES SE DIVIDEN EN	{	1.º Articulaciones de superficies contiguas, que son las.	M6viles 6 diartrosis, que abarcan las. Móviles 6 sinartrosis, que comprenden las. Mixtas 6 anfiartrosis, que se dividen en	Enartrosis, que tienen todos los movimientos. Trocleanas 6 goznes perfectos, que Condiloideas 6 goznes imperfectos, que. En eje, que verifican el movimiento de rotacion. Artrodias 6 diartrosis planiformes, que
		2.º Articulaciones de superficies continuas, que abrazan las.	Dentelladuras 6 suturas verdaderas. Escamosas 6 suturas falsas. Arm6nicas 6 suturas superficiales. En surco de arado. Anfiartrosis perfectas. Anfiartrosis imperfectas.	

Conocida la clasificación que adoptamos, exponremos con la mayor claridad posible los caracteres generales de las tres clases de articulaciones y de los géneros que cada una comprende.

Las *articulaciones móviles* ó *diartrosis* están caracterizadas por la desituación constante de las superficies huesosas, á expensas del pulimento de los cartílagos que las revisten y de la sinovia que las lubrica.

El *primer género* se ha llamado *enartrosis*, del griego *en*, dentro, y *arthrosis*, articulación, porque está formada por una eminencia esferóide, alojada en una cavidad profunda. Estas articulaciones tienen por atributos: 1.º Las dos superficies diartrodiales representan un segmento de esfera. La una es convexa, y recibe el nombre de cabeza; la otra es cóncava, generalmente más pequeña, y completada por un fibro-cartílago que cubre todo ó una parte del contorno de la cavidad articular. 2.º Un ligamento capsular completo rodea, á manera de un manguito, toda la articulación. 3.º Disfrutan de una movilidad extrema, describiendo un círculo, y de aquí el nombre que han recibido de *diartrosis orbiculares*.

El *segundo género* ha recibido los nombres de *trocleanas*, de *goznes perfectos*, de *charnelas* y de *ginglimos angulares*, porque las superficies articulares no sólo guardan mucha analogía con los goznes, sino que ejecutan dos movimientos opuestos como las puertas y ventanas de nuestras habitaciones. Este género de diartrosis presenta los caracteres siguientes: 1.º Las superficies articulares son cilindróides, igualmente cóncavas, y convexas en dos sentidos opuestos, aunque predomina la concavidad en una y la convexidad en otra. 2.º Tienen dos ligamentos laterales funiculares, y frecuentemente un capsular incompleto anterior y otro posterior, suplidos algunas veces por músculos y tendones. 3.º Sólo poseen el movimiento de oposición, ó lo que es lo mismo, el de flexión y el de extensión, formando ángulos más ó menos abiertos.

El *tercer género* se ha llamado *condiloideas*, *goznes imperfectos*, *ginglimos laterales* ó *giratorios*, porque además del movimiento de oposición pueden girar inclinando los huesos hácia dentro ó hácia fuera. Este género se distingue: 1.º Por presentar una ó dos eminencias redondeadas llamadas *cóndilos* y una ó dos cavidades que se encajan de tal manera, que un hueso

hace, respecto del otro, el oficio de eje. 2.º Por tener varios medios de union. 3.º Por ejecutar los movimientos de flexion, de extension y de inclinacion lateral, ó, como dicen los modernos, de rotacion alternativa.

El *cuarto género*, calificado con el nombre de *articulaciones en eje*, porque las superficies articulares están constituidas de un modo muy á propósito para que puedan girar la una sobre la otra, se conocen: 1.º Por presentar una eminencia cilindróide que descansa y se desliza sobre una cavidad proporcional. 2.º Por poseer ligamentos inter-articulares, funiculares periféricos y capsulares incompletos. 3.º Por verificar el movimiento de rotacion ó giratorio.

El *quinto género* se ha llamado, en todas las épocas, *artrodias ó diartrosis planiformes*, las cuales están dotadas: 1.º De superficies planas ó un poco convexas. 2.º De medios de union muy variados. 3.º De movimientos de desliz sencillo.

Las *articulaciones inmóviles ó sinartrosis* se hallan condenadas á la inmovilidad, por efecto de la disposicion irregular de sus superficies y de la solidificacion de los cartílagos intermedios.

El *primer género* es el que se conoce con el nombre de *suturas verdaderas, profundas ó dentelladas*. Éstas se distinguen por el volúmen, número y gran irregularidad de las eminencias, por medio de las cuales los dos huesos se engranan; de suerte, que es muy difícil el que se encuentren dos articulaciones de este género que se parezcan la una á la otra.

El *segundo género* se ha denominado *suturas falsas ó escamosas*, por el aspecto de las superficies de los huesos que las forman. Sus atributos distintivos consisten en estar cortadas tan oblicuamente, que las caras convexas de las unas se encuentran apoyadas contra las caras cóncavas de las otras, circunstancia que favorece notablemente su solidez.

El *tercer género* ha recibido el nombre de *suturas superficiales ó armónicas*, las cuales están caracterizadas por presentar simples asperezas y superficies bastante extensas, desprovistas de biseles y de inclinaciones.

El *cuarto género*, llamado por unos *en surco de arado* y por otros *esquindelesis*, se distingue de las suturas por la poca extension y sencillez de las dos superficies huesosas. La una tiene el

aspecto de una ranura más ó ménos profunda y la otra es una cresta obtusa ó cortante, las cuales se ajustan íntimamente.

Las *articulaciones mixtas*, *anfiartrosis* ó *semi-móviles* se llaman así, porque se parecen á las diartrosis en cuanto á que disfrutan de movimiento, y á las sinartrosis en que las superficies articulares son continuas por cartílagos, fibro-cartílagos ó membranas fibrosas.

Los *dos géneros* que abraza esta clase de articulaciones sólo se diferencian en que en las *anfiartrosis perfectas* se encuentra un fibro-cartílago ú otra sustancia intermedia que constituye su principal medio de union, y en las *anfiartrosis imperfectas* ó *diartro-anfiartrosis* la sustancia intermedia desempeña un papel casi nulo en la union de los huesos, constituyendo su principal medio de sujecion los ligamentos periféricos.

ARTICULACIONES EN PARTICULAR.

El mismo orden que hemos seguido en la descripción de las diferentes partes del esqueleto es el que adoptamos para el estudio de las articulaciones.

Dividiremos, pues, las junturas huesosas del cuerpo de los animales en dos grandes grupos, que son: 1.º *Articulaciones del tronco*. 2.º *Articulaciones de los miembros*. Estas divisiones y las subdivisiones que de ellas emanan podrán verse en los capítulos y artículos que siguen.

CAPÍTULO III.

DE LAS ARTICULACIONES DEL TRONCO.

DIVISION.—Estas junturas huesosas se dividen: En *articulaciones de la parte central ó media*, que comprenden *las del ráquis y las del torax*; en *articulaciones de la extremidad anterior ó de la cabeza*, y en *articulaciones de la extremidad posterior ó del sacro y del cóccis*.

Antes de empezar la descripción de las uniones huesosas de esta parte de la máquina animal, vamos á exponer en un cuadro sinóptico el nombre y número de las junturas de sus diferentes órganos sólidos.

LAS ARTICULACIONES DEL TRONCO COMPRENDEN LAS	De la parte central ó media, abarcando las . . .	Del rquis, que se dividen en.	Intrínsecas, que se subdividen en.	Comunes, que comprenden las . . .	Del cuerpo de las vrtebras. De la masa apofisaria.	
		Del torax, que se subdividen en.	Extrínsecas, abrazando.	Especiales, que son la. .	Axido-atlodea. De las ltimas vrtebras lumbares.	
	De la extremidad anterior  de la cabeza, que se dividen en. . .	Del torax, que se subdividen en.	Intrínsecas, que abrazan las . .	Extrínsecas, que comprenden las	Costo-condrales. Costo-esternales. Inter-condrales. ETERNAL del buey y del cerdo. Del torax en general.	La atlido-occipital. Las vrtebro-costales. Las transverso-costales. La vrtebro-costo-escapular. La lombo-sacra.
			Extrínsecas, que solo es la atlido-occipital.	Extrínsecas, que abrazan. . .	Las de los huesos del crneo y de la cara. La tmporo-maxilar. La tmporo-hiodea. Las inter-hiodeas.	Vrtebro-costales. Transverso-costales.
	De la extremidad posterior  del sacro y cccis, dividindose en	Extrínsecas, que comprenden. .	Las inter-sacras. La sacro-cccigea. Las inter-cccigeas.	La lombo-sacra. La sacro-ilaca.		

ARTCULO VIII.

De las articulaciones del rquis.

DIVISION.—Las articulaciones del espinazo se dividen en *intrínsecas*  *inter-vertebrales* y en *extrínsecas*.

Damos el nombre de intrínsecas  las que resultan formadas por los huesos del mismo rquis.

Llamamos extrínsecas  las que se hallan constituidas por los huesos del rquis con otros correspondientes  otras regiones del arazon.

Las articulaciones intrínsecas  inter-vertebrales se subdividen en *comunes* y en *especiales*.

Describiremos primero las junturas que acabamos de mencionar, terminando con un breve estudio de las *articulaciones del ráquis en general*.

§ I. ARTICULACIONES INTRÍNSECAS COMUNES DEL RÁQUIS.

Las vértebras se corresponden: 1.º *Por su cuerpo*. 2.º *Por su masa apofisaria*.

1.º Union del cuerpo de las vértebras. (Figs. 37, 38 y 42)

SUPERFICIES ARTICULARES.—La extremidad anterior del cuerpo de las vértebras presenta una eminencia semi-esferoidal más ó ménos saliente.—La extremidad posterior del mismo posee una cavidad más ó ménos profunda. La cabeza se aloja en la cavidad del cuerpo de la vértebra que va delante, y la cavidad recibe la cabeza de la vértebra situada detrás. Estas superficies articulares no son lisas, carecen de membrana sinovial, y entre las dos se encuentra *un disco fibro-cartilaginoso* que establece su continuidad.

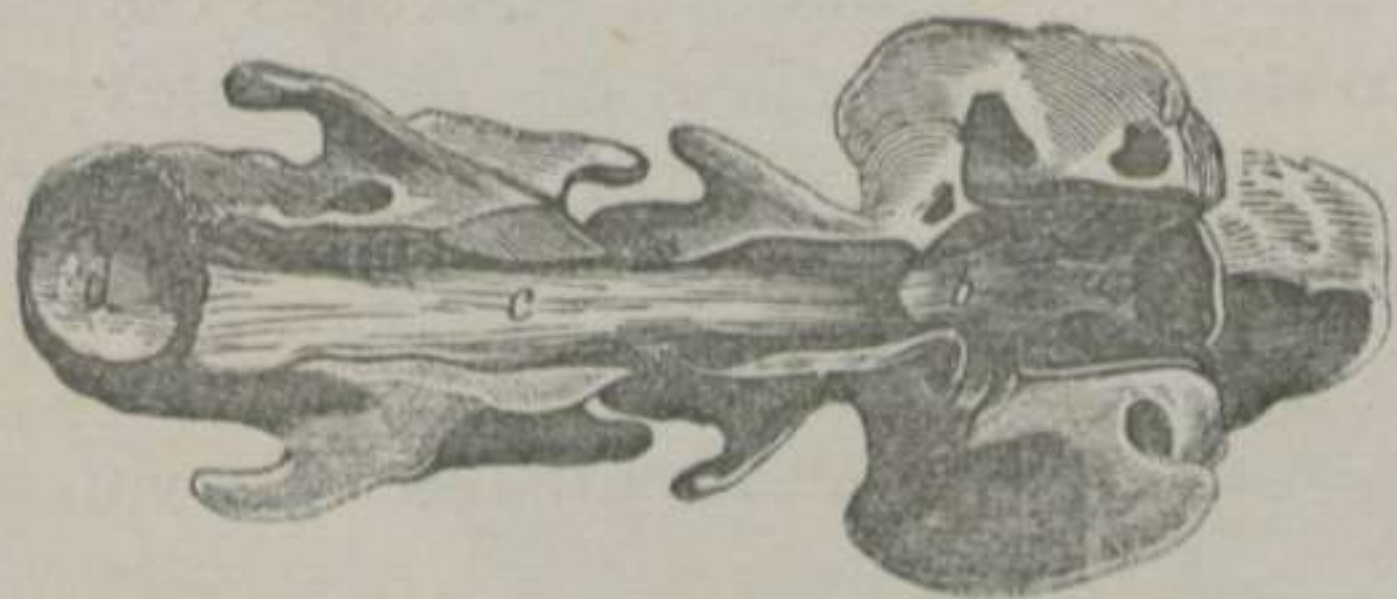


FIGURA 37.—*Ligamentos de la articulacion de la cabeza y de las vértebras cervicales del Caballo, vistos con el conducto raquidiano abierto por su parte superior.*—(LEYH) *

MEDIOS DE UNION.—Además del fibro-cartílago que acabamos de mencionar y que debe ser considerado como el principal medio de union, se encuentran los *tres ligamentos* siguientes: 1.º *El vertebral comun superior*. 2.º *El*

vertebral comun inferior. 3.º *El capsular*.

El *ligamento vertebral comun superior* ó *longitudinal superior* es una larga cinta blanca y festoneada, que se extiende desde la cara superior del cuerpo del axis hasta el sacro.—La *cara supe-*

* a. Ligamento capsular inferior con sus manojos laterales de la articulacion atloído-occipital. b. Ligamento odontóido-atloídeo.—c. Origen del ligamento vertebral comun superior.—d. Cavidad del cuerpo de la tercera vertebra con su fibro-cartílago.

rior de esta banda está en relación con la dura-madre.—La *cara inferior* de la misma banda se fija en la circunferencia del disco intervertebral y en las asperezas triangulares de la cara superior del cuerpo de las vértebras.—Los *bordes* se hallan en contacto con los senos venosos intra-raquidianos.

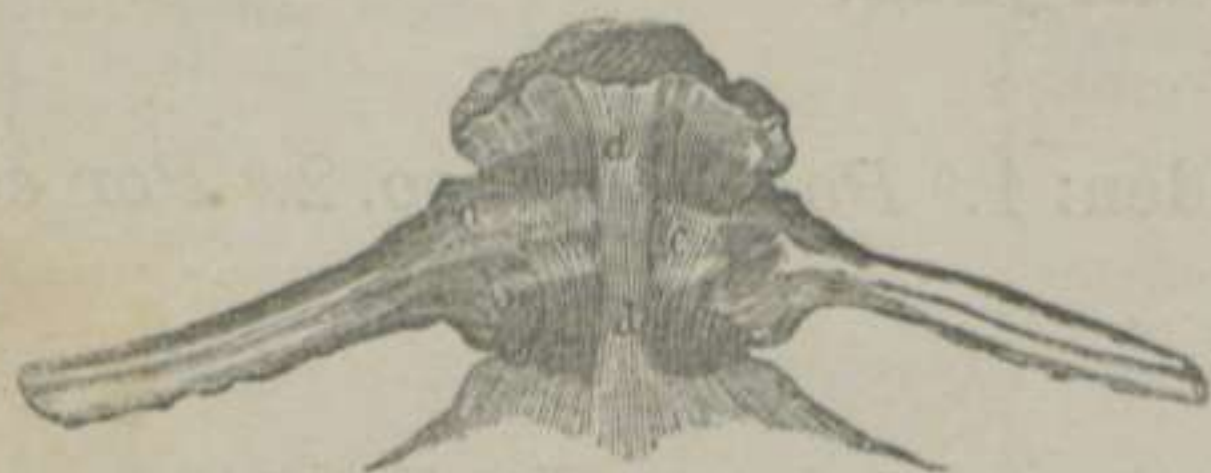

FIGURA 38.—Ligamentos de las vértebras dorsales y de las costillas del Caballo, vistos por su parte inferior.—(LEYH) *

El *ligamento vertebral comun inferior* ó *longitudinal inferior* es un cordón blanco que se extiende desde la cara inferior del cuerpo de la primera vértebra dorsal hasta el sacro. En su trayecto se va ensanchando, se fija en las crestas vertebrales, y se une á

la cara superior de la aorta posterior.

El *ligamento capsular* está compuesto de manojos muy cortos de tejido conjuntivo blanco, los cuales, despues de cruzarse entre sí, rodean los fibro-cartílagos inter-vertebrales, y se insertan en los contornos de la cavidad y de la cabeza de cada una de las vértebras.

CLASIFICACION Y MOVIMIENTOS.—Estas articulaciones corresponden al grupo de las *continuas*, á la clase de las *mixtas*, al género de las *anfiartrosis perfectas*, y poseen los movimientos que les permite la elasticidad del disco inter-óseo.

2.º Union de la masa apofisaria vertebral. (Figs. 39, 40 y 41)

SUPERFICIES ARTICULARES Y MEDIOS DE DESLIZ.—Las apófisis articulares anteriores y posteriores tienen una carita lisa, cubierta de cartílago diartrodial y bañada por la sinovia de *una membrana sinovial*. Las anteriores miran hácia arriba y reciben las posteriores de la vértebra de delante, y las posteriores descansan sobre las anteriores de la que está situada detrás.

MEDIOS DE UNION.—La masa apofisaria se halla sujeta por *cuatro ligamentos*, que son: 1.º Ligamentos *capsulares*. 2.º Li-

* a. b. Manojos anterior y posterior del ligamento periférico inferior de la articulacion vértebro-costal.—c. Ligamento capsular del cuerpo de las vértebras.—d, d. Un fragmento del ligamento vertebral comun inferior.

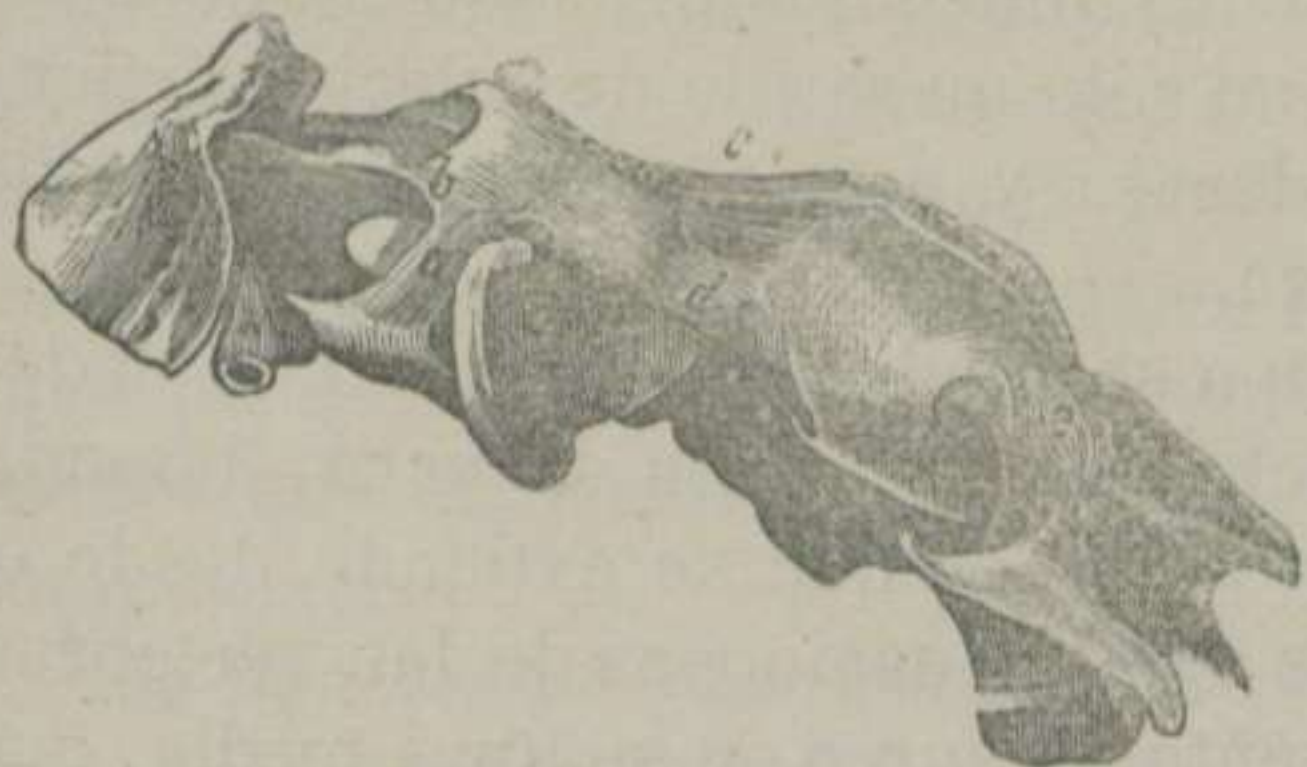


FIGURA 39.—Ligamentos de la articulacion de la cabeza y de las vértebras cervicales del Caballo —(LEYH) *

gamento *comun* ú *occipito-raquidiano*. 3.º Ligamentos *inter-espinosos*. 4.º Ligamentos *inter-laminares*.

Los *ligamentos capsulares* son unas pequeñas cápsulas completas que unen las apófisis articulares, fijándose en la circunferencia de éstas. Son amarillas y más ex-

tensas en la region cervical, y blancas en las demás regiones del ráquis.

El *ligamento occipito-raquidiano* es el más largo, ancho y grueso de toda la economía, el cual se divide en *dos porciones*: *Anterior* ó *cervical*, y *posterior* ó *dorso-lombo-sacra*.

La *porcion anterior* ó *ligamento cervical*

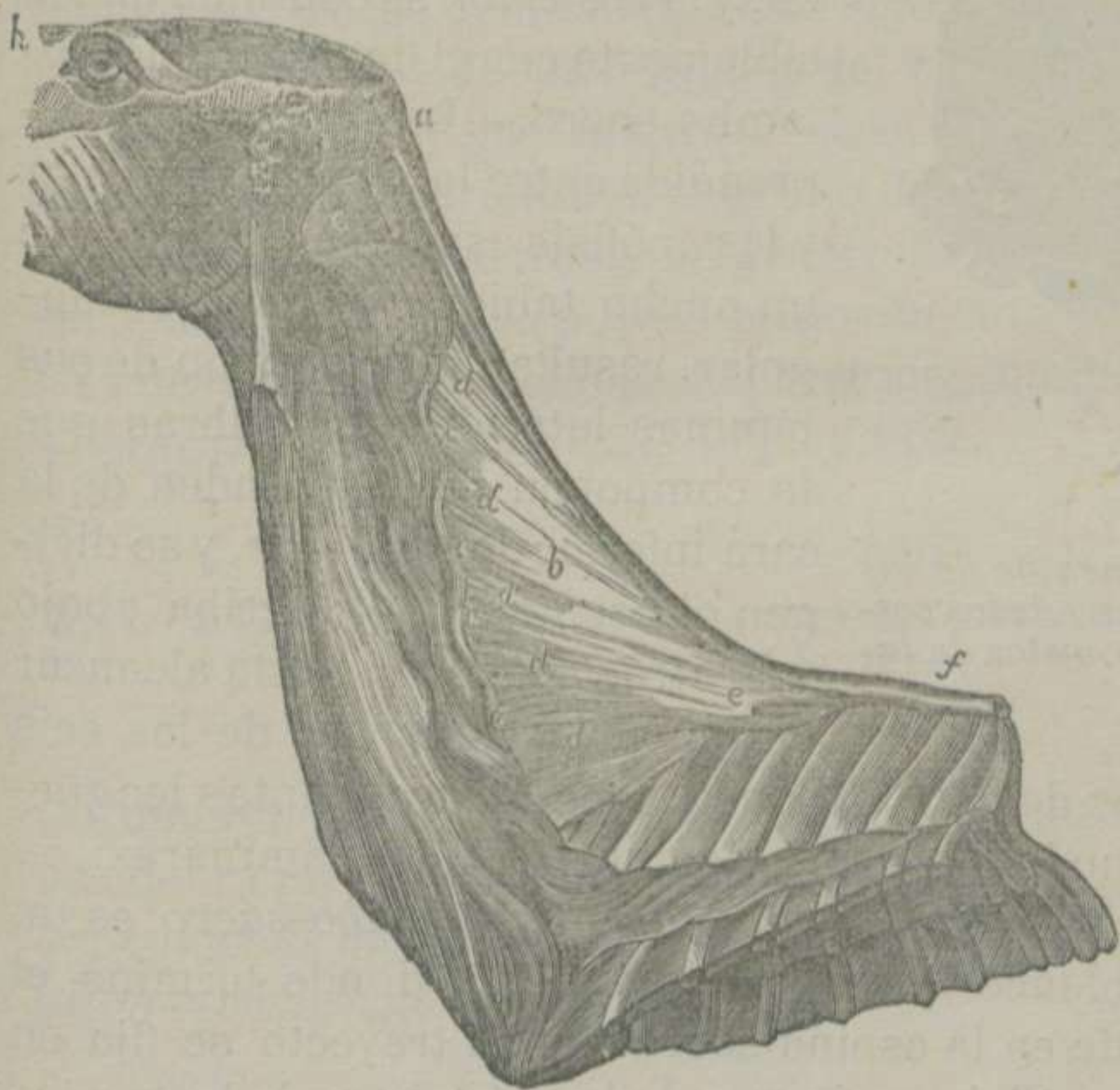


FIGURA 40.—Ligamento cervical del Caballo.—(LEYH) **

* a. Ligamento lateral de la articulacion atlóido-occipital.—b. Porcion superior del ligamento capsular de la misma articulacion.—c. Ligamento atlóido-oxoídeo superior.—d. Ligamento capsular de la misma articulacion.—e. Ligamento capsular de las apófisis articulares de la segunda con la tercera vértebras del cuello.

** a. Orígen de la cuerda del ligamento cervical.—b. Porcion laminar del mismo ligamento.—c, c, etc. Ligamentos inter-espinosos.—d, d, etc. Espacios ocupados por tejido conectivo y algunas fibras elásticas.—e. Espacio oval.—f. Terminacion de la cuerda cervical y principio de la dorsal.

es amarillo elástico, separa los músculos del lado derecho de los del izquierdo, y forma, no sólo un medio de sujecion articular, sino una potencia poderosa y permanente, encargada de sostener el peso de la cabeza.

El ligamento que nos ocupa se subdivide tambien en otras *dos porciones*: una *funicular* y otra *laminar*.—La *primera*, llamada *cuerda cervical*, es un grueso cordón que se extiende desde el occipital hasta las primeras apófisis espinosas de las vértebras dorsales. Este cordón presenta *un surco* en su línea media, que manifiesta los dos *manojos laterales* de que se halla formado.

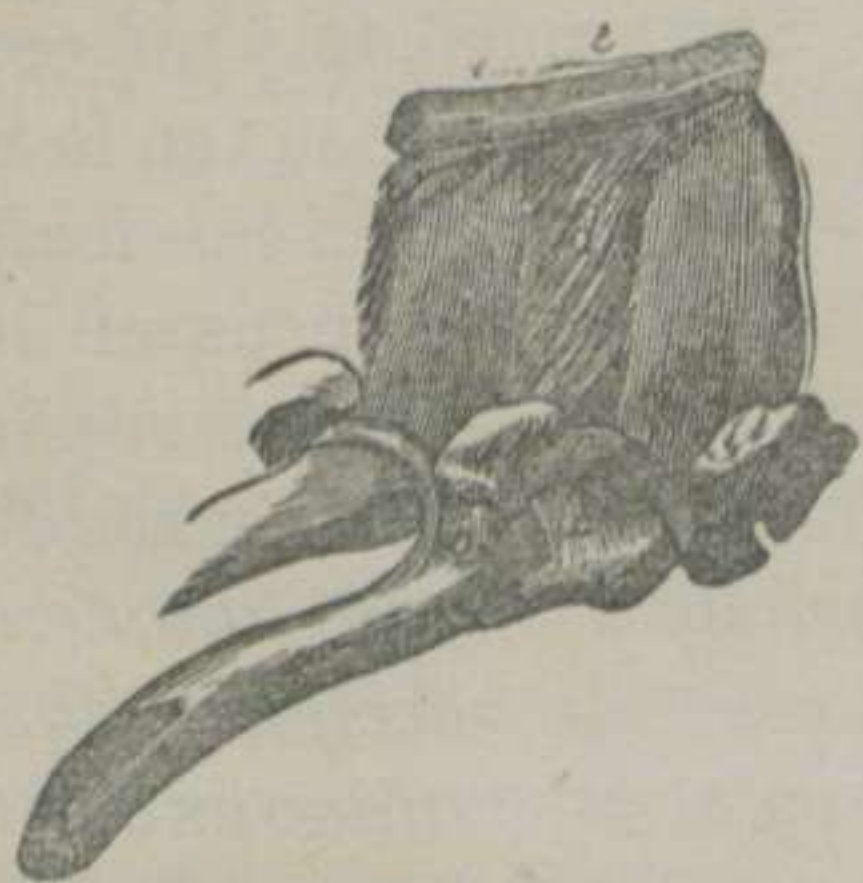


FIGURA 41.— *Ligamentos de las vértebras dorsales y de las costillas del Caballo, vistos de lado.*—(LEYH) *

Su *extremidad anterior* se fija en la tuberosidad cervical del occipital, y la *posterior* se continúa insensiblemente con el ligamento dorso-lombo-sacro.—La *segunda*, comprendida entre la porcion funicular y las apófisis espinosas, constituye un ancho tabique vertical y triangular, resultante de la union de sus láminas laterales. Las fibras que la componen se desprenden de la cara inferior de la cuerda, y se dirigen oblicuamente de arriba abajo y de atrás adelante, hasta alcanzar las apófisis espinosas de las seis

últimas vértebras del cuello, constituyendo otras tantas lengüetas que se confunden con los ligamentos inter-laminares.

La *porcion posterior* ó *ligamento dorso-lombo-sacro* es un grueso manojó blanco que, principiando en donde termina el anterior, se pierde en la espina sacra. En su trayecto se fija en el vértice de las apófisis espinosas de las vértebras de las regiones de su mismo nombre, y, cuando llega al sacro, se confunde con los ligamentos ílio-sacro-superiores.

Los *ligamentos inter-espinosos* ocupan los espacios que dejan las apófisis espinosas. Se fijan en los bordes de éstas, superiormente en el ligamento común, del cual parecen ser continuacion,

* a. Ligamento transverso costal anterior.—b. Ligamento transverso costal posterior.—c. Ligamento inter-laminar.—d. Ligamento inter-espinoso.—e. Fragmento del ligamento dorso-lombo-sacro.

y por abajo se confunden con los inter-laminares. Algunos anatómicos creen que los ligamentos inter-espinosos son al dorso y á los lomos lo que la porcion laminar del ligamento cervical es al cuello. En efecto; si fijamos un poco la atencion, distinguimos que están formados de dos láminas unidas, y cuyas fibras parece que arrancan de la cara inferior del ligamento dorso-lombo-sacro.

Los *ligamentos inter-laminares ó inter-anulares* están situados, como indica su nombre, entre las láminas vertebrales. Son dobles y continuacion de las dos hojas de los anteriores, los cuales sujetan las láminas vertebrales por sus bordes.

Además de los ligamentos que acabamos de manifestar, pueden considerarse como medios de sujecion los músculos de los planos profundos de las regiones del ráquis.

CLASIFICACION Y MOVIMIENTOS.—Las articulaciones de las apófisis articulares pertenecen al grupo de las *contiguas*, á la clase de las *móviles* ó diartrosis, al género de las *artrodias* ó diartrosis planiformes, y sólo poseen el movimiento de *desliz sencillo*.—Las de las apófisis espinosas y porciones laminares pueden considerarse como *anfiartrosis imperfectas*.

§ II. ARTICULACIONES INTRÍNSECAS ESPECIALES DEL RÁQUIS.

Comprendemos con este nombre todas aquellas articulaciones del ráquis que tienen caracteres propios, á saber: 1.^a *La articulacion axóido-atloídea*. 2.^a *Las articulaciones de las dos últimas vértebras lumbares*.

1.^o Articulacion axóido-atloídea. (Figs. 37, 39 y 42)

SUPERFICIES ARTICULARES.—La extremidad anterior del cuerpo del axis presenta la apófisis odontóides que, como sabemos, es cóncava ó escavada por arriba y convexa y lisa por abajo. A los lados y en la base de esta eminencia se distinguen las superficies lisas y convexas de las dos apófisis articulares anteriores, que se continúan con la cara inferior del pico odontoídeo, las cuales se hallan separadas por una escotadura profunda.—El

atlas ofrece en la cara superior de su cuerpo una superficie cóncava y lisa para recibir la cara convexa del pico odontoideo, y dos caras convexas en el borde posterior para recibir las apófisis articulares anteriores del axis.

SÓLIDOS INTER-ARTICULARES Y MEDIOS DE DESLIZ.—Cada una de estas superficies se encuentra revestida de un cartílago diartrodial, cuya superficie libre y bruñida se halla bañada por la sinova de *dos cápsulas* distintas.

MEDIOS DE UNION.—*Cuatro ligamentos* mantienen unidos los huesos que componen esta juntura huesosa, que son: 1.º *Odontoideo*. 2.º *Axóido-atloideo superior*. 3.º *Axóido-atloideo inferior*. 4.º *Capsular*.

El *ligamento odontoideo*, llamado también *odontóido-atloideo* y *odontoideo superior*, es blanco, nacarado, inter-articular, corto, grueso y formado de *dos manojos*, los cuales se fijan por su extremidad anterior en la cresta transversal de la cara superior del atlas, y por su extremidad posterior en la escavacion de la cara superior de la apófisis odontóides.

El *ligamento axóido-atloideo superior* es un cordón fibroso-elástico, formado también de *dos manojos* insertos en la apófisis espinosa de la segunda vértebra y en la rugosidad que representa esta misma eminencia del primer hueso del espinazo.

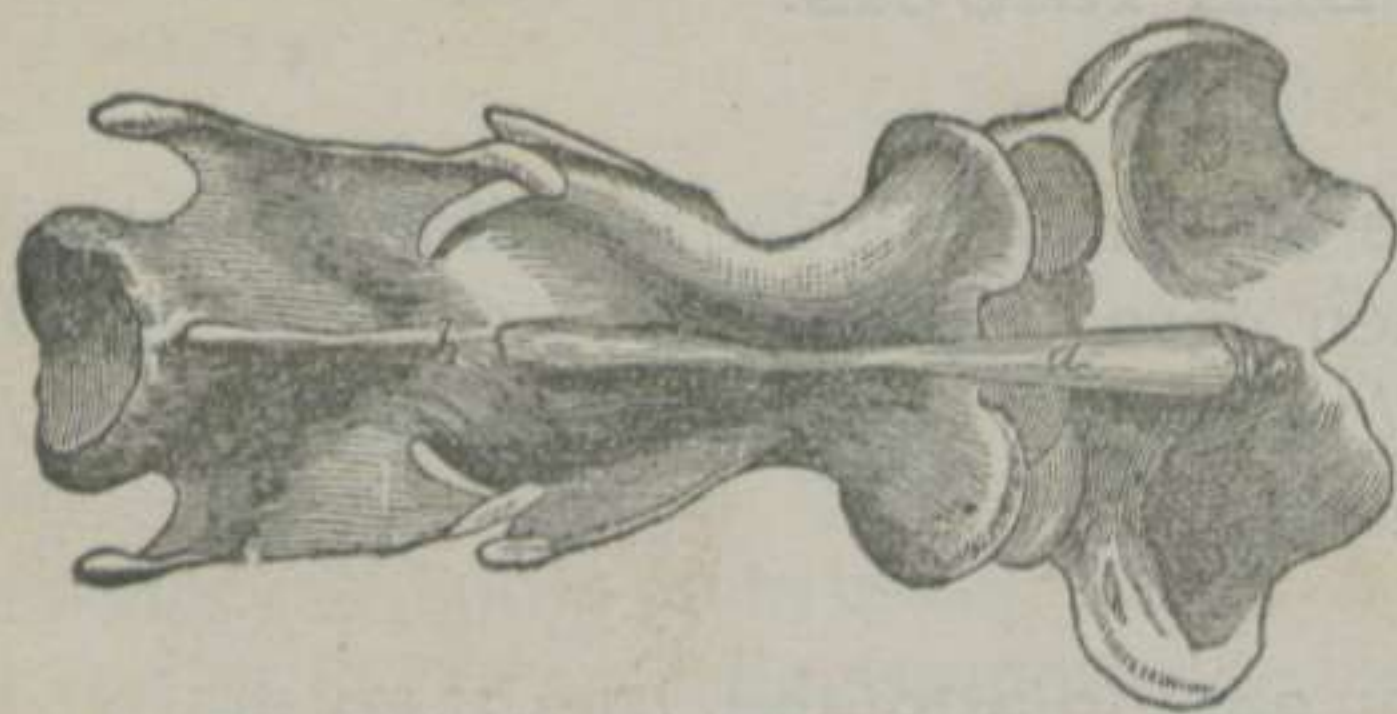


FIGURA 42.—*Ligamentos de la articulacion axóido-atloidea y de las demás vértebras cervicales del Caballo, vistos por debajo.*—(LEYH) *

El *ligamento axóido-atloideo inferior* ú *odontoideo inferior* es una banda fibrosa blanca, ancha y delgada, la cual se extiende desde la cara inferior del cuerpo del axis hasta el boton de la cara inferior del atlas, en cuyos puntos se inserta.

El *ligamento capsular* ó *inter-anular* está compuesto de *dos porciones laterales* que, bajo la forma de dos bandas, cierran los espacios que dejan el axóido-atloideo superior y el axóido-

* a. Ligamento axóido-atloideo inferior.—b. Ligamento capsular del cuerpo de las vértebras.

atloídeo inferior, uniéndose con estos y con los contornos articulares de las dos vértebras.

Refuerzan considerablemente esta articulacion los músculos oblicuos de la cabeza, los rectos superiores é inferiores y el largo flexor del cuello.

CLASIFICACION Y MOVIMIENTOS.—Corresponde al grupo de las *contiguas*, á la clase de las *móviles*, al género de las *en eje*, y verifica el movimiento de *rotacion*.

2.º Articulacion de las dos últimas vértebras lumbares.

(Figura 43)

La penúltima vértebra lumbar se articula, no solamente por su cuerpo y su masa apofisaria, sino tambien por sus apófisis transversas. Éstas poseen en el borde posterior de la quinta y en el anterior de la sexta unas caritas ovales, planas, cubiertas

de un cartílago diartrodial y lubricadas por la sinovia de una *cápsula* pequeña.

Desde las caras de una apófisis á las de la otra se extienden unas *fibras blancas*, que cierran y sujetan la articulacion, las cuales han recibido el nombre de *ligamentos inter-transversales* y de *ligamentos capsulares*.

Estas junturas pertenecen á las *artrodias* y disfrutan del movimiento de *desliz sencillo*.

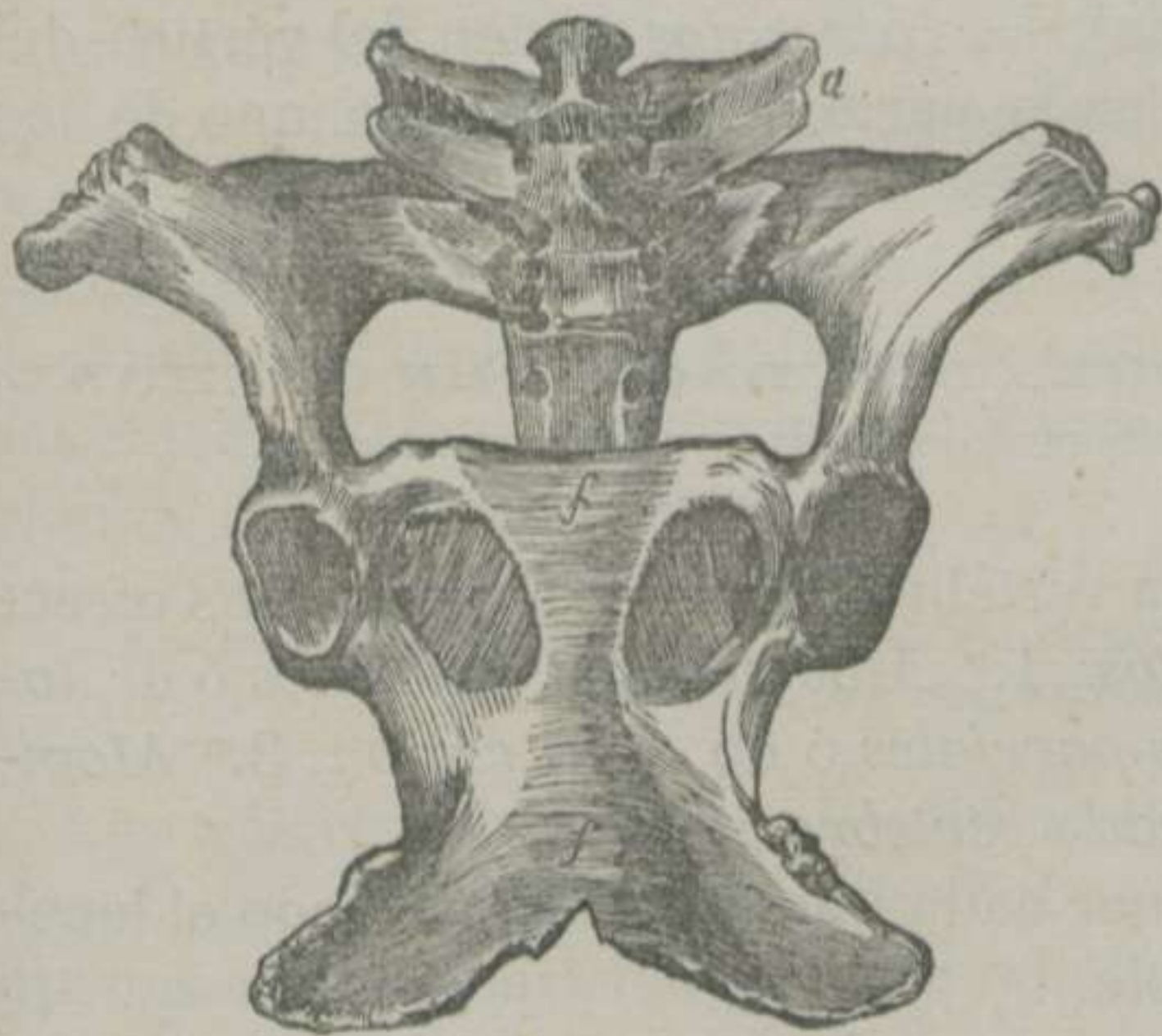


FIGURA 43.—Ligamentos de las vértebras lumbares, del sacro y de los coxales del Caballo, vistos por debajo.—(LEYH)

a. Ligamento inter-transversal de las vértebras lumbares.—b. Continuacion del mismo ligamento.—c. Ligamento capsular que une la apófisis transversa de la última vértebra lumbar con las alas del sacro.—d. Porcion inferior del ligamento sacroiliaco.—e. Ligamento obturador.—f, f. Ligamento transverso-coxal inferior.

DIFERENCIAS.—Los *rumiantes* tienen los discos inter-vertebrales más gruesos, el ligamento vertebral comun inferior más resistente en la region lumbar, el cervical muy desarrollado y el espino-dorso-lumbar amarillo-elástico.

Puede decirse que el *Cerdo* carece de ligamento cervical ó que está reemplazado por un rafe fibroso, que se extiende desde el occipital hasta la apófisis espinosa de la primera vértebra dorsal.

El ligamento cervical del *Perro* y del *Gato* es un simple cordón blanco, que no llega mas que hasta la apófisis espinosa del axis, y los ligamentos inter-espinosos son unas pequeñas láminas musculares.

El ligamento odontóido-atloídeo de los *carniceros* y del *Cerdo* está reemplazado por *tres ligamentos particulares*. Uno de estos es *transversal*; pasa por encima de la apófisis odontóides; la mantiene aplicada contra la cara superior del cuerpo del atlas; se fija en esta misma cara por sus dos extremos, y se desliza por la superficie del pico odontóideo á expensas del líquido de una membrana sinovial. Los *otros dos* parten del vértice del mismo pico, y terminan en la parte interna de cada uno de los cóndilos del occipital.

§ III. ARTICULACIONES DEL RAQUIS EN GENERAL, CONSIDERADAS BAJO EL PUNTO DE VISTA DE SUS MOVIMIENTOS.

Estudiando la columna vertebral bajo este aspecto, nos ofrece *tres clases de movimientos*: 1.º *Movimientos generales* ó de *totalidad*. 2.º *Movimientos parciales* ó de *cada region*. 3.º *Movimientos especiales* ó de *cada vértebra*.

Vamos, pues, á exponer cada uno de estos con todo el lacónismo que nos sea posible.

1.º Movimientos generales ó de totalidad.

El ráquis puede ejecutar los movimientos de *flexion*, de *extension*, de *inclinacion lateral*, de *circunducción* y de *rotacion*.

MOVIMIENTO DE FLEXION.—Es el más manifiesto, el más fácil y el más rápido, el cuál se verifica: 1.º Por la relajacion del ligamento vertebral comun inferior. 2.º Por el empuje hácia arriba de la porcion blanda y central de los discos fibro-cartilaginosos

inter-vertebrales. 3.º Por la tension que experimentan el ligamento vertebral comun superior y todos los que sujetan la masa apofisaria, poniendo límites al movimiento. 4.º Por el desliz de las apófisis articulares, que se verifica de delante atrás en las anteriores y de atrás adelante en las posteriores.

MOVIMIENTO DE EXTENSION.—Es mucho más limitado, y se opera de una manera completamente opuesta al anterior.

MOVIMIENTO DE INCLINACION LATERAL.—El ráquis puede describir un arco á la derecha ó á la izquierda, en el cual se experimenta: 1.º Repulsion de la sustancia pulposa de los discos inter-vertebrales hácia el lado de la convexidad del arco. 2.º Resbalamiento de las apófisis articulares de fuera adentro del lado de la inclinacion, verificando el mismo desliz las del lado contrario, pero en sentido inverso.

MOVIMIENTO DE CIRCUNDUCCION.—Aunque algunos anatómicos veterinarios admiten la circunduccion del ráquis, nosotros la creemos del todo incompatible con la estacion cuadrápeda, y sólo comprendemos que pueden verificarla de un modo incompleto los que, como el hombre, poseen la actitud bípeda.

MOVIMIENTO DE ROTACION.—Consiste la rotacion en una especie de torsion muy oscura de los discos inter-vertebrales, entorpecida por la direccion oblicua de los manojos fibrosos de los referidos rodetes, por su amplitud y resistencia y por la direccion de las apófisis articulares.

2.º Movimientos parciales del ráquis ó de cada una de sus regiones.

Las tres regiones en que dividimos el espinazo no están dotadas de igual movilidad. La *cervical* es la más móvil, la *dorsal* apenas experimenta movimiento, y la *lumbar* guarda un término medio entre la primera y la segunda.

La *region cervical* disfruta de los movimientos que hemos señalado á la totalidad del ráquis, aunque en menores proporciones. La longitud de las vértebras del cuello, la extension mayor de sus superficies articulares, el grande espesor de los discos fibro-cartilaginosos, la poca elevacion de las apófisis espinosas y la suma elasticidad de los ligamentos cervicales, son otras tantas causas de la movilidad que goza la region que nos ocupa.

La *region dorsal* posee muy poco movimiento, especialmente

en su mitad anterior, debido, sin ningun género de duda, á la poca longitud de los huesos que la componen, á la reducida extension de sus superficies articulares, á la delgadez de los discos inter-vertebrales, á la falta de elasticidad de los ligamentos, á la mucha elevacion, oblicuidad y aproximacion de las apófisis espinosas y, sobre todo, á la presencia del esternon y al enclavamiento de las cabezas de las costillas entre las vértebras correspondientes.

La *region lumbar* vuelve á adquirir alguna de las condiciones favorables á la movilidad, particularmente en sus dos tercios anteriores. Entre estas condiciones encontramos en primera línea la ausencia de las costillas, el mayor espesor de los discos fibro-cartilaginosos, la menor altura y oblicuidad de las apófisis espinosas y, finalmente, la forma ventajosa de las apófisis articulares que favorecen el movimiento de rotacion.

3.º Movimientos especiales de cada una de las vértebras.

Siendo los movimientos generales del ráquis el resultado de los movimientos de cada uno de los huesos que le forman, pudiera creerse que los segundos no se diferencian de los primeros mas que por los estrechos límites en que se encierran. Mas, si comparamos los unos con los otros, notaremos la diferencia marcadísima que existe. Prescindiendo de las palancas distintas que componen, observamos que cada una de las vértebras cervicales puede verificar con su vecina los movimientos de flexion, de extension, de inclinacion lateral, de circunduccion y hasta el de rotacion al rededor de un eje horizontal que pasase por el centro de su cuerpo. Todo lo contrario acontece en las vértebras dorsales, cuyos huesos solamente ejecutan un movimiento de báscula de arriba abajo ó vice versa, siéndoles completamente extraños todos los demás movimientos. Las vértebras lumbares pueden moverse las unas con las otras de un modo análogo á las cervicales, excepto las dos últimas que, como hemos manifestado en otro lugar, tienen en el caballo y sus especies una conformacion especial.

§ IV. ARTICULACIONES EXTRÍNSECAS DEL RÁQUIS.

Incluimos en este grupo las articulaciones siguientes: 1.^a *La atlóido-occipital*. 2.^a *Las vértebro-costales*. 3.^a *Las transverso-costales*. 4.^a *La vértebro-costo-escapular*. 5.^a *La lombo-sacra*.

1.º *Articulacion atlóido-occipital*. (Figs. 37 y 39)

SUPERFICIES ARTICULARES.—El atlas presenta en su circunferencia anterior dos cavidades profundas, aisladas por su enorme orificio.—El occipital ofrece los dos cóndilos separados por el agujero de su mismo nombre.

SÓLIDOS INTER-ARTICULARES Y MEDIOS DE DESLIZ.—Cada una de las cavidades y de los cóndilos expresados están revestidos de un cartílago diartrodial bruñido y bañado por el líquido de una membrana sinovial.

MEDIOS DE UNION.—Un solo ligamento capsular completo rodea la articulacion, fijándose en los contornos de las superficies diartrodiales.—La *porcion inferior* del ligamento que nos ocupa es delgada y fibrosa-elástica.—La *porcion superior* es blanca y compuesta de *cuatro manojos*, considerados por Leyh como cuatro ligamentos distintos; los *dos centrales* se hallan cruzados en X y los *dos laterales* se extienden desde los lados del atlas hasta la base de las apófisis estilóides del occipital.

CLASIFICACION Y MOVIMIENTOS.—Corresponde al grupo de las *contiguas*, á la clase de las *móviles*, al género de las *condiloideas* ó goznes imperfectos, y verifica los movimientos de *flexion*, *extension* é *inclinacion lateral*.

DIFERENCIAS.—El ligamento capsular en el *Cerdo*, en el *Perro* y en el *Gato* está reforzado por los dos ligamentos *odontóido-occipitales*, y en estos vertebrados no se encuentra mas que una membrana sinovial.

2.º *Articulaciones vértebro-costales*. (Figs. 38, 41, 44 y 45)

SUPERFICIES ARTICULARES.—Las vértebras presentan en las circunferencias anterior y posterior del cuerpo las caritas cóncavas

para la formación de la cavidad inter-vertebral.—Cada una de las costillas posee dos caritas convexas en su cabeza separadas por un surco.

SÓLIDOS INTER-ARTICULARES Y MEDIOS DE DESLIZ.—La cavidad inter-vertebral y las dos caritas de la cabeza están cubiertas por un cartílago diartrodial, y se encuentran bañadas por la sinovia de *dos capsulitas*, separadas por el ligamento inter-articular.

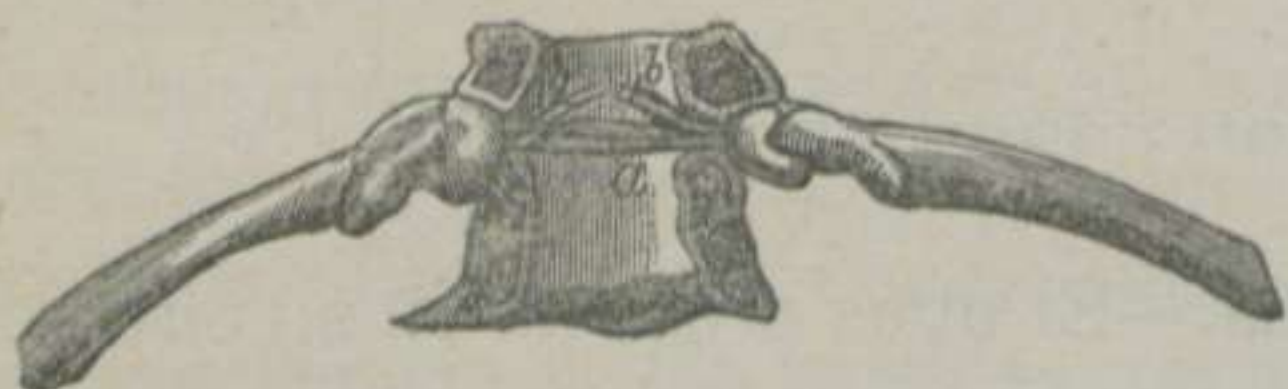

FIGURA 44.—Ligamentos de las costillas del Caballo, vistos con el conducto vertebral abierto por arriba.—(LEYH) *

MEDIOS DE UNION.—Dos ligamentos son los que sujetan esta articulación: el *inter-articular* y el *periférico inferior*.

El *ligamento inter-articular* ó *redondo* se halla fijo en el surco de la cabeza de la costilla, por

uno de sus extremos, y por el otro en el borde superior del disco inter-vertebral, contorneándose de abajo arriba y de fuera adentro para continuarse en la




FIGURA 45.—El octavo par de costillas del Caballo, con el ligamento redondo ó comun.—(LEYH) **

línea media con el del lado opuesto.—El *ligamento periférico inferior* es aplastado, de poco espesor y compuesto de *tres manojos* divergentes, que se fijan

en la cara inferior de la cabeza de la costilla, en la cara inferior del cuerpo de las vértebras correspondientes y en el fibro-cartílago inter-vertebral.

Los ligamentos periféricos superiores están reemplazados por los músculos costales superiores que, en union con otros de la espina, refuerzan las articulaciones que estamos describiendo.

CLASIFICACION Y MOVIMIENTOS.—Son *artrodias* ó diartrosis planiformes, y, en su consecuencia, sólo disfrutan del movimiento de *desliz* sencillo.

* a. Ligamento redondo en su posición normal.—b. Sus prolongaciones.

** a. Ligamento redondo aislado de las vértebras correspondientes y sujetando las cabezas de un par de costillas.

3.º Articulaciones transverso-costales. (Fig.^a 41)

SUPERFICIES ARTICULARES.—Las apófisis transversas presentan hácia fuera una carita plana.—La tuberosidad de la costilla se halla provista de otra superficie análoga.

SÓLIDOS INTER-ARTICULARES Y MEDIOS DE DESLIZ.—Cada una de las partes mencionadas se halla revestida de un cartílago diartrodial, y éste, bañado por la sinovia de una *pequeña cápsula*.

MEDIOS DE UNION.—*Dos son los ligamentos que encontramos en esta articulacion: el transverso-costal anterior y el transverso-costal posterior.*

El *ligamento transverso-costal anterior*, conocido tambien con los nombres de *inter-huesoso* y de *externo anterior*, es un manojo de fibras blancas, grueso y corto, el cual se inserta en la cara anterior de la apófisis transversa y en la escavacion rugosa que existe en el cuello de la costilla.

El *ligamento transverso-costal posterior* ó *externo posterior* es una fajita fibrosa blanca, que se fija detrás de la apófisis transversa y de la tuberosidad de la costilla.

CLASIFICACION Y MOVIMIENTOS.—Es una *diartrosis planiforme*, y sólo posee el movimiento de *desliz* sencillo.

Las dos articulaciones tipos que acabamos de describir ofrecen alguna variedad en las primeras y en las últimas.—La primera articulacion vértebro-costal, y con frecuencia la segunda, carecen de ligamento inter-articular y, por consiguiente, sólo poseen una *cápsula sinovial*.—Las dos ó tres últimas transverso-costales se confunden con las vértebro-costales correspondientes, carecen de membrana sinovial, y el desliz es favorecido por una prolongacion de la sinovial posterior de estas últimas articulaciones.

4.º Articulacion vértebro-costal-escapular.

Las vértebras cervicales, las dorsales y las costillas mantienen sujeta la escápula por medio de varias masas carnosas, constituyendo una *anfiartrosis* ó una *sinfisis sisarcosis*, la cual se comprenderá más fácilmente cuando hablemos de los músculos de las respectivas regiones.

5.º Articulacion lombo-sacra. (Fig.ª 43)

Esta articulacion se diferencia muy poco de la de las dos últimas vértebras lumbares y, como éstas, es exclusiva de los solípedos.—Los puntos de contacto existen, además de los tres comunes á todos los huesos del ráquis, entre el borde posterior de cada una de las apófisis transversas de la última vértebra lumbar, que presenta dos caritas lisas y ovales, y las caritas análogas del borde anterior de las alas del sacro.—Cuenta con iguales medios de union que la junturas expresadas y con los mismos refuerzos musculares.

ARTÍCULO IX.

De las articulaciones del torax.

DIVISION.—Las articulaciones torácicas se dividen en *intrínsecas* y *extrínsecas*.

En este sitio solamente describiremos las primeras, puesto que las segundas acaban de ser expuestas y de ser consideradas como extrínsecas del ráquis.

§ I. ARTICULACIONES INTRÍNSECAS DEL TORAX.

Comprendemos en este grupo las junturas siguientes: 1.ª Las *articulaciones costo-condrales*. 2.ª Las *condro-externales*. 3.ª Las *inter-condrales*. 4.ª La *esternal*, propia del Buey y del Cerdo. 5.ª Las *articulaciones del torax en general*.

1.º Articulaciones costo-condrales. (Fig.ª 46)

SUPERFICIES ARTICULARES.—Las costillas presentan en su extremidad inferior una cavidad rugosa, para recibir y unirse sin sustancia intermedia con la extremidad superior de sus cartílagos de prolongacion.

MEDIOS DE UNION.—El *perióstio* cubre el punto de contacto de los dos órganos, y sirve de *ligamento periférico capsular*.

CLASIFICACION Y MOVIMIENTOS.—Corresponden á las *continuas* y á las *anfiartrosis imperfectas*, las cuales disfrutan de movimientos muy oscuros.

DIFERENCIAS.—Las costillas esternales del *Buey* se unen con sus cartílagos, constituyendo una *articulacion móvil*.

2.º Articulaciones condro-esternales. (Fig.ª 46)

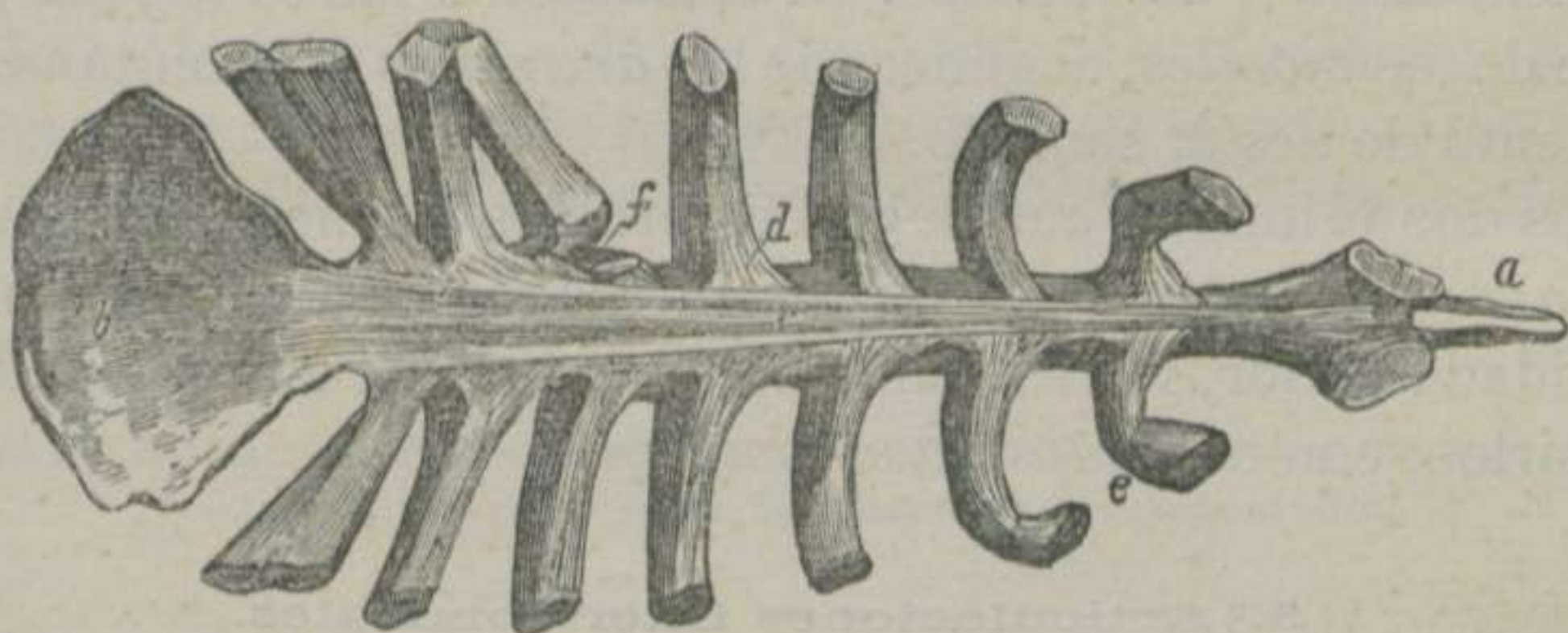


FIGURA 46.—*Ligamentos de las costillas del Caballo con sus cartílagos y de estos con el esternon, vistos por la parte superior.*—(LEYH) *

SUPERFICIES ARTICULARES.—La extremidad inferior de cada cartílago esternal tiene una superficie convexa.—El esternon posee en sus lados las cavidades para recibir á los referidos cartílagos.

MEDIOS DE DESLIZ.—Estas superficies están bañadas por la sinovia de *una capsulita*.

MEDIOS DE UNION.—*Tres son los ligamentos que encontramos en estas articulaciones: 1.º Radiados superiores. 2.º Radiados inferiores. 3.º Esternal superior.*

* a. Cartílago traqueliano.—b. Cartílago xifóides.—c. Ligamento esternal superior.—d. Ligamentos radiados superiores.—e. Ligamento fibroso costo-condral.—f. Una articulacion condro-esternal abierta por su parte superior.

Los *ligamentos radiados superiores* ó *esterno-condrales superiores* consisten en un grupo de *tres manojos* fibrosos blancos, que parten de la cara interna de los cartílagos de prolongacion de las costillas verdaderas, los cuales, divergiendo, se fijan en la cara superior del esternon y en los manojos externos del ligamento esternal superior.

Los *ligamentos radiados inferiores*, *esterno-condrales inferiores* ó *capsulares*, de los autores alemanes, son mucho más cortos, pero más anchos que los superiores, los cuales arrancan de la cara externa de las ternillas costales, y terminan en la cara inferior del esternon.

El *ligamento esternal superior* es muy largo y compuesto de *tres manojos blancos* distintos en la mayor parte de su extension. Estos principian reunidos en la cara interna de los dos primeros cartílagos, y terminan, divergiendo, en la cara superior de la prolongacion abdominal del esternon.

CLASIFICACION Y MOVIMIENTOS.—Pertenece á las *contiguas*, á la clase de las *móviles*, al género de las *artrodias*, y ejecutan el movimiento de *desliz* sencillo.

Los dos primeros cartílagos esternales forman con el esternon *una sola juntura*.—Los dos cartílagos se tocan por su extremidad inferior, y el esternon solamente tiene una cavidad para recibirlos, con *una cápsula sinovial*.

3.º Articulaciones inter-condrales.

Cada cartílago asternal se une con los inmediatos por *laminitas fibro-elásticas*, que se extienden desde el borde anterior de cada ternilla hasta el borde posterior del cartílago que le sigue, contando de atrás adelante.

El borde anterior del primer cartílago asternal se une al posterior del último esternal por medio del *pericóndrio* y de *manojos de tejido conectivo* condensado muy cortos, y á la cara inferior del cartílago xifóides por un *pequeño ligamento* blanco llamado *condro-xifoideo*.

Todas estas articulaciones son *continuas*, *mixtas* y de movimientos muy extensos.

4.º Articulacion esternal del Buey y del Cerdo.

SUPERFICIES ARTICULARES. — La primera pieza del esternon de estos animales está dotada de una cavidad glenoídea articular, practicada en su extremo posterior. — La segunda se encuentra provista de una eminencia convexa, situada en su extremo anterior.

MEDIOS DE DESLIZ. — Entre las dos superficies mencionadas existe una *membrana sinovial*, que derrama la sinovia y las lubrica.

MEDIOS DE UNION. — Rodean esta articulacion un número considerable de bridas fibrosas, que desempeñan el papel de *ligamento capsular*.

CLASIFICACION Y MOVIMIENTOS. — Por la disposicion de sus superficies diartrodiales, corresponde al grupo de las *contiguas*, á la clase de las *móviles* y al género de las *enartrosis*; pero teniendo en cuenta que desempeña movimientos muy limitados, por efecto de la posicion de las dos primeras costillas y por la existencia de las potentes masas musculares que se insertan en la quilla esternal, nos atrevemos á calificarla de una verdadera *artrodia*.

5.º Articulaciones del torax en general, consideradas bajo el punto de vista de sus movimientos.

Todos los movimientos parciales del torax pueden reducirse á dos principales: el de *dilatacion* ó *ensanchamiento* y el de *contraccion* ó *estrechamiento*.

Expondremos todo lo concerniente á la dilatacion torácica ó inspiracion, y terminaremos con lo referente á la contraccion del pecho ó espiracion.

A. Dilatacion ó ensanchamiento del torax.

El aumento en la capacidad torácica tiene lugar en tres sentidos distintos: 1.º *Antero-posterior* ó *de delante atrás*. 2.º *Transversal* ó *de dentro afuera*. 3.º *Infero-superior* ó *de abajo arriba*.

DILATAcion ANTERO-POSTERIOR. — Esta prolongacion del pecho es

el resultado de la contraccion del diafragma, el cual, siendo aponeurótico en el centro y carnososo en su circunferencia, cuando éste se contrae deprime la base de los pulmones, mientras que el centro frénico permanece fijo ó casi inmóvil. Al mismo tiempo que se contrae eleva las costillas falsas; pero como éstas no pueden dirigirse hácia fuera sin arrastrar al esternon arriba y adelante, no sólo dilata el pecho en sentido ántero-posterior, sino que lo ensancha en el transversal y en el infero-superior.

DILATACION TRANSVERSAL.—El torax aumenta de diámetro transversal por la elevacion y la rotacion de las costillas. El cuerpo de éstas, que se halla bajo la influencia de estos movimientos, es impelido hácia fuera. Alejándose las costillas del plano medio, se separan tambien las unas de las otras, y aumentan, por consiguiente, los diámetros de los espacios inter-costales. En efecto; si observamos lo que acontece en los movimientos de inspiracion, notaremos que los espacios inter-costales adquieren mayor extension inferiormente; que en el momento en que las costillas se separan del plano medio y las unas de las otras, los arcos costales sufren una lijera torsion, no en la parte huesosa, sino en sus propios cartílagos, torsion mucho más pronunciada en las costillas centrales y disminuida notablemente en las primeras y en las últimas.

DILATACION INFERO-SUPERIOR.—La jaula torácica se dilata en este sentido por la elevacion de las costillas. Cuando estos huesos inician la desituacion de abajo arriba, observamos que su cuerpo avanza hácia fuera, y que su extremo inferior se dirige hácia abajo. En el momento en que el primero se separa del plano medio, el segundo se aleja del plano superior, y como las costillas esternales posteriores son más largas que las anteriores, su extremidad inferior tiene mayor movilidad, y experimenta la proyeccion hácia abajo de un modo más perceptible. De todo esto se deduce, que los dos extremos del esternon experimentan un impulso desigual. El extremo posterior se desitúa más que el anterior, y parece que este hueso verifica un movimiento de báscula.

B. Contraccion ó estrechamiento del torax.

Los tres diámetros que acabamos de manifestar se reducen durante la espiracion ó contraccion torácica.

El diámetro *ántero-posterior* disminuye á consecuencia de la relajacion del diafragma que avanza hácia el centro del pecho.— El *estrechamiento transversal* se debe á la aproximacion de las costillas al plano medio, volviendo á adquirir las posiciones primitivas por un conjunto de movimientos opuestos á la dilatacion.— El *acortamiento infero-superior* se verifica por la depression y por la proyeccion hácia dentro de la extremidad inferior de las costillas, las cuales arrastran al esternon arriba y atrás.

De todo lo que llevamos expuesto acerca de los movimientos de las articulaciones del torax puede deducirse: que las dilataciones torácicas son los movimientos verdaderamente activos, y los estrechamientos los actos puramente pasivos.

ARTÍCULO X.

De las articulaciones de la extremidad anterior del tronco ó de la cabeza.

DIVISION.—Estas articulaciones se dividen en *intrínsecas* y *extrínsecas*.

En este sitio sólo nos ocuparemos de las primeras, porque las segundas quedan ya descritas como extrínsecas del ráquis.

§ I. ARTICULACIONES INTRÍNSECAS DE LA CABEZA.

Comprendemos con este nombre las *uniones de los huesos del cráneo y de la cara*, la *articulacion témporo-maxilar* y las *articulaciones témporo-hioídeas é inter-hioídeas*.

1.º Uniones de los huesos del cráneo y de la cara.

Estas articulaciones nos manifiestan ejemplos evidentes de todas las especies de *sinartrosis* que hemos expuestos en el cua-

dro de la clasificación, y, para su conocimiento, basta recordar las descripciones de los huesos de estas dos partes de la extremidad anterior del tronco.

2.º Articulacion t mporo-maxilar. (Fig.ª 47)

SUPERFICIES ARTICULARES.—Cada una de las ap fisis zigom ticas de los temporales posee un c ndilo, una cavidad gleno idea y una ap fisis supcondilo idea.—La extremidad superior de cada una de las ramas del maxilar posterior est  dotada de una ap fisis anterior   condil ides, de otra posterior   coron ides y de un espacio intermedio   escotadura sigmo idea.

S LIDOS INTER-ARTICULARES Y MEDIOS DE DESLIZ.—Las superficies diartrodiales del temporal y del maxilar no se hallan revestidas

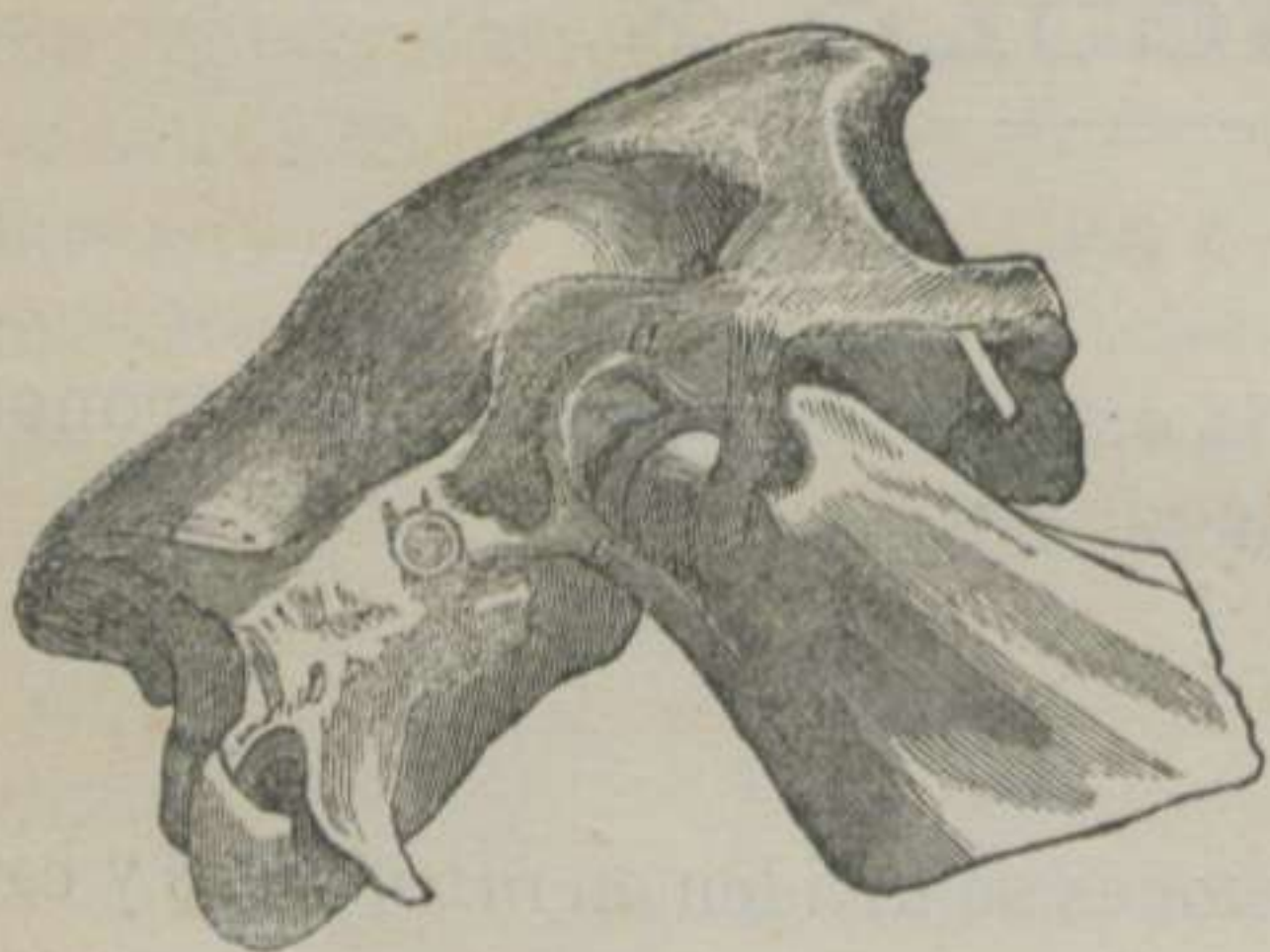

FIGURA 47.—Ligamentos de la articulacion t mporo-maxilar del Caballo, con el ligamento capsular cortado.—(LEYH) *

de cart lagos de incrustacion; pero en cambio tienen un *fibro-cart lago complementario*, separado de las referidas superficies por *dos c psulas sinoviales* que facilitan el desliz. Este fibro-cart lago es irregular, aplanado de arriba abajo y m s grueso por delante que por detr s.—Su *cara superior* posee, h cia delante, una cavidad para recibir el c ndilo del temporal y, h cia

atr s, una giba que se aloja en la cavidad gleno idea del mismo hueso.—Su *cara inferior* est  provista de una fosa oblonga, en la cual se aloja la ap fisis condil ides del maxilar.

MEDIOS DE UNION.—La articulacion que estamos describiendo est  dotada de *tres ligamentos*,   saber: 1.º *Capsular*. 2.º *Lateral externo*. 3.º *Posterior*.

El *ligamento capsular* es una membrana fibrosa blanca que

* a. Fibro-cart lago inter-articular.—b. Ligamento lateral externo.—c. Ligamento posterior.

rodea y protege esta juntura, fijándose en los contornos de los huesos de que se compone y en el fibro-cartílago inter-articular.

El *ligamento lateral externo* es un manojo fibroso blanco, situado en la parte lateral externa de la articulacion, el cual toma origen en la superficie exterior de la apófisis zigomática del temporal, se adhiere íntimamente al ligamento capsular, y termina debajo del cóndilo del maxilar y muy cerca del borde posterior del mismo hueso.

El *ligamento posterior*, que solamente se encuentra en los *solípedos* y en los *rumiantes*, es otro manojo fibroso amarillo-elástico, situado detrás de la articulacion, fijo en la superficie rugosa de la apófisis mastoídea del temporal y en el borde posterior del maxilar, detrás del ligamento precedente.

Además de estos medios de union podríamos añadir los potentes músculos de la region maseteriana, que refuerzan considerablemente los tres ligamentos descritos.

CLASIFICACION Y MOVIMIENTOS.—Corresponde al grupo de las *contiguas*, á la clase de las *móviles* y al género de las *condiloideas*, y verifica los movimientos de *depression*, de *elevacion*, de *inclinacion lateral*, de *avance* y de *retroceso*.

DIFERENCIAS.—En el *Cerdo* la articulacion témporo-maxilar, conformada como la de los *roedores*, permite movimientos muy extensos hácia delante y atrás.

En el *Perro* y en el *Gato* los movimientos de depression y de elevacion se verifican con mucha rapidez y seguridad, debidos al ajuste y encajonamiento del cóndilo del maxilar con la cavidad glenoídea del temporal. Por igual motivo se encuentran muy limitados los movimientos laterales y horizontales. El fibro-cartílago inter-articular es muy delgado.

3.º Articulaciones témporo-hioídeas é inter-hioídeas.

(Figura 48)

La porcion tuberosa del temporal presenta una eminencia cilíndrica y rugosa, y la extremidad superior de cada una de las ramas mayores del hióides son tuberculosas. Entre las dos superficies se encuentra *un cartilago* que establece su continui-

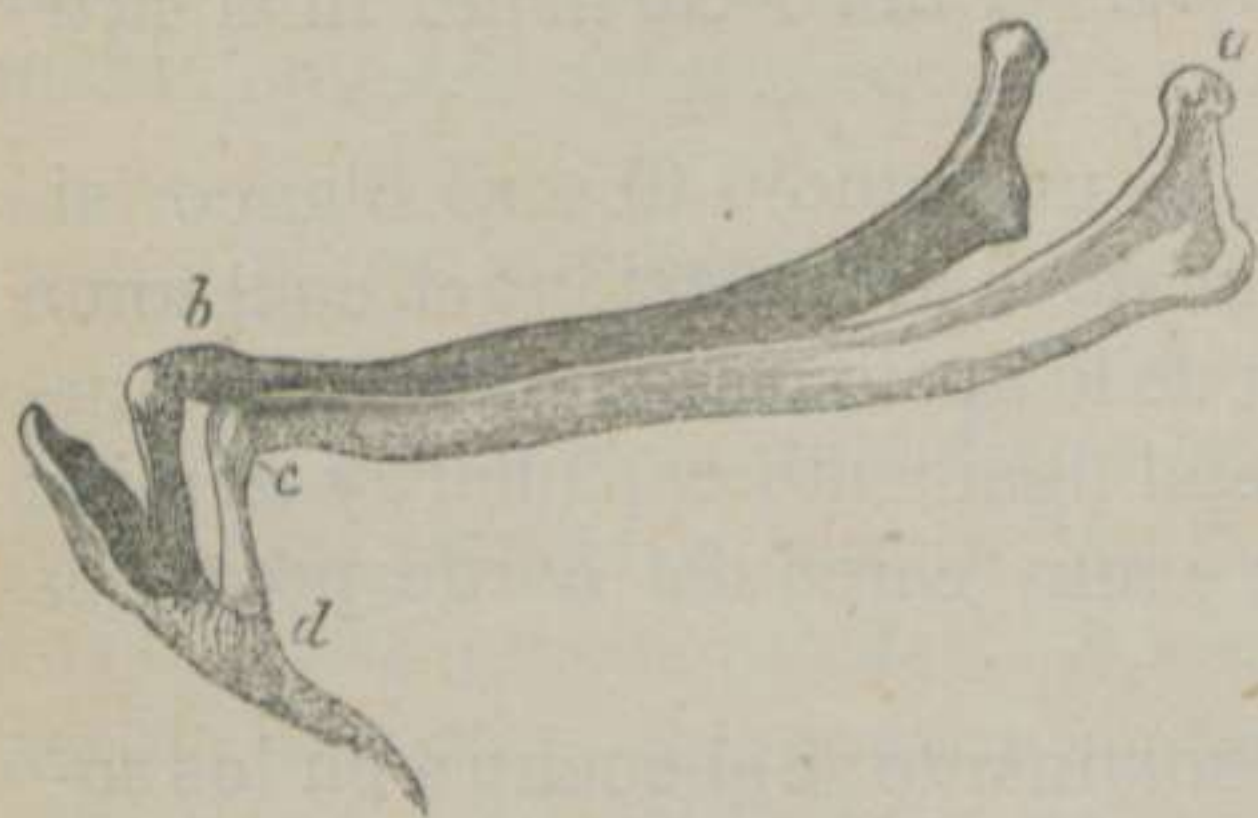


FIGURA 48. — *Ligamentos del hioides del Caballo.*—(LEYH) *

dad.—La extremidad inferior de las ramas grandes se une, por medio de *un cartilago*, con la cara correspondiente de la rama lenticular ó pequeña, y ésta con el extremo superior de las ramas medianas, constituyendo una *anfiartrosis* análoga á la precedente.—La extremidad inferior de cada rama mediana ofrece una superficie cóncava revestida de

un cartilago diartrodial, y en el origen de los cuernos de la horquilla se distinguen dos caritas lisas y convexas. Entre las dos superficies existe *una membranita sinovial*, que facilita el *desliz* y *una capsulita fibrosa blanca*, que rodea y sujeta esta *diartrosis planiforme*.

ARTÍCULO XI.

De las articulaciones de la extremidad posterior del tronco ó del sacro y del cóccis.

DIVISION.—Las articulaciones de la extremidad posterior del tronco son *intrínsecas* y *extrínsecas*.

Expondrémos lo más necesario de las primeras, para describir á continuación las segundas.

* a. Punto de unión de la grande rama del hioides con el temporal.—b. Ligamento capsular entre la rama superior y la pequeña.—c. Ligamento capsular que une la rama pequeña á la mediana.—d. Ligamento capsular que sujeta la rama mediana al cuerno correspondiente.

§ I. ARTICULACIONES INTRÍNSECAS DE LA EXTREMIDAD POSTERIOR DEL TRONCO.

Las articulaciones de esta extremidad del tronco resultan formadas de las piezas del sacro entre sí, de la union de este hueso con la primera vértebra coccígea y de las junturas de los cilindros coccígeos entre sí. En su consecuencia admitimos tres órdenes de articulaciones: 1.^a Las *inter-sacras*. 2.^a La *sacro-coccígea*. 3.^a Las *inter-coccígeas*.

1.º Articulaciones inter-sacras.

Las cinco vértebras sacras se encuentran soldadas, y componen lo que hemos descrito con el nombre de hueso sacro.—Estas uniones son otras tantas *sinartrosis*, que conservan aún el ligamento *espino-dorso-lombo-sacro*, los ligamentos *inter-espinosos*, el *vertebral comun superior*, el *vertebral comun inferior* y una lámina fibro-lateral llamada *ligamento sacro*. (Fig.^a 49, b)

2.º Articulacion sacro-coccígea.

La superficie posterior del cuerpo de la última vértebra sacra es convexa como la anterior de la primera pieza del cóccis.—Entre las dos se distingue un *fibro-cartilago* bi-cóncavo que establece la *contigüidad* y la *union* de los dos huesos.—Además, se hallan *fibras ó manojos longitudinales* de tejido conjuntivo blanco, que rodean á manera de una vaina toda la articulacion, la cual posee movimientos muy libres, debidos á la elasticidad de la sustancia intermedia.

3.º Articulaciones inter-coccígeas.

Estas articulaciones difieren muy poco de la anterior, y disminuyen de diámetro de la primera á la última, hallándose reforzadas por los músculos sacro-coccígeos.

§ II. ARTICULACIONES EXTRÍNSECAS DE LA EXTREMIDAD POSTERIOR DEL TRONCO.

Contamos entre estas junturas la *lombo-sacra* y la *sacro-iliaca*.

1.º Articulacion lombo-sacra.

Esta articulacion ha sido descrita como extrínseca del ráquis, y, por consiguiente, omitimos su exposicion.

2.º Articulacion sacro-iliaca. (Figs. 43, 49 y 63)

La juntura huesosa, cuya descripcion vamos á principiar, es de las más complicadas y difíciles de comprender. Es una articulacion par, que establece la union entre los miembros abdominales y la extremidad posterior del tronco, y como sobre este asunto se ha escrito y discutido con amplitud, nosotros no haremos mas que exponer lo que la observacion nos ha demostrado, y pasaremos en silencio todo aquello que consideramos como hipotético, aconsejando á nuestros lectores que para el estudio perfecto de la articulacion sacro-iliaca es absolutamente necesario poseer tres ó cuatro preparaciones anatómicas bien ejecutadas.

SUPERFICIES ARTICULARES.—En la cara superior de las alas ó astas del sacro se distinguen las dos caritas planas y auriculares.—En la cara inferior de los ílios se encuentran otras caritas análogas á las precedentes. Tanto las del sacro como las de los ílios son bastante extensas, sinuosas y dirigidas oblicuamente de arriba abajo y de fuera adentro.

SÓLIDOS INTER-ARTICULARES Y MEDIOS DE DESLIZ.—Cada una de las superficies mencionadas se halla cubierta por una capa de sustancia que, segun todas las observaciones modernas, es de naturaleza *fibro-cartilaginosa*. Esta sustancia es de un color gris blanquecino ó rojizo. Su superficie libre es granulosa y está provista de un número variable de prolongaciones filamentosas, que mientras las unas se extienden desde las superficies del ílion á las del sacro, las otras quedan libres ó flotantes. De suerte, que casi podríamos consignar que las caritas de los huesos en cues-

tion se encuentran continuadas como las caras de las articulaciones mixtas.

Mucho se ha dudado acerca de la existencia de *una membrana sinovial* en la articulación que nos ocupa; pero las observaciones de anatómicos respetables y nuestras repetidas disecciones nos han manifestado que no sólo se halla la referida membrana al rededor de las caritas auriculares, proporcionando la sinovia necesaria para el desliz de las superficies, sino que aquella está dotada de un número considerable de *franjas sinoviales*.

MEDIOS DE UNION.—*Cinco ligamentos* encontramos en la junta sacro-iliaca, que son: 1.º *Sacro-iliaco superior*. 2.º *Sacro-iliaco lateral*. 3.º *Sacro-sciático*. 4.º *Sacro-iliaco inferior*. 5.º *Inter-óseo*.

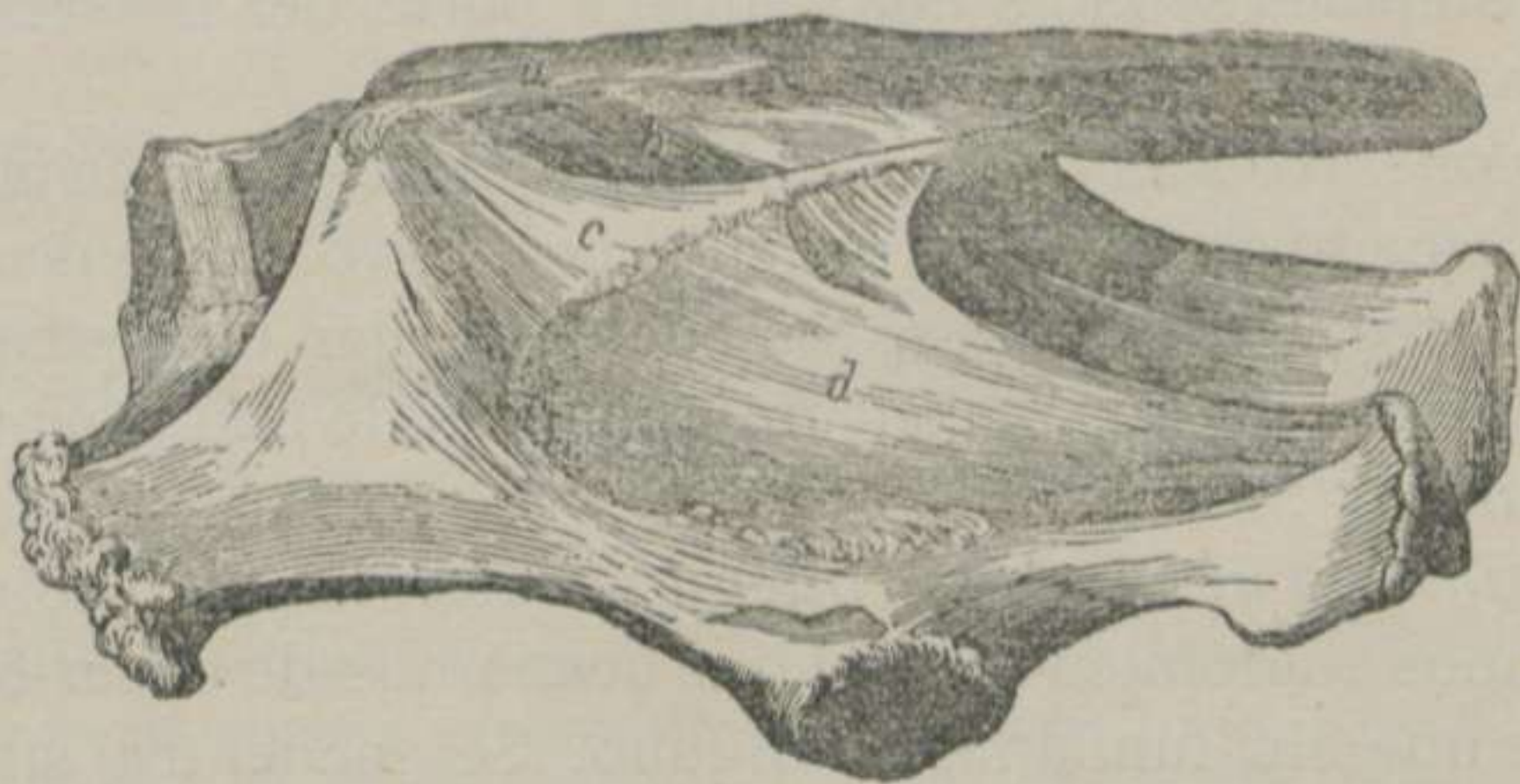


FIGURA 49.—*Ligamentos de la articulacion sacro-iliaca del Caballo, vistos de lado.*—(LEYH) *

El *ligamento sacro-iliaco superior* ó *ilio-sacro superior* es funicular, cónico, de mucho espesor, y se extiende desde el ángulo anterior interno del ílion hasta la extremidad posterior de la espina sacra. En su trayecto se inserta á los lados del vértice de las apófisis espinosas, confundiéndose con las fibras del ligamento dorso-lombo-sacro.

El *ligamento sacro-iliaco lateral* ó *ilio-sacro inferior* es membranoso, triangular y compuesto de fibras blancas, paralelas entre sí, pero oblicuas de arriba abajo y de delante atrás.—Su

* a. Ligamento sacro-iliaco superior.—b. Ligamento sacro.—c. Ligamento sacro-iliaco lateral.—d. Ligamento sacro-sciático.

borde anterior se fija en la mitad superior del borde isquiático del ílion y en el ángulo anterior interno del mismo hueso.—Su *borde superior* se inserta á lo largo del labio rugoso y lateral del sacro.—Su *borde inferior* es libre, y descansa sobre la cara externa del ligamento ancho de la pélvis.

El *ligamento sacro-sciático ó ancho de la pélvis* es una vasta membrana cuadrilátera, que no sólo sirve de medio de union, sino que forma gran parte de las paredes laterales de la cavidad pelviana.—Su *borde superior* se adhiere á la cresta rugosa y lateral del sacro.—El *inferior* á la cresta supcotiloídea y á la tuberosidad isquiática, dejando una abertura llamada *pequeña escotadura sciática*.—El *anterior* concurre á formar la *grande escotadura sciática*, despues de fijarse en el ángulo y borde interno del ílion.—El *posterior* se divide en dos láminas, entre las cuales se aloja una pequeña parte del músculo semi-membranoso.

El *ligamentro sacro-iliaco inferior ó sacro-iliaco* es irregular, y está formado de manojos de tejido conectivo condensado blancos, gruesos y divergentes, los cuales se fijan en las rugosidades de los dos huesos, y rodean, á manera de una cápsula, toda la articulacion.

El *ligamento inter-óseo ó inter-articular* ha sido confundido por algunos anatómicos con el que acabamos de describir, pero creemos que sin fundamento alguno. Se encuentra situado al rededor de las caritas auriculares de los dos huesos, y vigorosamente adherido á las escavaciones que se distinguen en los puntos citados. La resistencia de este ligamento es tal, que en los casos en que se desprenden violentamente los dos huesos que componen la articulacion, no se separan estos sin que se arrastre una parte de la lámina compacta en donde aquel se encuentra inserto. (V. *Sólidos inter-articulares*, pág. 164).

Por último, consideramos como refuerzos de estos mismos ligamentos á las potentes masas musculares de las regiones de la grupa, de las ancas y de la sublumbar.

CLASIFICACION Y MOVIMIENTOS.—Difícil es decir con certeza á qué clase pertenece la articulacion sacro-iliaca. Unos la colocan entre las *móviles* y otros entre las *anfiartrosis*. ¿A cuál de las dos opiniones nos inclinaremos?

Nosotros creemos que reúne caracteres de las dos clases, co-

mo hemos manifestado anteriormente. Pertenece á las *móviles* y á las *artrodias*, porque las superficies articulares son en parte contiguas y disfrutan de *deslis*, como se demuestra fácilmente cuando se separan los coxales por su línea media. Corresponde á las *anfiartrosis*, porque las superficies son en parte continuas por sustancia fibro-cartilaginosa, y, unidos los coxales, disfrutan del poco movimiento que les permite la elasticidad de los sólidos inter-articulares.

RESÚMEN DE LAS ARTICULACIONES DEL TRONCO.

LAS ARTICULACIONES DEL TRONCO SON LAS SIGUIENTES:

- | | | |
|--|---|---|
| Las del cuerpo de las vértebras, que son anfiartrosis perfectas sujetas por cuatro ligamentos | { | 1.º Disco fibro-cartilaginoso inter-vertebral.
2.º Vertebral comun superior.
3.º Vertebral comun inferior.
4.º Capsular. |
| Las de la masa apofisaria, que son artrodias que tienen cuatro ligamentos. | { | 1.º Capsulares.
2.º Occípito-raquidiano.
3.º Inter-espinosos.
4.º Inter-laminares. |
| La axóido-atloídea, que es en eje, y unida por cuatro ligamentos. | { | 1.º Odontoídeo.
2.º Axóido-atloídeo superior.
3.º Axóido-atloídeo inferior.
4.º Capsular. |
| Las de las últimas vértebras lumbares, que son artrodias unidas por ligamentos inter-transversales ó capsulares. | | |
| La atloído-occipital, que es condiloídea con el ligamento capsular completo. | | |
| Las vértebro-costales, que son artrodias dotadas de dos ligamentos | { | 1.º Inter-articular ó redondo.
2.º Periférico inferior. |
| Las tranverso-costales, que son artrodias provistas de dos ligamentos | { | 1.º Transverso-costal anterior.
2.º Transverso-costal posterior. |
| La vértebro-costo-escapular, unida por masas carnosas. | | |
| La lombo-sacra, que es artrodia con laminitas fibrosas ó capsulares. | | |
| Las costo-condrales, que son anfiartrosis sujetas por el perióstio. | | |
| Las condro-esternales, que son artrodias provistas de tres ligamentos | { | 1.º Radiados superiores.
2.º Radiados inferiores.
3.º Esternal superior. |
| Las inter-condrales, que son anfiartrosis con laminitas elásticas intermedias. | | |
| La esternal del Buey y del Cerdo, que es una artrodia con un ligamento capsular. | | |
| Las de los huesos del cráneo y de la cara, que pertenecen á las sinartrosis. | | |
| La témporo-maxilar, que es una condiloídea que posee tres ligamentos | { | 1.º Capsular completo.
2.º Lateral externo.
3.º Posterior. |
| La témporo-hioídea, que es una anfiartrosis con un cartílago cilíndrico inter-óseo. | | |
| Las inter-hioídeas, que son artrodias unidas por membranitas fibrosas blancas. | | |
| Las inter-sacras, que corresponden á las sinartrosis, y conservan cinco ligamentos. | { | 1.º Dorso-lombo-sacro.
2.º Inter-espinosos.
3.º Vertebral comun superior.
4.º Vertebral comun inferior.
5.º Sacro. |
| La sacro-coccígea, que es una anfiartrosis perfecta con un fibro-cartílago inter-óseo. | | |
| Las inter-coccígeas, que son iguales á la anterior. | | |
| La sacro-ilíaca, que es artrodia fija por cinco ligamentos | { | 1.º Sacro-ilíaco superior.
2.º Sacro-ilíaco-lateral.
3.º Sacro-sciático.
4.º Sacro-ilíaco inferior.
5.º Inter-óseo. |

CAPÍTULO IV.

DE LAS ARTICULACIONES DE LOS MIEMBROS.

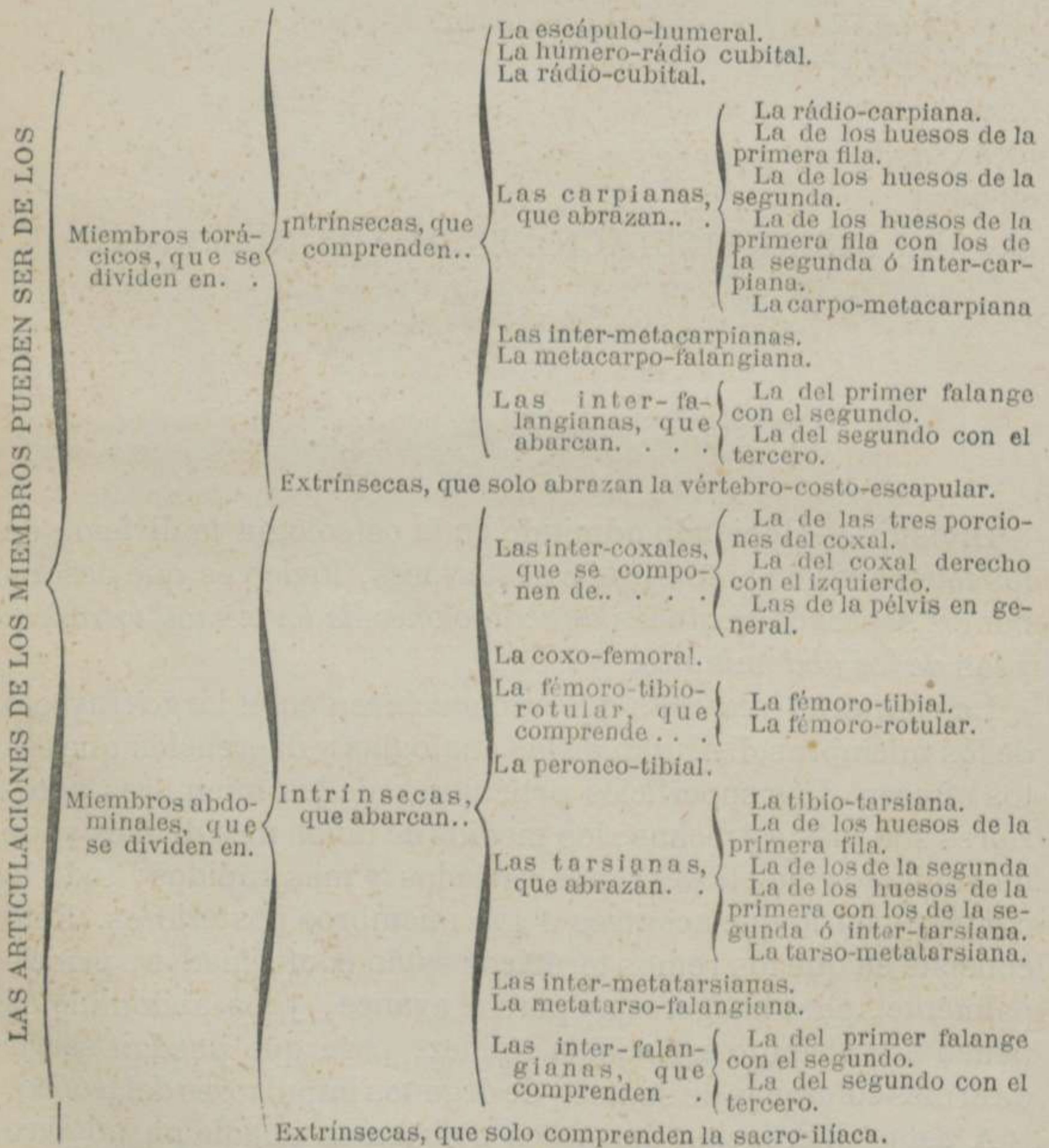
DIVISION.—Habiendo admitido en la osteología la division de los miembros en anteriores y posteriores, lógico es que describamos separadamente las *articulaciones de los remos torácicos* y las *de los abdominales*.

Las junturas huesosas que se encuentran en el largo trayecto de los miembros disfrutan de las analogías y diferencias que estos ofrecen. Las superficies articulares de los miembros anteriores son más estrechas, los medios de union más débiles y los movimientos más libres; más variados y más rápidos; todo lo contrario de lo que acontece á los miembros posteriores. Esto consiste en que los remos torácicos están conformados, principalmente, para la ligereza y para el avance, y los abdominales tienen por atributo esencial la solidez, para que puedan servir de firmes columnas de sostén y de órganos impulsores del tronco.

A estas diferencias generales podríamos añadir un número considerable de modificaciones de menor importancia, que si bien es cierto que no destruyen la unidad de tipo á que están

sujetas las articulaciones, tampoco dejan de presentar caracteres propios que las distinguen entre sí; lo cual nos obliga á describir separadamente cada una de las uniones huesosas de los miembros.

Analizaremos, primero, las articulaciones de los miembros torácicos, y terminaremos con el estudio de las junturas de los remos pelvianos; pero antes creemos oportuno presentar en un cuadro sinóptico el número y nombres de las junturas de las cuatro columnas que sostienen el cuerpo del animal.



ARTÍCULO XII.

De las articulaciones de los miembros torácicos.

DIVISION.—Estas junturas se dividen en *intrínsecas* y en *extrínsecas*.

Nos ocuparemos, pues, exclusivamente de las primeras, puesto que las segundas quedan ya descritas como extrínsecas del torax.

§ I. ARTICULACIONES INTRÍNSECAS DE LOS MIEMBROS ANTERIORES.

Entre las articulaciones intrínsecas de los miembros torácicos comprendemos los seis órdenes siguientes: 1.º La *escápulo-humeral*. 2.º La *húmero-rádio-cubital*. 3.º La *rádio-cubital*. 4.º Las *carpianas*. 5.º Las *inter-metacarpianas*. 6.º La *metacarpo-falangiana*. 7.º Las *inter-falangianas*.

1.º Articulacion del brazo ò escápulo-humeral. (Fig.ª 50)

SUPERFICIES ARTICULARES.—El ángulo inferior de la escápula presenta una cavidad glenoídea de figura oval, prolongada en sentido ántero-posterior y provista en su centro de una fosita sinovial. Dicha cavidad se encuentra limitada por un borde cortante, rugoso y escotado en su parte interna.—En la extremidad superior del húmero se distingue la eminencia semi-esferoidal, llamada cabeza, cuya superficie, mayor que la de la cavidad escapular, se halla terminada por una orla rugosa y provista también de una fosita sinovial.

SÓLIDOS INTER-ARTICULARES Y MEDIOS DE DESLIZ.—Cada una de las superficies que acabamos de describir está revestida de un cartílago diartrodial. Además de estas ternillas se encuentra

un cordón fibroso blanco, que se fija en el contorno de la cavidad glenoidea, reemplazando el *rodete glenoideo* del hombre, el cual no sólo sirve para aumentar la extensión de la superficie articular, sino que está destinado también á cerrar la escotadura interna mencionada anteriormente.—El desliz de las superficies libres de los cartílagos articulares se halla favorecido por la sinovia de *una cápsula* muy flexible y extensa, que reviste la cara interna del único ligamento que vamos á describir.

MEDIOS DE UNION.—*Un ligamento capsular completo* es el que sujeta los dos huesos que componen la articulación del brazo. Este ligamento, tan sencillo á primera vista, ofrece algunas particularidades que no debemos omitir.

Principiemos por sentar que tiene la figura de un cono truncado ó, como dice Chauveau, presenta la forma de un manguito.—La *abertura superior* se fija en el contorno del borde rugoso que limita la cavidad glenoidea y en el cordón fibroso que ensancha esta cavidad.—La *abertura inferior* se inserta en la orla rugosa que termina la superficie de la cabeza humeral. Este ligamento es delgado en unos puntos, bastante grueso en otros, y podríamos afirmar que llega á desaparecer en algunos. Debajo de los tendones que le rodean se adelgaza de tal manera, que concluye por dejar abierta la articulación, cuando se aproxima á los puntos en donde se inserta.

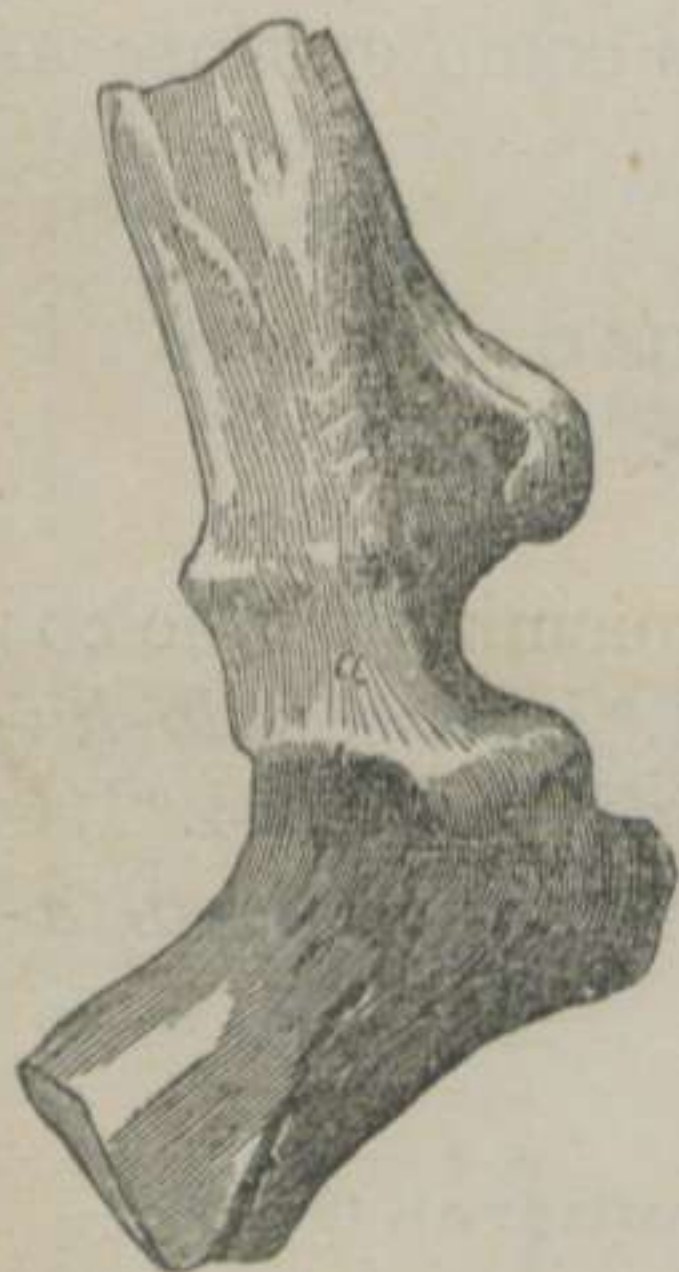

FIGURA 50.—*Ligamento de la articulación escapulo-humeral del Caballo.*—(LEYH) *

No son ménos notables las circunstancias anatómicas referentes á su longitud. Cuando el aire no ha penetrado en la articulación, el ligamento escapulo-humeral se encuentra arrugado ó formando un número considerable de pliegues, dispuestos á desdoblarse si así lo exigen los variados movimientos que ejecuta la juntura que nos ocupa; pero cuando practicamos una tracción violenta para separar las dos superfi-

* a. Ligamento capsular.

cies diartrodiales, y conseguimos la penetracion del aire, entonces notamos una detonacion que nos recuerda la que se experimenta al separar los dos hemisferios de Magdeburgo. En este caso, repetimos, el ligamento en cuestion adquiere una longitud extraordinaria, y quedan las dos superficies de contacto de los huesos á dos centímetros de distancia la una de la otra.

Esta cápsula fibrosa blanca se halla compuesta de manojos entrecruzados en diferentes direcciones, especialmente en aquellos sitios en donde ofrece cierto espesor; pero en los puntos en que es ménos gruesa pueden distinguirse fácilmente dos planos de fibras perpendiculares entre sí. De todos los manojos que la forman ninguno llama la atencion como el *anterior*, el cual arranca de la apófisis coracóides, dividiéndose en *dos secundarios* y divergentes, que terminan en el gran trocánter y en el trocántin.

Mucho más podríamos añadir á lo que llevamos expuesto acerca de este ligamento, si nos lo consintiera el carácter de este libro. Así es, que terminamos este punto científico haciendo una breve reseña de los músculos y tendones que sirven de refuerzo á este débil medio de union.

El ligamento, tantas veces mencionado, se halla protegido y sólidamente reforzado por un número considerable de músculos y de tendones, entre los cuales contamos: 1.º El biceps del brazo, por delante. 2.º El ancho tendon comun al largo y al grueso extensores del antebrazo y el músculo escápulo-humeral delgado, por detrás. 3.º Los tendones de los músculos anti y postiacromianos y los abductores del brazo, por la parte externa. 4.º El *robusto tendon* del músculo subescapular, por la parte interna.

CLASIFICACION Y MOVIMIENTOS.—Esta articulacion corresponde al grupo de las *contiguas*, á la clase de las *móviles* ó diartrosis, al género de las *enartrosis*, y disfruta de los movimientos de *flexion*, de *extension*, de *abduccion*, de *adduccion*, de *circunduccion* y de *rotacion*.

El *movimiento de flexion* se verifica deslizándose la cabeza del húmero hácia delante y elevándose su extremidad inferior. El ángulo glenoídeo de la escápula sigue la misma direccion que la extremidad superior del hueso del brazo, mientras que el ángulo dorsal se inclina atrás y abajo. El ligamento capsular se pone

tenso en su parte anterior, y aumentan sus pliegues en su parte posterior. De estas desituaciones resulta la disminucion de la abertura del ángulo escápulo-humeral, el acortamiento del remo y el desprendimiento inevitable de éste del terreno en donde se apoyaba.

En el *movimiento de extension* los dos huesos se deslizan en sentido contrario al de la flexion. El ligamento se distiende por detrás y se recoge por delante, el ángulo aumenta considerablemente su abertura, y el miembro todo llega á tomar una direccion casi horizontal.

Los *movimientos de abduccion y de adduccion* se encuentran limitados por las potentes masas musculares que mantienen unidos el hueso de la espalda y el del brazo á las partes laterales del pecho. Suponiendo que la escápula permanece inmóvil durante la *abduccion*, la cabeza del húmero se dirige hácia dentro, el ligamento cede por este punto y la extremidad inferior del hueso se dirige hácia fuera. Todo lo contrario acontece en la *adduccion*, aunque las desituaciones se verifican en menor escala.

El *movimiento de circunduccion* es el más extenso. Representa todos los que llevamos expuestos, y pasando gradualmente del uno al otro, el húmero describe un cono, cuyo vértice corresponde á la articulacion y la base al círculo que recorre la extremidad inferior del mismo hueso.

En el *movimiento de rotacion*, suponiendo tambien que el omoplato permanece quieto, la cabeza humeral gira al rededor de un eje casi vertical, y el ligamento experimenta una especie de torsion en sus manojos constituyentes.

DIFERENCIAS.—Prescindiendo de algunas particularidades, que por su poca importancia pasamos en silencio, encontramos una muy notable en el *Cerdo*, en el *Perro* y en el *Gato*. Nos referimos á la prolongacion que presenta la membrana sinovial. Ésta atraviesa la parte anterior del ligamento capsular, y descende hasta la gotera bicipital para facilitar el desliz del músculo biceps del brazo.

2.º Articulacion del codo ó húmero-rádio-cubital. (Fig 51)

SUPERFICIES ARTICULARES.—El húmero presenta en su extremidad inferior una superficie articular prolongada transversal-

mente y convexa de delante atrás, la cual se halla dividida en dos mitades laterales por una garganta media provista de una fosita sinovial. La mitad externa ha recibido el nombre de tróclea humeral, y la mitad interna el nombre de cóndilo, cuyo diámetro ántero-posterior es mucho más extenso que el de la tróclea.

El rádio ofrece en su extremidad superior otra superficie tambien prolongada transversalmente, cóncava de delante atrás y dividida en dos mitades por un relieve medio. La mitad externa es una doble tróclea conformada para ajustarse á la polea humeral. La mitad interna es mucho más extensa que la externa y constituye una cavidad glenoidea para recibir el cóndilo del húmero.

La porcion inferior ó articular del borde anterior de la apófisis olécranon del cúbito está formada por un relieve cóncavo de arriba abajo y convexo de un lado á otro, el cual, continuándose con el relieve medio de la superficie articular del rádio, componen la escotadura sigmoidea rádio-cubital, que se aloja en la garganta media de la extremidad inferior del húmero. En el punto de union de estos dos relieves se distingue una fosita sinovial.

SÓLIDOS INTER-ARTICULARES Y MEDIOS DE DESLIZ.—Cada una de las superficies que acabamos de describir está revestida de un cartílago diartrodial, cuyas superficies libres y bruñidas se hallan bañadas por la sinovia de *una cápsula* que, por su gran extension y variadas prolongaciones, merece mencion especial.

Esta membrana ó cápsula sinovial, despues de tapizar la cara interna de los ligamentos, que luego describiremos, se dirige hácia atrás, y forma las *prolongaciones* ó *sacos* siguientes: 1.º *Superior* ó *ascendente*, que ocupa la fosita de la escotadura sigmoidea, el cual se halla protegido por una almohadilla adiposa y por el músculo pequeño extensor del antebrazo. 2.º *Inferior* ó *descendente*, que forma la membranita sinovial de la articulacion rádio-cubital superior. 3.º *Lateral externo*, que está destinado á facilitar el desliz del tendon del músculo flexor externo del metacarpo. 4.º *Lateral interno*, que protege el roce de la extremidad superior de los músculos flexores del metacarpo y de los falanges, insertos en el epicóndilo.

MEDIOS DE UNION.—*Tres ligamentos* son los que sujetan la ar-

articulación del codo: el *lateral externo*, el *lateral interno* y el *anterior ó capsular*.

El *ligamento lateral externo* es funicular, grueso y corto. Se fija superiormente en la cresta del epitrócleo y en la escavacion del lado externo de la tróclea humeral, y por su extremo inferior en la tuberosidad externa de la extremidad superior del rádio.

El *ligamento lateral interno* es tambien funicular, más largo y más delgado que el precedente. Arranca de la pequeña eminencia del lado interno del cóndilo del húmero, y termina, ensanchándose, en la tuberosidad interna y superior del rádio.

El *ligamento anterior ó capsular incompleto* es membranoso, compuesto de fibras verticales y paralelas en su parte interna y entrecruzadas en su parte externa. El *borde superior* se adhiere al contorno articular anterior del húmero; el *borde inferior* se inserta en el contorno articular anterior del rádio, y los *bordes laterales* se unen íntimamente á los ligamentos funiculares.

Además de estos medios de union podemos añadir: los dos músculos flexores del antebrazo, el extensor anterior del metacarpo y el extensor anterior de los falanges, que refuerzan el ligamento capsular. El mismo músculo extensor anterior de los falanges, el flexor externo del metacarpo y

el extensor lateral de los falanges, que protegen el ligamento lateral externo. El músculo coraco-radial, el corto y el largo flexores del antebrazo, que prestan su apoyo al ligamento lateral interno.

CLASIFICACION Y MOVIMIENTOS.—Esta articulación corresponde al grupo de las *contiguas*, á la clase de las *móviles* y al género de las *trocleanas ó goznes perfectos*. Los movimientos que ejecuta son el de *flexion* y el de *extension*.

* a. Ligamento lateral externo de la articulación del codo.—b. Ligamento lateral interno de la misma articulación.—c. Ligamento transversal externo cúbito-radial.—d. Ligamento transversal interno cúbito-radial.

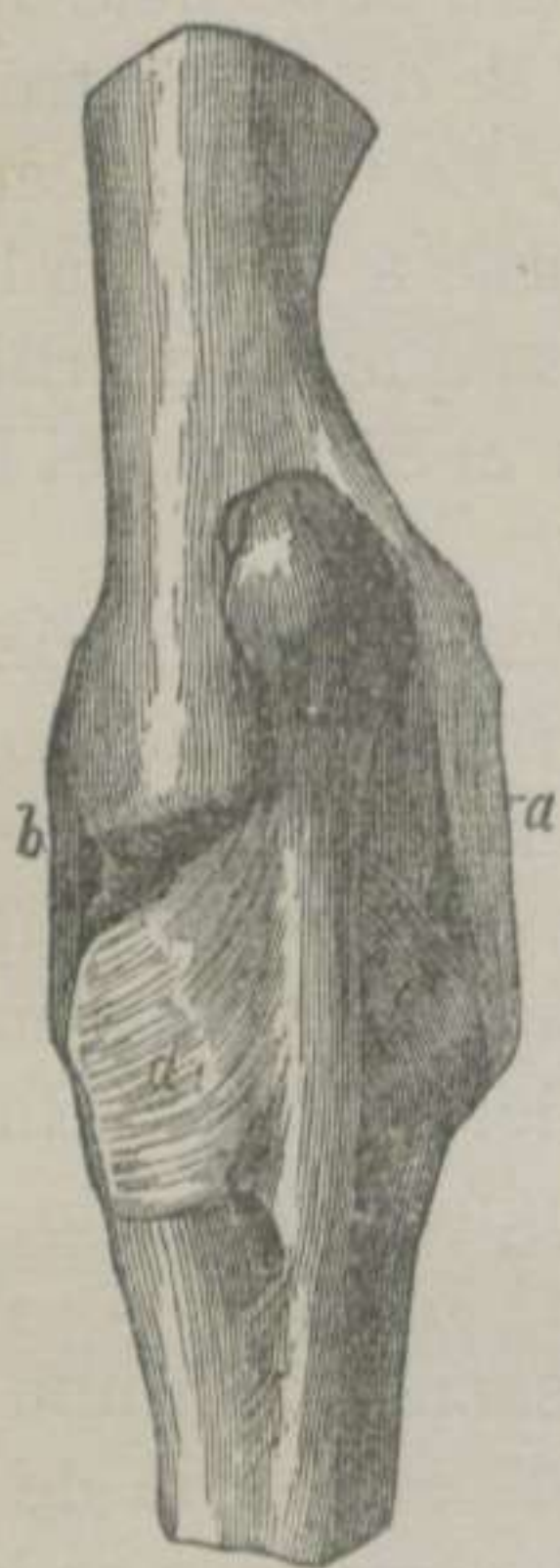

FIGURA 51.—*Ligamentos de la articulación del codo y de la rádio-cubital del Caballo.*—(LEYH) *

En el *movimiento de flexion* se aproxima el rádio al húmero; pero la desviacion que experimenta hácia fuera aquel hueso es debida no sólo á la ligera oblicuidad de las poleas articulares, sino tambien al escetivo espesor del cóndilo humeral.

El *movimiento de extension* se encuentra limitado por la introduccion del pico olecranoídeo en la fosa de este mismo nombre y por la tirantez que experimentan los ligamentos funiculares.

DIFERENCIAS.—Los *carniceros* tienen el ligamento funicular externo muy grueso, y forma en su mitad inferior una cazoleta fibro-cartilaginosa, que se fija en el cúbito y en el rádio. El ligamento funicular interno se inserta en el cúbito y en el lado interno de la cabeza radial por dos manojos muy cortos.

3.º Articulacion rádio-cubital. (Fig.ª 51)

Aunque esta articulacion puede dividirse en *superior é inferior*, nosotros, teniendo en cuenta la poca importancia que presenta en el caballo y sus especies, la describiremos como una sola juntura.

SUPERFICIES ARTICULARES.—El rádio posee en su cara posterior, y cerca de su extremidad superior, dos caritas planas, transversales y separadas por una superficie escabrosa.—El cúbito presenta otras dos caritas iguales en la cara anterior de sus aletas.—El mismo rádio ofrece en la cara posterior de su cuerpo, y muy próximo al borde externo, una superficie triangular, prolongada y áspera.—La cara anterior de la espina cubital está dispuesta del mismo modo para unirse á la posterior del cuerpo del rádio.

SÓLIDOS INTER-ARTICULARES Y MEDIOS DE DESLIZ.—Las superficies de la articulacion superior se encuentran revestidas de láminas cartilaginosas muy delgadas y bañadas por la sinovia del *saco descendente* de la cápsula sinovial de la juntura del codo.

Las superficies de la articulacion inferior se hallan continuadas por una sustancia conjuntiva inter-ósea, que se osifica con mucha rapidez, y, por consiguiente, las condena á una absoluta inmovilidad.

MEDIOS DE UNION.—*Tres ligamentos* sujetan la articulacion

superior: el *inter-articular*, el *transversal externo* y el *transversal interno*.

El *ligamento inter-articular* está formado de fibras extraordinariamente cortas y resistentes, que se extienden de un hueso al otro, fijándose en las asperezas que separan las caritas articulares.

El *ligamento transversal externo* es blanco y compuesto de manojos arqueados, que se fijan en la tuberosidad externa del rádio, en el borde de la espina cubital y en la cara externa del olécranon.

El *ligamento transversal interno* es más largo y más ancho que el anterior, cuyos manojos se insertan por un extremo en la tuberosidad interna del rádio y en el borde interno del mismo hueso, y por otro en el borde interno de la espina cubital y en la cara interna del olécranon.

CLASIFICACION Y MOVIMIENTOS.—La articulacion rádio-cubital superior corresponde al grupo de las *contiguas*, á la clase de las *móviles*, al género de las *artrodias*, y disfruta de *un movimiento de desliz* tan poco extenso, que en la edad adulta puede considerarse como nulo.

DIFERENCIAS.—En los animales domésticos *tetradáctilos*, los huesos del antebrazo no sólo se hallan aislados el uno del otro, sino que las dos extremidades huesosas constituyen *dos verdaderas diartrosis*. La *superior* tiene como medio de union *un ligamento anular*, y la *inferior* posee *una capsula fibrosa* bastante extensa.

4.º Articulaciones carpianas.

Estas articulaciones se hallan formadas por la extremidad inferior del rádio y los huesos de la primera fila de la rodilla, por los de ésta entre sí, por los de la segunda fila entre sí, por los de la primera fila con los de la segunda y por los de ésta con la extremidad superior de los huesos metacarpianos.

Expuesto lo que precede, vamos á describir: 1.º *La articulacion rádio-carpiana*. 2.º *La articulacion de los huesos de la primera fila de la rodilla entre si*. 3.º *La articulacion de los huesos de la segunda fila entre si*. 4.º *La articulacion de los huesos de la primera fila con los de la segunda ó inter-carpiana*. 5.º *La articulacion carpo-metacarpiana*.

A. *Articulacion rádio-carpiana.* (Figs. 52, 53, 54 y 55)

SUPERFICIES ARTICULARES.—La extremidad inferior del rádio tiene una superficie articular transversal é irregular, la cual ofrece hácia fuera una garganta limitada anteriormente por una pequeña cavidad glenoidea, y posteriormente por una escavacion no articular, y hácia dentro un cóndilo, cuya superficie es más extensa que la garganta que acabamos de mencionar, el cual posee en su parte anterior otra pequeña cavidad glenoidea.—La cara superior de los huesos de la primera fila de la rodilla tiene puntos elevados y deprimidos, que se ajustan á las depresiones y elevaciones de la superficie radial.

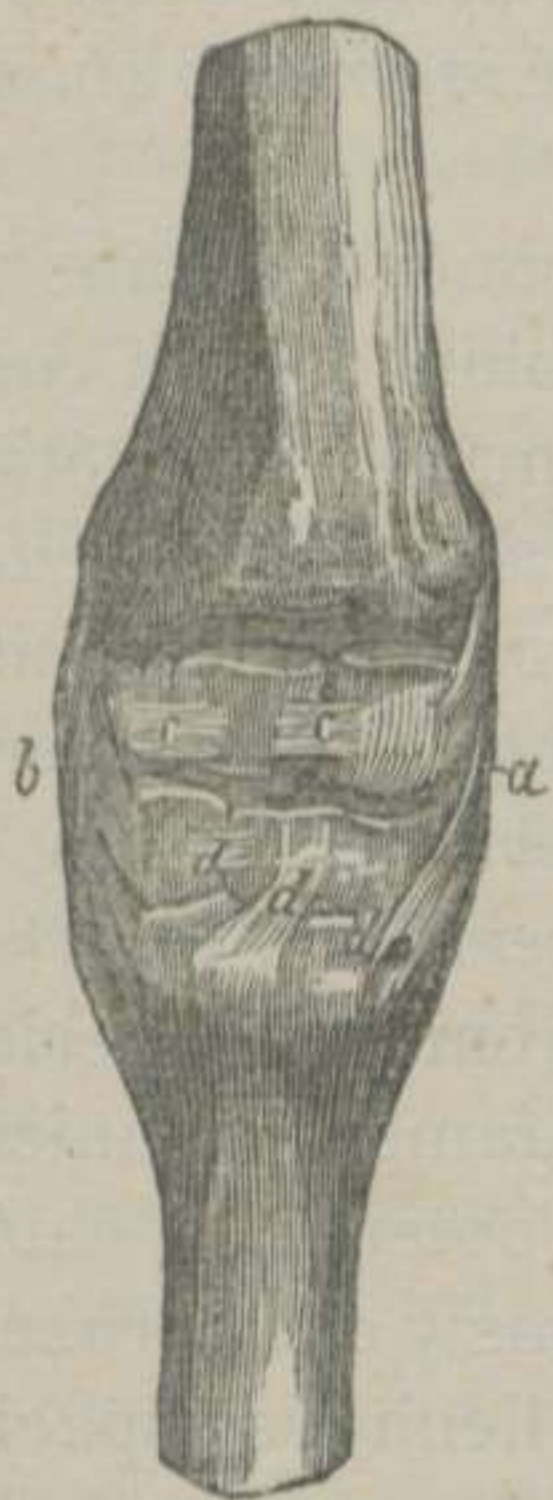

FIGURA. 52.—*Ligamentos de la articulacion carpiana del Caballo y cortado el ligamento capsular anterior.*—(LEYH) *



FIGURA 53.—*Ligamentos de la articulacion carpiana del Caballo, vistos por detrás.*—(LEYH) **

SÓLIDOS INTER-ARTICULARES Y MEDIOS DE DESLIZ.—La superficie radial y la carpiana están cubiertas de un cartílago diartro-

* a. Ligamento lateral interno.—b. Ligamento lateral externo.—c, c. Ligamentos inter-óseos de la fila superior.—d, d, d. Ligamentos inter-óseos de la fila inferior.
** a. Ligamento arqueado.—b, b. Ligamento capsular posterior.

dial y suavizadas por el unto articular de *una membrana sinovial* que, despues de revestir los ligamentos (de los cuales nos ocuparemos seguidamente) se desliza por los espacios que dejan los huesos carpianos superiores, y lubrifica la parte superior de los ligamentos inter-óseos.

MEDIOS DE UNION.—En esta articulacion, como en todas las carpianas, encontramos *dos órdenes* de ligamentos: los *ligamentos comunes* y los *ligamentos propios*.

Los primeros son en número de *cinco*, á saber: 1.º *Ligamento anterior*. 2.º *Ligamento posterior*. 3.º *Ligamento lateral externo*. 4.º *Ligamento lateral interno*. 5.º *Ligamento arqueado*.

Los segundos son tambien en número de *cinco*, y que nosotros designamos con los nombres siguientes: 1.º *Ligamento oblicuo externo superficial*. 2.º *Ligamento oblicuo externo profundo*. 3.º *Ligamento perpendicular*. 4.º *Ligamento oblicuo interno*. 5.º *Ligamento oblicuo posterior*.

El *ligamento comun anterior* es membranoso ó capsular incompleto, y formado de tejido conjuntivo blanco.—Su *cara anterior* ó externa forma canales con las vainas aponeuróticas de los músculos del antebrazo, por donde atraviesan los tendones, que dirigen afuera y adelante los numerosos pliegues que posee durante la extension del remo.—La *cara posterior* ó interna envia manojos que se fijan en las caras anteriores de los huesos de las dos filas carpianas.—El *borde superior* se inserta en el rádio.—El *borde inferior* se adhiere á la extremidad superior de la caña.—Los *bordes laterales* se unen á los ligamentos funiculares.

El *ligamento comun posterior* es muy potente, y está compuesto de manojos fibrosos blancos, gruesos y entrecruzados.—Su *cara anterior* ó *interna* es irregular, y llena los espacios que dejan los huesos carpianos, fijándose en las escabrosidades que estos presentan.—La *cara posterior* ó *externa* es lisa para la formacion de la arcada subcarpiana, por donde se deslizan los tendones flexores de los falanges á expensas de una vaina sinovial.—El *borde superior* se fija en la cresta transversal del rádio.—El *borde inferior* se une á la caña, y da origen al ligamento suspensor del menudillo.—El *borde lateral externo* se une al ligamento que sujeta el corvo al peroné externo y al irregular.—El *borde interno* se confunde con el ligamento lateral comun.

El *ligamento lateral comun externo* es funicular, blanco y compuesto de *dos manojos* cruzados en X, que pudieran considerarse como dos ligamentos distintos. Arranca de la tuberosidad externa é inferior del rádio; desciende verticalmente, y despues de enviar dos bridas fibrosas que se fijan al irregular y al cuneiforme, termina abrazando la cabeza del peroné externo.

El *ligamento lateral comun interno* es más ancho y más grueso que el anterior, y mantiene frecuentemente entre sus fibras al hueso pisiforme. Parte de la tuberosidad interna del rádio, y despues de haber prestado *dos manojos* que alcanzan al semi-lunar, al cuneiforme y al trapezóide, se fija en la caña y en el peroné interno.

El *ligamento arqueado* es un manajo que parte, divergiendo, desde el borde posterior del corvo al borde interno del carpo, fijándose á los huesos carpianos, á la caña y al peroné interno.

A los ligamentos comunes que acabamos de describir de-

bemos agregar, como refuerzos articulares, los músculos y tendones de las regiones radial anterior y radial posterior.

El *ligamento propio oblicuo externo superficial* es un manajo corto y de poco espesor, que se extiende oblicuamente desde el

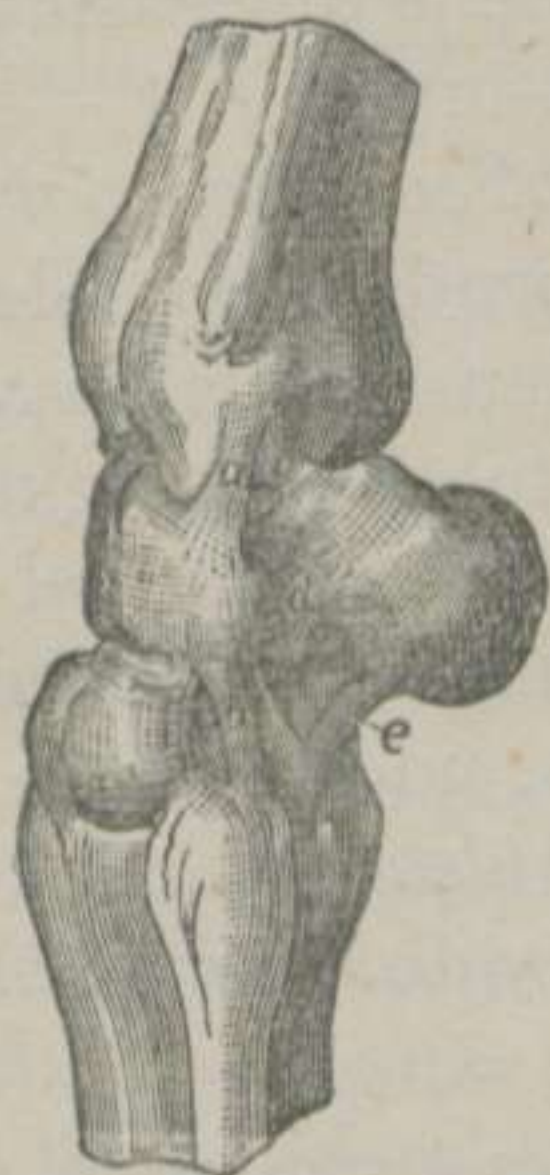

FIGURA 54.—Ligamentos propios de las articulaciones carpianas del Caballo, vistos por su parte externa y destruidos los ligamentos comunes.—(LEYH) *

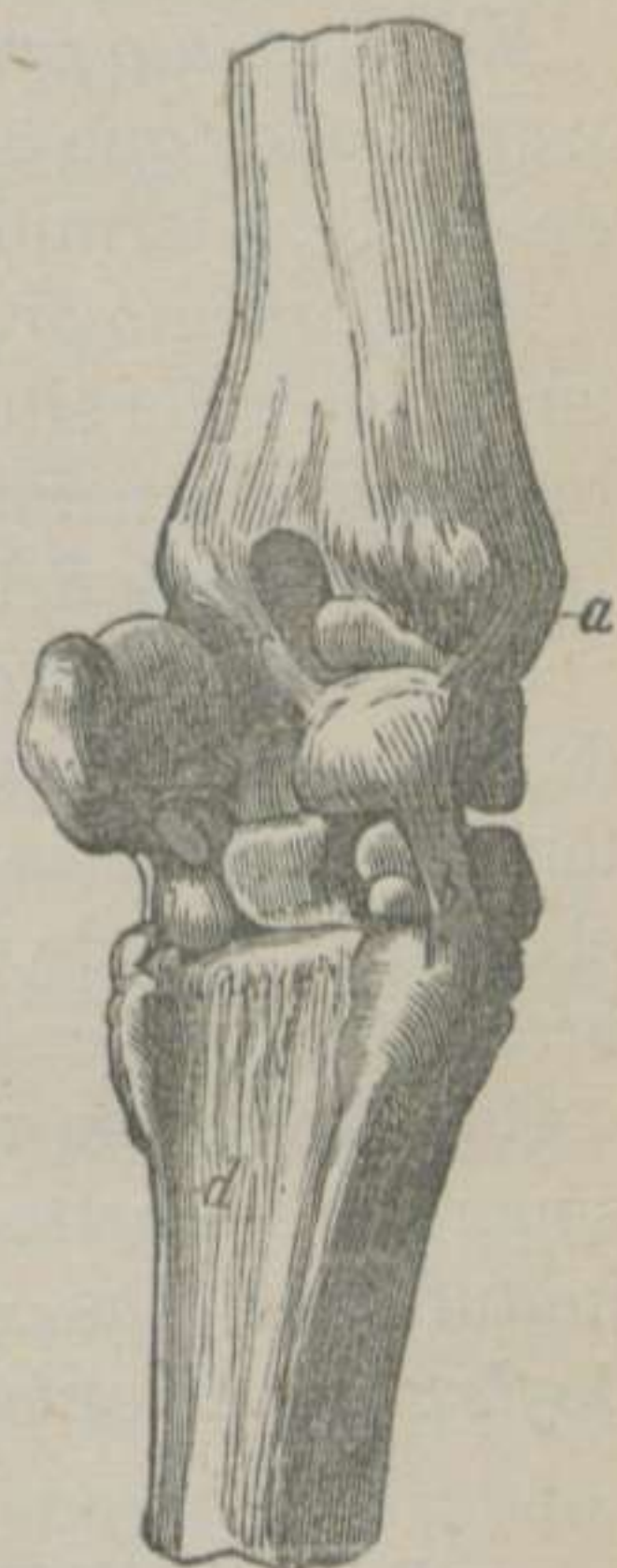

FIGURA 55.—Ligamentos propios de las articulaciones carpianas del Caballo, vistos por detrás y por la parte interna.—(LEYH) **

* a. Ligamento propio perpendicular de la articulacion rádio-carpiana.—b. Ligamento que une el grande cuneiforme á la cabeza del peroné externo.—c. Ligamento propio oblicuo externo superficial y profundo.—d. Ligamento que une la cara externa del corvo á la del irregular.—e. Ligamento inferior del corvo que fija éste al grande cuneiforme y á la cabeza del peroné externo.

** a. Ligamento propio oblicuo interno.—b. Ligamento que fija el semi-lunar al trapezóide y al pequeño cuneiforme.—c. Ligamento propio oblicuo posterior.—d. Ligamento inter-óseo de la articulacion inter-metacarpiana.

lado externo de la extremidad inferior del rádio hasta el borde superior del corvo, y se halla protegido por el ligamento lateral comun.

El *ligamento propio oblicuo externo profundo* es mucho más pequeño y alojado debajo del anterior, el cual parte del rádio y termina en el triangular y sobre el manojito fibroso que une el corvo al irregular.

El *ligamento propio perpendicular* es un manojito blanco, corto y aplanado, que toma origen debajo de la tuberosidad externa del rádio, y termina al lado externo del irregular.

El *ligamento propio oblicuo interno* es más grueso que el anterior; se halla situado debajo del ligamento lateral comun interno, y se extiende desde la tuberosidad interna del rádio hasta la cara interna del semi-lunar.

El *ligamento propio oblicuo posterior* es el mayor de los cinco, de forma cilíndrica, colocado debajo del ligamento comun posterior, en direccion oblicua de arriba abajo y de fuera adentro, el cual, partiendo de la tuberosidad externa del hueso del antebrazo, termina en la cara posterior del semi-lunar.

CLASIFICACION Y MOVIMIENTOS.—Dada la disposicion de las superficies diartrodiales, no podemos ménos de colocar esta juntura entre las *condiloideas*, la cual verifica los movimientos de *flexion*, de *extension* y de *inclinacion lateral*.

B. Articulacion de los huesos de la primera fila entre si.

(Figs. 52, 53, 54 y 55)

Los cuatro huesos que componen esta fila se juntan por sus caritas planas laterales, formando verdaderas *artrodias*.—*Seis ligamentos* mantienen unidos á estos huesos: *tres anteriores* y *tres inter-óseos*.—Los *tres anteriores* son unas bandas fibrosas, blancas, delgadas y transversales, que se extienden del corvo al irregular, de éste al triangular y de éste al semi-lunar.—Los *tres inter-óseos* consisten en unos manojitos blancos muy cortos, que se implantan en las ranuras que separan las caritas articulares.

C. *Articulacion de los huesos de la segunda fila entre si.*

(Figs. 52, 53, 54 y 55)

Estas articulaciones pertenecen al mismo género que las anteriores, y se encuentran sujetas por *dos ligamentos anteriores* y *dos inter-óseos*.—Los *dos anteriores* van, desde la cara anterior del trapezóide, al cuneiforme interno y al cuneiforme externo.—Los *dos inter-óseos* se insertan en los surcos que aislan las caritas diartrodiales.

D. *Articulacion de los huesos de la primera fila con los de la segunda ó inter-carpiana.* (Figs. 52, 53, 54 y 55)

SUPERFICIES ARTICULARES.—La superficie inferior de los huesos de la primera fila ofrece *tres cóndilos* pequeños, y la superior de los de la segunda presenta *tres pequeñas cavidades glenoideas*.

SÓLIDOS INTER-ARTICULARES Y MEDIOS DE DESLIZ.—Las superficies que acabamos de mencionar se hallan cubiertas de cartilago diartrodial y bañadas por la sinovia de *una cápsula* que se prolonga hácia arriba, lubricando parte de las caritas laterales de los huesos de la primera fila, y se desliza hácia abajo, suavizando las caritas laterales de los huesos de la segunda.

MEDIOS DE UNION.—Además de los ligamentos comunes, se encuentran en esta articulacion *tres ligamentos propios*. Dos de estos se hallan situados debajo del ligamento comun posterior y el tercero es superficial.—El *más grueso* de los dos primeros se extiende desde el semi-lunar hasta el trapezóide y el pequeño cuneiforme.—El *segundo* es una brida fibrosa que va del irregular al trapezóide.—El *tercero ó superficial* es el mayor de los tres. Toma origen en el borde inferior del corvo; se ensancha hácia abajo, y termina en el grande cuneiforme y en la cabeza del peroné externo, confundiéndose con el ligamento lateral comun externo y con el ligamento comun posterior.

CLASIFICACION Y MOVIMIENTOS.—Esta articulacion puede colocarse entre las *condiloideas*, y ejecuta los movimientos de *flexion*, de *extension* y un poco de *inclinacion lateral*.

E. *Articulacion carpo-metacarpiana.* (Figs. 52, 53, 54 y 55)

La cara inferior de los huesos de la segunda fila se articula con la cara de la extremidad superior de los huesos metacarpianos, formando *una diartrosis planiforme*.—La *membrana sinovial*, que lubrifica las referidas caritas, comunica con la sinovial de la articulacion inter-carpiana.—Además de los ligamentos comunes, se admiten *seis ligamentos propios: dos anteriores, dos posteriores y dos inter-óseos*.—Uno de los ligamentos anteriores se divide en *dos manojos* que unen el trapezóide á la caña.—*Otro* de los ligamentos anteriores está situado debajo del lateral comun externo, y sujeta el grande cuneiforme á la cabeza del peroné externo.—Los *dos ligamentos posteriores* deben considerarse como prolongaciones del comun posterior.—Los *dos ligamentos inter-óseos* parten de los espacios que dejan la cabeza de los peronés con la caña, y se confunden con los inter-óseos de la segunda fila.

DIFERENCIAS.—La conformacion general de las articulaciones carpianas varía muy poco en los demás animales domésticos, y las diferencias que presentan son de escasa importancia para que nos entretengamos en su exposicion.

5.º **Articulaciones inter-metacarpianas.**

Los peronés se articulan con la caña, por las caritas lisas de su extremidad superior y por las superficies sinartrodiales que presentan en su cuerpo.—*Un ligamento inter-óseo* muy corto, que suele osificarse, colocado entre las referidas superficies, las une íntimamente, condenándolas á una inmovilidad casi absoluta.

DIFERENCIAS.—En los *rumiantes* no se encuentra mas que una articulacion inter-metacarpiana.—En el *Cerdo* y en los *carniceros* se distinguen cuatro, con más movilidad que las del caballo y que la del buey, á causa de la existencia de caritas diartrodiales, situadas á los lados de su extremidad superior, las cuales se mantienen unidas por ligamentos inter-óseos y por prolongaciones de los ligamentos comunes anterior y posterior.

6.º Articulacion metacarpo-falangiana ó del menudillo.

(Figs. 56, 57, 58, 60, 61 y 62)

SUPERFICIES ARTICULARES.—La extremidad inferior de la caña ofrece una superficie articular, convexa de delante atrás y dividida en dos cóndilos laterales por un relieve medio muy saliente.—La extremidad superior de la quartilla posee dos cavidades laterales glenoideas para recibir los cóndilos de la caña y una garganta media profunda, en donde se enclava el relieve de este hueso. Pero como la superficie articular de la caña es mucho más extensa que la de la quartilla, preciso era que la naturaleza colocara algun órgano que aumentase la extension de la superficie articular de la extremidad superior del hueso del primer falange.—Los órganos complementarios de esta articulacion son los dos sesamoideos, cuyas caras anteriores y un poco de las laterales internas se ajustan á la parte posterior de los cóndilos y del relieve medio del metacarpiano mayor. Vista esta disposicion, algunos anatómicos no han titubeado en admitir *dos articulaciones* distintas: una, que llaman *metacarpo-falangiana*, propiamente dicha, y otra, que denominan *sesamoidea ó metacarpo-sesamoidea*. Nosotros no seguiremos esta division, porque tenemos datos que demuestran hasta la evidencia la continuidad de la superficie articular de los sesamoideos con la de la quartilla, y si esto no bastara, vendria en nuestro apoyo la disposicion de la membrana sinovial, como demostraremos seguidamente.

SÓLIDOS INTER-ARTICULARES Y MEDIOS DE DESLIZ.—Las superficies huesosas descritas se hallan revestidas de cartílagos diartrodiales, y suavizadas por el unto articular producido por *una membrana sinovial*, que no sólo lubrifica las superficies del hueso metacarpiano y del hueso del primer falange, sino que tambien baña las caras diartrodiales de los sesamoideos, asciendo más allá de estos huesos, por debajo del ligamento suspensor del menudillo, y con mucha frecuencia forma hernias laterales, conocidas por los prácticos con el nombre de *vejigas*.

MEDIOS DE UNION.—*Once ligamentos* mantienen unidos los huesos que componen la articulacion que estamos describiendo. 1.º *Anterior ó capsular*. 2.º *Lateral externo*. 3.º *Lateral in-*

terno. 4.º *Superior ó suspensor del menudillo*. 5.º *Sesamoídeo externo*. 6.º *Sesamoídeo interno*. 7.º *Inter-sesamoídeo*. 8.º *Sesamoídeo inferior superficial*. 9.º *Sesamoídeo inferior medio*. 10.º *Sesamoídeo inferior profundo ó cruzado*. 11.º *Anular*.

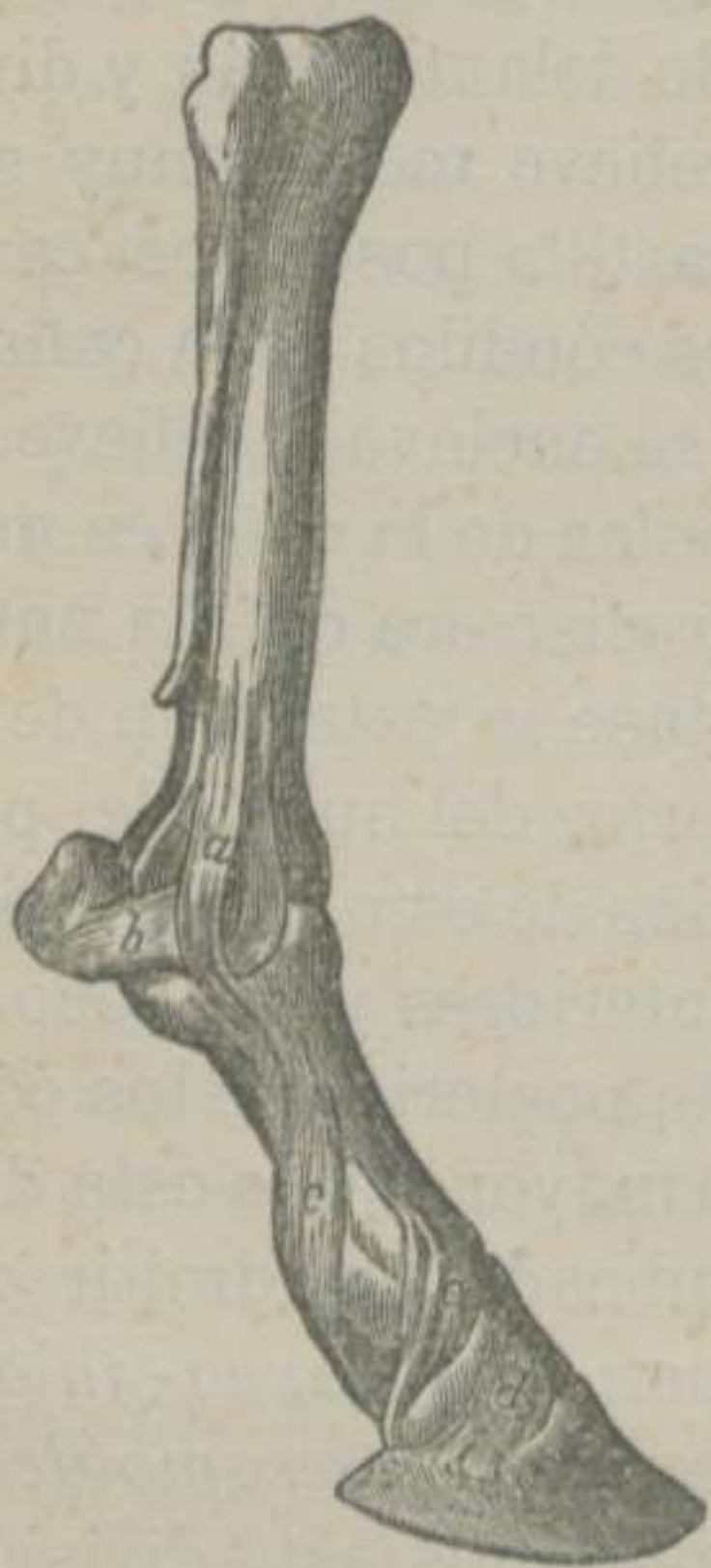

FIGURA 56.—*Ligamentos de la articulacion del menudillo y de las junturas inter-falangianas del Caballo.* *

El *ligamento anterior* es una membrana fibrosa blanca que cierra la articulacion por delante, la cual se halla reforzada por el tendon comun al extensor anterior y al lateral de los falanges.

El *ligamento lateral externo* es funicular y compuesto de *dos manojos* de tejido conjuntivo blanco. El manojito *superficial* es el más largo y el más ancho, el cual arranca del boton del peroné, se fija en la caña, y termina en el tubérculo lateral de la extremidad superior de la cuartilla. El manojito *profundo* se inserta en la escavacion lateral del cóndilo, y desde este sitio descende, irradiándose, para abrazar parte de la cara externa del sesamoídeo y de la extremidad superior del hueso del primer falange, confundiendo con las fibras del ligamento sesamoídeo externo y con el ligamento capsular.

El *ligamento lateral interno* en nada difiere del que acabamos de describir, y, por consiguiente, omitimos su exposicion.

El *ligamento superior ó suspensor del menudillo* es el más importante de todos los de la articulacion metacarpo-falangiana, no sólo por sus grandes dimensiones, sino tambien por el oficio que desempeña. Tiene la forma de un tendon aplanado, y está compuesto de manojos entrecruzados de tejido conjuntivo condensado blanco, conteniendo frecuentemente fibras muscu-

* a. Ligamento lateral interno de la articulacion metacarpo-falangiana.—b. Ligamento sesamoídeo lateral interno.—c. Ligamento lateral interno comun anterior de los falanges.—d. Prolongacion del ligamento precedente.—e. Ligamento lateral interno comun posterior de los falanges.

lares estriadas. Le vemos partir del borde inferior del ligamento posterior comun del carpo, descender verticalmente á lo largo de la cara posterior de la caña, ocupando el espacio que dejan los peronés, y cuando llega cerca de la extremidad inferior de aquel hueso, se divide en *dos colas* que, despues de fijarse en la cara superior de los sesamoídeos, se dirigen adelante y abajo, hasta que encuentran el tendon comun al extensor anterior y al lateral de los falanges, con el cual se identifican. El ligamento que nos ocupa se halla protegido por los tendones de los músculos flexores de los falanges, y especialmente por la cara anterior del profundo ó perforante.

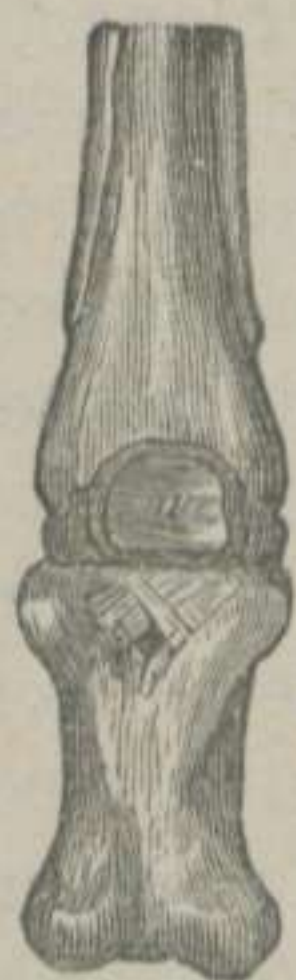

FIGURA 57.-Ligamentos sesamoídeos del Caballo, vistos por detrás.—(LEYH) *

El *ligamento sesamoídeo externo* es una laminita fibrosa blanca, situada debajo de la cola del suspensor del menudillo y del manojito superficial del ligamento lateral. Parte de la cara externa del sesamoídeo, y termina en el tubérculo superior de la cuartilla.

El *ligamento sesamoídeo interno* ofrece la misma disposicion que el externo.

El *ligamento inter-sesamoídeo*, llamado tambien *ligamento transversal*, está situado transversalmente en la arcada sesamoídea, por donde se deslizan los dos tendones flexores falangianos. Consiste en una capa de sustancia fibro-cartilaginosa, que no sólo se extiende desde el uno al otro hueso, sino que se prolonga, formando una especie de atmósfera, al rededor de los dos huesos complementarios del primer falange.

El *ligamento sesamoídeo inferior superficial* se encuentra alojado en el centro de la cara posterior de la cuartilla y cubierto por los tendones flexores. Es el mayor de los tres inferiores, y representa una banda de tejido conjuntivo condensado blanco, ancha por arriba y terminada en punta por abajo, la cual arranca de la sustancia del ligamento inter-sesamoídeo, y va á confundirse en la masa fibro-cartilaginosa del ribete glenoídeo, que completa la superficie articular superior de la corona.

El *ligamento sesamoídeo inferior medio* se halla colocado de-

* a. Ligamento inter-sesamoídeo.—b. Ligamento sesamoídeo inferior profundo.

bajo del anterior, y está formado de *tres manojos* de tejido fibroso blanco, que toman origen en la base de los sesamoideos, descienden convergiendo, y se adhieren á la superficie áspera y triangular de la cara posterior del primer falange.

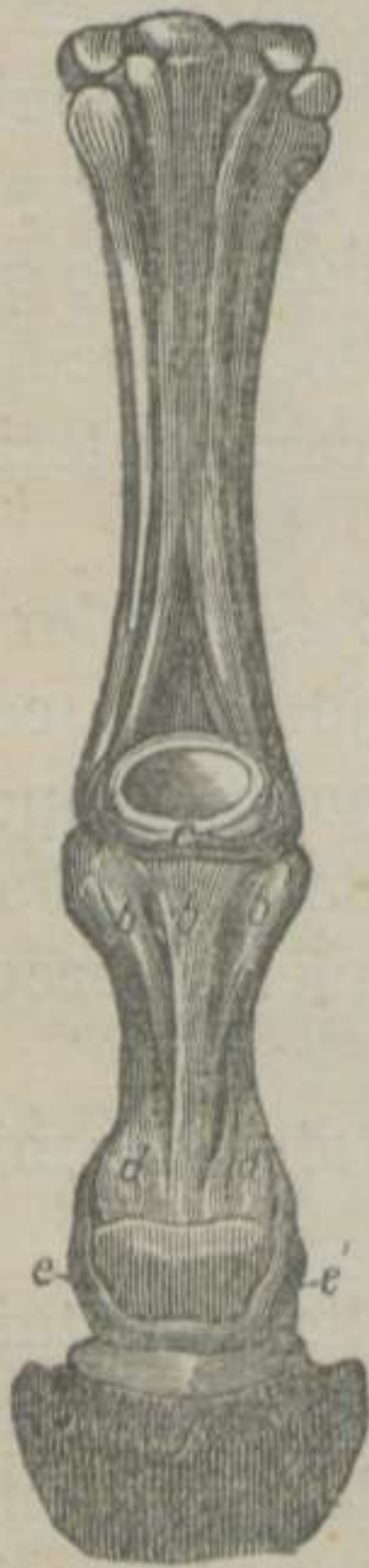

FIGURA 58.—*Ligamentos del menudillo y de los falanges del Caballo, vistos por detrás.*—(LEYH) *

El *ligamento sesamoideo inferior profundo* se encuentra debajo del ligamento medio, y está compuesto de *dos pequeñas bandas* cruzadas en X, cuyos extremos superiores parten de la base de los sesamoideos y terminan detrás de la extremidad superior de la cuartilla.

El *ligamento anular, en arco ó en arcada*, es una banda de tejido conectivo blanco, situada detrás del menudillo, en direccion transversal, cuyos extremos se fijan en el borde que circunscribe la cara interna y la posterior de los sesamoideos, formando parte de la arcada del nombre de estos huesos.

CLASIFICACION Y MOVIMIENTOS.—Esta articulacion corresponde al grupo de las *contiguas*, á la clase de las *móviles*, al género de las *trocleanas* ó *goznes perfectos*, y describe los movimientos de *flexion*, de *extension* y un ligero movimiento de *inclinacion lateral*, en los casos de flexiones forzadas y violentas.

DIFERENCIAS.—En los animales *didáctilos* encontramos dos articulaciones metacarpo-falangianas, constituidas, con ligeras modificaciones, bajo la misma forma que las de los solípedos.—En los *tetradáctilos* existen cuatro ó cinco articulaciones que difieren poco de las de los precedentes, y los ligamentos suspensores de los menudillos están reemplazados por otros tantos músculos.

* a. Ligamento suspensor del menudillo.—b, b, b. Ligamentos sesamoideos inferiores superficial y medio.—c. Ligamento inter-sesamoideo.—d, d. Extremidad superior de los ligamentos laterales comunes posteriores de los falanges.

7.º **Articulaciones inter-falangianas.** (Figs. 56, 58, 59, 60, 61 y 62)

Las articulaciones falangianas ofrecen la *articulación del primer falange con el segundo* y la *del segundo con los huesos del tercero*.

A. *Articulación del primer falange con el segundo.*

SUPERFICIES ARTICULARES.—La extremidad inferior de la cuartilla posee dos cóndilos laterales, separados por una garganta.—La cara superior de la corona tiene dos cavidades glenoideas laterales, aisladas por un relieve central y cóncavo, en sentido ántero-posterior. La superficie articular de este último hueso es menor que la de la cuartilla, y se encuentra completada por un fibro-cartílago que ha recibido el nombre de *ribete glenoideo*. Este órgano está colocado transversalmente detrás de la corona, tiene bastante espesor, y es de figura elipsóide. Para su descripción admitimos que consta de *dos caras, dos bordes y dos extremidades*.—La *cara anterior* es lisa, y cóncava, completa la superficie articular de la corona, y está bañada por la sinovia.—La *cara posterior* es lisa, y permite el desliz del tendón perforante.—El *borde superior*, que es un poco convexo, recibe en su sustancia al ligamento sesamoideo inferior superficial, envía dos bridas que abrazan la extremidad inferior de este último ligamento, y terminan en los manojos laterales del ligamento sesamoideo inferior medio.—El *borde inferior* se adhiere al contorno posterior de la superficie articular de la corona.—Las *extremidades*, además de fijarse en la misma corona y de confundirse con las dos ramas del tendón perforado, se desprenden de dos manojos que van á buscar los lados de la extremidad inferior de la cuartilla.

SÓLIDOS INTER-ARTICULARES Y MEDIOS DE DESLIZ.—Las superficies articulares de los huesos que componen la articulación que estamos describiendo, se hallan revestidas de cartílagos diartrodiales, cuyas superficies libres están suavizadas por la sinovia de *una cápsula* que, después de revestir la cara posterior del tendón de los extensores de los falanges y de los ligamentos laterales, forma *un saco ascendente* que, deslizándose por el borde

superior del ribete glenoideo, alcanza la cara posterior del primer falange.

MEDIOS DE UNION.—Rigurosamente hablando, en esta articulacion no encontramos mas que *dos ligamentos laterales*, que procuraremos describir con toda la claridad posible. Principiamos por sentar, que son dos fajas de tejido conjuntivo condensado blanco, de bastante amplitud, situadas á los lados del primero y del segundo falanges, en direccion oblicua de arriba abajo y de delante atrás.—La *extremidad superior* se fija en los tubérculos laterales é inferiores de la cuartilla.—La *extremidad inferior* no sólo se inserta á los lados de la corona, sino que, dirigiéndose atrás y abajo, forman los *ligamentos laterales posteriores* de la articulacion del segundo falange con los huesos del tercero.

El tendon de los extensores de los falanges desempeña el papel de ligamento capsular anterior, y el ribete glenoideo hace el oficio de capsular posterior.

CLASIFICACION Y MOVIMIENTOS.—Esta articulacion pertenece al grupo de las *contiguas*, á la clase de las *móviles* y al género de las *condiloideas*, y verifica los movimientos de *flexion*, de *extension* y de *inclinacion lateral*.

DIFERENCIAS.—Consideramos de muy poca importancia las diferencias que presentan los demás animales domésticos en cada uno de sus dedos, y, en su consecuencia, omitimos su exposicion.

B. Articulacion del segundo falange con los huesos del tercero.

SUPERFICIES ARTICULARES.—La cara inferior de la corona tiene dos cóndilos laterales y una garganta central.—La cara superior del tejuelo posee dos cavidades glenoideas laterales y un relieve medio, cóncavo de delante atrás. Estas cavidades y este relieve son insuficientes para ajustarse á los cóndilos y á la garganta del segundo falange.—La cara anterior del navicular se encarga de suplir la falta que encontramos en la superficie articular del hueso del casco, presentando al efecto dos pequeñas cavidades separadas por un relieve central. Además, el navicular se articula con el tejuelo por caritas planas, situadas en el borde inferior del primero y en el posterior del segundo.

SÓLIDOS INTER-ARTICULARES Y MEDIOS DE DESLIZ.—Las caras de los huesos que componen esta juntura están cubiertas de un cartílago diartrodial y bañadas por la sinovia de *una cápsula*, que posee *tres prolongaciones ó sacos: uno posterior*, que asciende por detrás de la corona hasta que alcanza las dos vainas sesamoideas, y *dos laterales*, más pequeños, que se deslizan por en-

tre los dos ligamentos de cada lado. Estos sacos sinoviales pueden destruirse fácilmente durante la práctica de la operación del gabarro cartilaginoso, cuando se opera sin los conocimientos necesarios de la anatomía descriptiva y de la anatomía topográfica.

MEDIOS DE UNION.—*Cinco ligamentos* son los que mantienen unidos los tres huesos que componen la articulación que nos ocupa. 1.º *Inter-óseo*. 2.º *Lateral anterior externo*. 3.º *Lateral posterior externo*. 4.º *Lateral anterior interno*. 5.º *Lateral posterior interno*.

El *ligamento inter-óseo* está situado entre el navicular y el tejuelo, el cual se encuentra formado de manojos fibrosos blancos muy cortos, que se fijan en toda la ranura del borde inferior del navicular y en las asperezas del borde posterior y de la cara inferior del hueso del casco.

El *ligamento lateral anterior externo* es un manojito blanco, ancho y corto, situado á los lados del segundo y tercer falanges, en dirección oblicua de arriba abajo y de delante atrás.—Su *extremidad superior* se inserta en las rugosidades laterales de la corona y en el tendón de los extensores falangianos.—Su *extremidad inferior* se fija en las escavaciones de la apófisis piramidal del hueso del casco y á una pequeña parte del fibro-cartílago lateral del pié.

El *ligamento lateral anterior interno* es un manojito blanco, ancho y corto, situado á los lados del segundo y tercer falanges, en dirección oblicua de arriba abajo y de delante atrás.—Su *extremidad superior* se inserta en las rugosidades laterales de la corona y en el tendón de los extensores falangianos.—Su *extremidad inferior* se fija en las escavaciones de la apófisis piramidal del hueso del casco y á una pequeña parte del fibro-cartílago lateral del pié.

* a, a. Prolongación posterior del ligamento lateral común anterior.—b, Prolongación inferior del ligamento inter-óseo.—c. Ligamento inter-óseo.

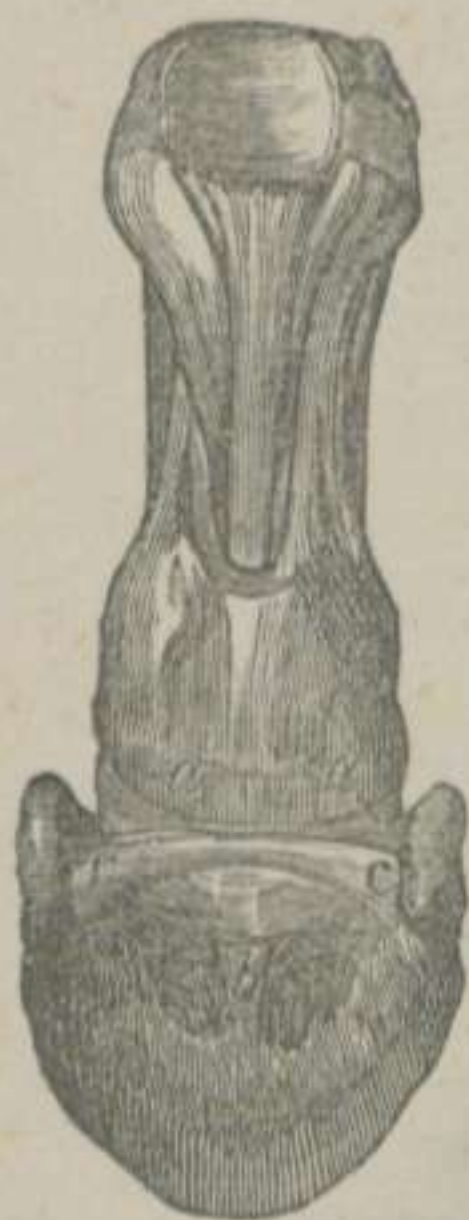

FIGURA 59.—Articulaciones falangianas del Caballo vistas por detrás.—(LEYH) *

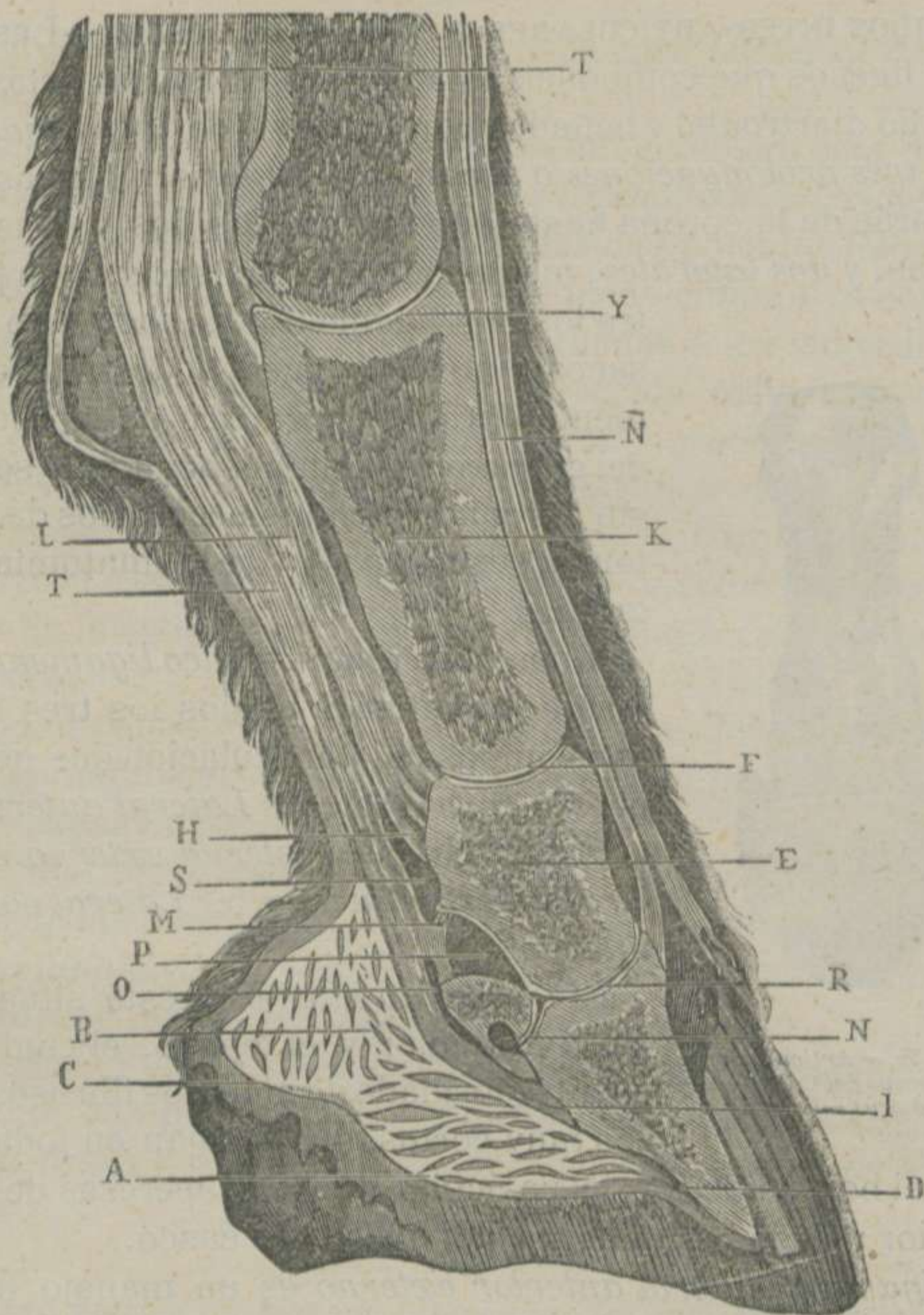


FIGURA 60.—Corte vertical ántero-posterior y medio de todas las articulaciones del dedo del Caballo.—(BOULEY)

• A. Parte inferior de la almohadilla plantar.—B. Fibras de la misma.—C. Membrana fibrosa blanca que la rodea.—D. Su punto de insercion en la cara inferior del hueso del casco.—E. Sustancia esponjosa del segundo falange.—F. Superficies articulares del primero y segundo falanges.—H. Insercion de la rama correspondiente del perforado en las partes laterales de la corona.—I. Insercion de la aponeurosis plantar en la cresta semi-lunar.—K. Interior del primer falange.—L. Corte del tendon perforado.—M. Ligamento transverso amarillo que une la cara anterior del perforante á la cara posterior de la corona y separa la gran vaina sesamoidea de la de la última articulacion falangiana.—N. Prolongacion de la sinovial de la última juntura falangiana entre el navicular y el tejuelo.—Ñ. Tendon extensor anterior de los falanges.—O. Vaina sinovial para el desliz de la aponeurosis plantar sobre la cara posterior del navicular.—P. Saco superior de la sinovial de la última articulacion.—R. Articulacion de la corona con el tejuelo.—S. Fondo del saco sinovial de la gran vaina sesamoidea.—T, Tendon perforante.—Y. Superficies articulares metacarpo-falangianas,

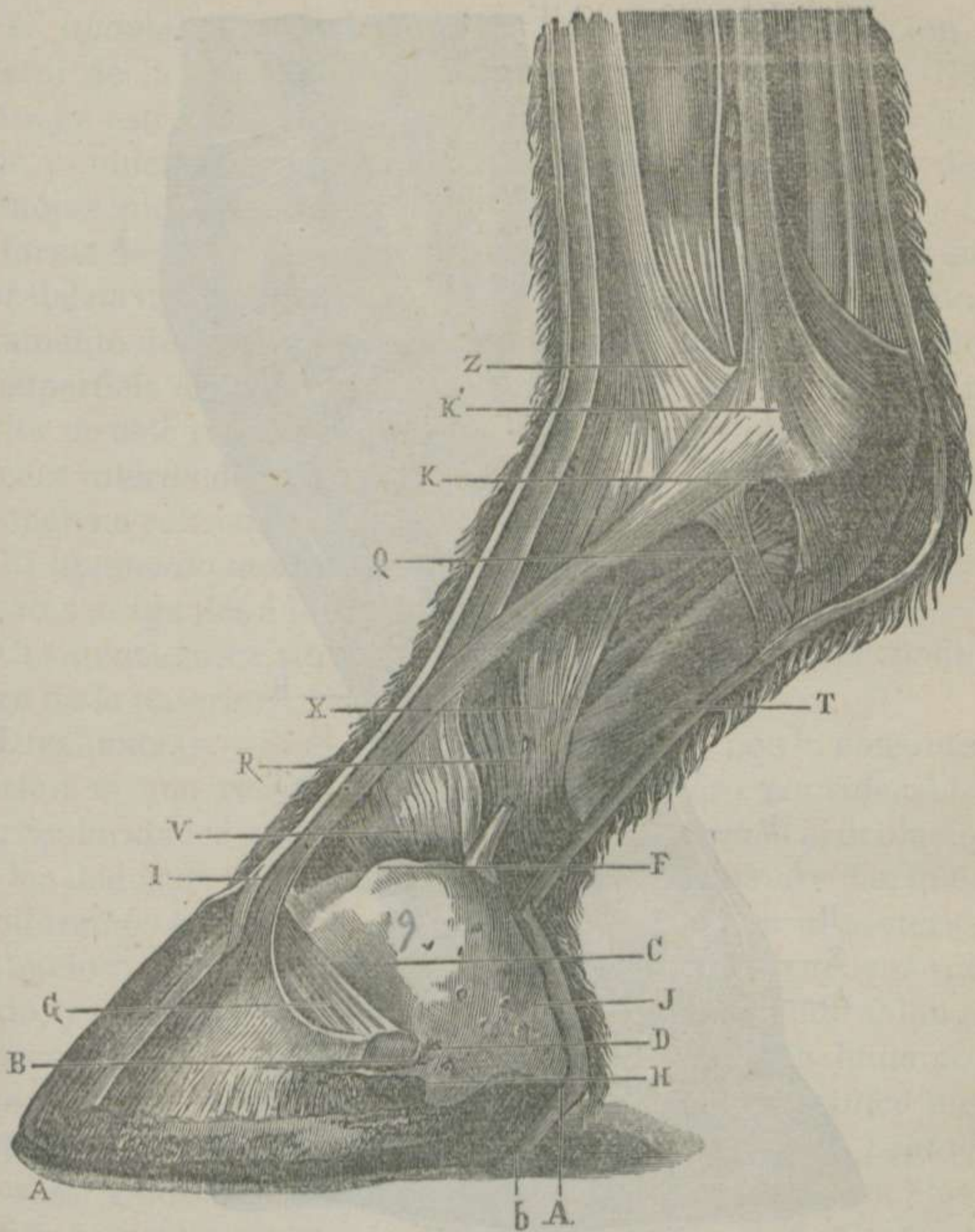


FIGURA 61.—Aparato cartilaginoso, tendinoso y ligamentoso del dedo de los miembros anteriores del Caballo y visto de lado.—(BOULEY) *

* A, A. Corte lateral y vertical del casco.—B. Apófisis basilar.—b. Extremidad posterior del fibro-cartilago lateral en el interior del ángulo de inflexion.—C. Cara externa del fibro-cartilago.—D. Orificios vasculares de la cara externa del mismo.—F. Borde superior del mismo.—G. Ligamento lateral anterior.—H. Apófisis retro-sal.—I. Tendon del extensor de los falanges inserto en la apófisis piramidal.—J. Borde posterior del fibro-cartilago.—K. Colas oblicuas del ligamento suspensor del menudillo, que van á confundirse con el tendon del extensor de los falanges.—Q. Porcion de la vaina fibrosa de envoltura del tendon del extensor de los falanges.—R. Bridas laterales de la vaina de refuerzo del tendon perforante.—T. Tendon perforante.—V. Vaina de refuerzo del tendon perforante, vista encima del borde superior del fibro-cartilago.—X. Insercion de las bridas laterales de la vaina de refuerzo en el primer falange.—Z. Insercion del extensor lateral en el primer falange.

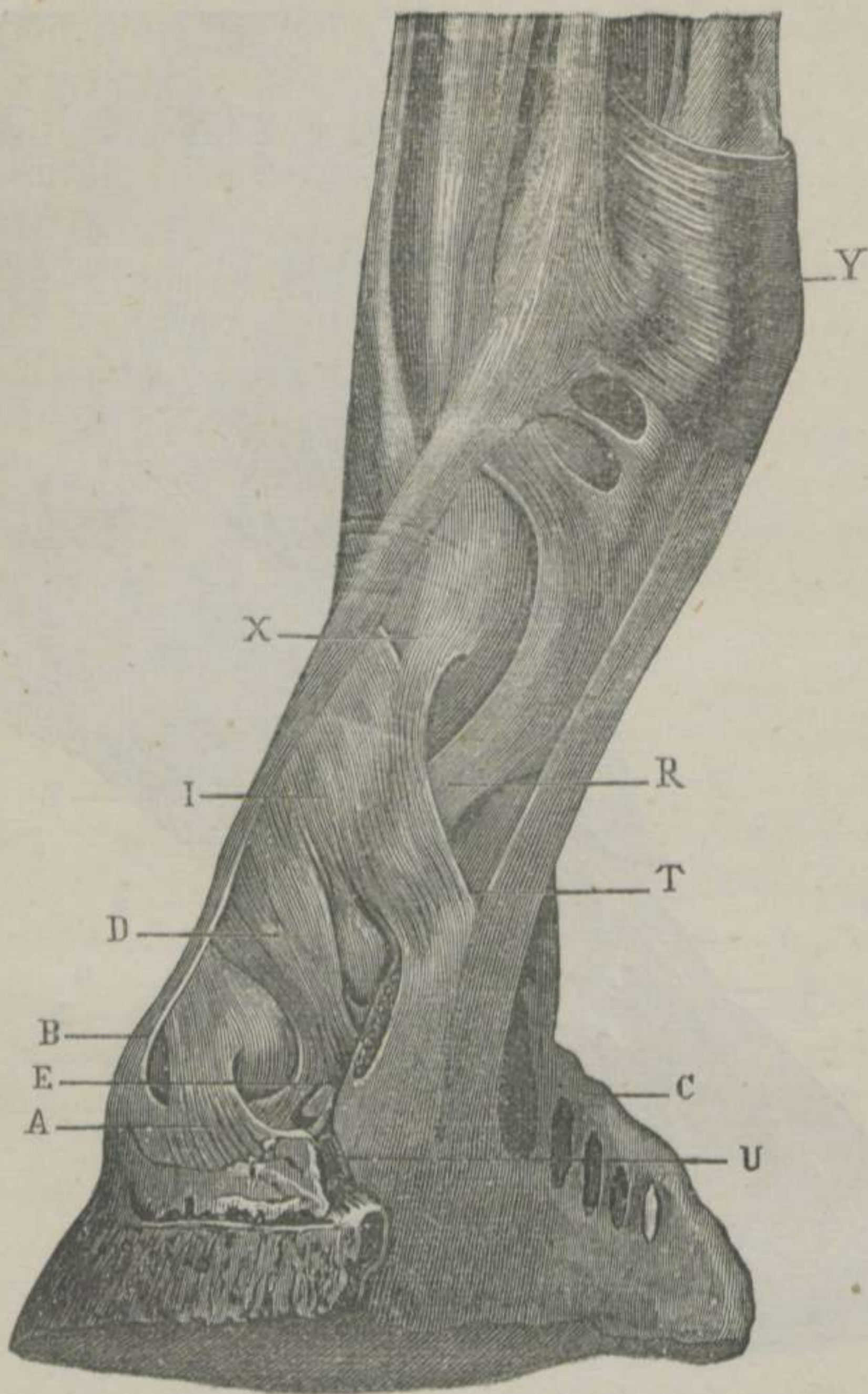


FIGURA 62.—Aparato tendinoso y ligamentoso del dedo del Caballo, sin piel y sin casco.—(BOULEY)

• A. Ligamento lateral anterior.—B. Terminacion del tendon comun al extensor anterior de los falanges, y á las colas oblicuas del ligamento suspensor del menudillo.—C. Cara interna del fibro-cartilago lateral.—D. Ligamento lateral posterior.—E. Rama divergente del mismo ligamento, que se fija en la parte interna de la apófisis basilar y se confunde con el ligamento lateral anterior.—I. Bidas laterales de la vaina de refuerzo del perforante, que van á fijarse en las partes laterales de la cuartilla y siguiendo una direccion paralela á los dos ligamentos comunes del dedo.—R. Ramas del perforado.—U. Insercion de la aponeurosis del perforante, engrosada por su vaina de refuerzo, en la parte interna de la apófisis retrosal.—X. Insercion superior de las bidas laterales de la vaina de refuerzo.—Y. Ligamento anular del menudillo.

El *ligamento lateral posterior externo* es continuacion del lateral de la articulacion de la cuartilla con la corona. Es un manojito estrecho, situado oblicuamente detrás de la articulacion y cubierto por la almohadilla plantar. Toma origen de los manojos inferiores del expresado ligamento y se dirige atrás bajo la forma de una cinta, que se adhiere al extremo y borde superior del navicular, en cuyo punto se identifica con la cinta del ligamento del lado opuesto, constituyendo un ribete que aumenta la superficie articular del pequeño sesamoideo. De la cara posterior de este ribete se desprenden dos bridas, que van á buscar la cara interna del fibro-cartilago aliforme y las escavaciones de la apófisis retrosal.

El *ligamento lateral anterior interno* y el *lateral posterior interno* son iguales á los que acabamos de describir.

CLASIFICACION Y MOVIMIENTOS.—Esta articulacion en nada difiere de la anterior.

DIFERENCIAS.—Si el carácter de este libro nos lo consintiera, haríamos una reseña minuciosa del número considerable de particularidades que se encuentran en las últimas articulaciones de los dedos de los demás animales domésticos. Así es, que nos limitaremos á consignar: 1.º Que el ligamento lateral posterior es de tejido amarillo elástico en los animales que tienen más de un dedo, y que no se extiende mas que desde el segundo falange al extremo del navicular. 2.º Que en estos animales hallamos el *ligamento inter-digital*. 3.º Que este ligamento es *único* en los *didáctilos* y *triple* ó *cuádruple* en los *tetradáctilos* ó *pentadáctilos*. 4.º Que este ligamento ofrece caracteres muy variables, se extiende transversalmente del navicular de un dedo al navicular del inmediato, y tiene el oficio de no permitir la separacion de los dedos más allá de los límites necesarios.

Los *carniceros* están provistos, en cada uno de sus dedos, de un *ligamento especial* amarillo elástico, situado delante de la articulacion y dividido en dos mitades laterales, el cual obra á manera de un resorte que retrae la uña cuando se relajan los músculos flexores.

Otra disposicion encontramos en los *carniceros*. La existencia de un fibro-cartilago, análogo al de la juntura del primer falange con el segundo, que reemplaza al navicular de los otros animales y sirve de polea de desliz al tendon del músculo perforante.

RESÚMEN DE LAS ARTICULACIONES DE LOS REMOS TORÁCICOS.

LAS ARTICULACIONES DE LOS REMOS TORÁCICOS SON LAS SIGUIENTES:

La escápulo-humeral, que es una enartrosis con un ligamento capsular completo.		
La húmero-ráudio-cubital, que es trocleana, provista de tres ligamentos.		1.º Lateral externo. 2.º Lateral interno. 3.º Anterior ó capsular.
La ráudio cubital, que es artrodia, unida por tres ligamentos.		1.º Inter-articular. 2.º Transversal externo. 3.º Transversal interno.
Las carpianas, que comprenden la.	Ráudio-carpiana, que es condiloídea y cuyos ligamentos se dividen en. De los huesos de la primera fila, que son artrodias sujetas por seis ligamentos. De los huesos de la segunda fila, que son artrodias dotadas de cuatro ligamentos. De los huesos de la primera fila con los de la segunda, que es condiloídea con tres ligamentos inter-articulares. Carpo-metacarpiana, que es artrodia que posee seis ligamentos	Comunes, que se llaman. Propios, que se denominan Tres anteriores. Tres posteriores. Dos anteriores. Dos inter-óseos. Dos anteriores. Dos posteriores. Dos inter-óseos.
Las inter-metacarpianas, que son artrodias con un ligamento inter-óseo.		1.º Anterior. 2.º Lateral externo. 3.º Lateral interno. 4.º Superior ó suspensor. 5.º Sesamoídeo externo. 6.º Sesamoídeo interno. 7.º Inter-sesamoídeo ó transversal. 8.º Sesamoídeo inferior superficial. 9.º Sesamoídeo inferior medio. 10.º Sesamoídeo inferior profundo. 11.º Anular ó arqueado.
La metacarpo-falangiana, que es una trocleana sujeta por once ligamentos.	Del primer falange con el segundo, que es condiloídea sujeta por los medios siguientes. Del segundo falange con el tercero, que es una condiloídea unida por cinco ligamentos.	Dos ligamentos laterales. El tendón del extensor de los falanges. El ribete glenoídeo. 1.º Inter-óseo. 2.º Lateral anterior externo. 3.º Lateral posterior externo. 4.º Lateral anterior interno. 5.º Lateral posterior interno.

ARTÍCULO XIII.

De las articulaciones de los miembros posteriores.

DIVISION.—Las junturas huesosas de los remos pelvianos pueden tambien dividirse en *intrínsecas* y en *extrínsecas*.

Nos ocuparemos exclusivamente de las primeras, puesto que las segundas quedan descritas como extrínsecas de la extremidad posterior del tronco.

§ I. ARTICULACIONES INTRÍNSECAS DE LOS MIEMBROS POSTERIORES.

En los remos pelvianos encontramos un número casi igual de articulaciones que en los miembros torácicos, las cuales, contando de arriba abajo, abrazan los ocho órdenes siguientes: 1.º Las *inter-coxales*. 2.º La *coxo-femoral*. 3.º La *fémoro-tibio-rotular*. 4.º La *peroneo-tibial*. 5.º Las *tarsianas*. 6.º Las *inter-metatarsianas*. 7.º La *metatarso-falangiana*. 8.º Las *inter-falangianas*.

1.º Articulaciones inter-coxales. (Fig.^a 43)

En el estudio de estas junturas debemos comprender: 1.º La *union de las tres porciones de cada coxal*. 2.º La *union del coxal derecho con el izquierdo*. 3.º Las *articulaciones de la pélvis en general, consideradas bajo el punto de vista de sus movimientos*.

A. Union de las tres porciones de cada coxal.

El ángulo cotiloídeo del ílion, el del ísquion y el del púbis se hallan sujetos, durante la primera edad, por un cartílago de invasion que se osifica con mucha rapidez, formando verdaderas sinartrosis armónicas, las cuales apenas dejan vestigios de los puntos de sus soldaduras.

Además, los coxales conservan *un ligamento laminar*, que ha recibido el nombre de *obturador*, el cual se fija por toda su circunferencia en los bordes del ísquion y del púbis que componen el agujero oval, y deja pequeñas aberturas por donde pasan vasos y nervios.

B. *Union del coxal derecho con el coxal izquierdo ó sínfisis ísquio-pubiana.*

Los bordes internos de los púbis y de los ísquios ofrecen superficies ligeramente rugosas, las cuales dan insercion á un cartílago inter-óseo, que en los solípedos se osifica como todas las ternillas suturales, constituyendo otra sinartrosis armónica.

Además de esta ternilla inter-ósea, que por sí sola sería suficiente para mantener adheridos á los coxales, la naturaleza ha provisto á esta sínfisis de dos ligamentos llamados *transverso-coxal superior* el uno, y *transverso-coxal inferior* el otro, los cuales están compuestos de manojos de tejido conjuntivo condensado blanco, que se extienden transversalmente desde las caras del coxal derecho hasta las caras del coxal izquierdo.

El cartílago inter-óseo de la sínfisis ísquio-pubiana tarda más tiempo á osificarse en la yegua y mucho más en la gata, perra, cerda, vaca, oveja y cabra.

C. *Articulaciones de la pélvis en general, consideradas bajo el punto de vista de sus movimientos.*

Los movimientos que puede ejecutar la pélvis son de *tres especies*: los unos le son *propios*; los otros le son *trasmitidos por los miembros posteriores*, y los últimos *resultan de la accion recíproca de las piezas que la componen*.

MOVIMIENTOS PROPIOS DE LA PÉLVIS.—Los huesos que componen esta parte del cuerpo del animal pueden ejecutar *movimientos de flexion, de extension, de inclinacion lateral, de circunducion y de rotacion*.

El *movimiento de flexion* lo verifica la pélvis siempre que los animales bajan el tronco, doblando los remos anteriores, bien para buscar los alimentos, bien para echarse ó para otro objeto. En este caso, el ángulo coxo-femoral disminuye; la cavidad cotiloídea se desliza hácia delante y abajo; la parte poste-

rior del ligamento capsular de la articulacion de las caderas se pone tirante, y la anterior se replega sobre sí misma por la contraccion del músculo delgado anterior del muslo.

El *movimiento de extension* se ejecuta cuando el tronco se eleva en los diferentes tiempos de las marchas, y especialmente en el acto del encabritamiento, experimentándose en las superficies articulares y en el ligamento capsular un número de fenómenos completamente contrarios á los que hemos manifestado en el movimiento de flexion.

El *movimiento de inclinacion lateral* es fácil de notar cuando el animal obliga á uno de sus remos posteriores á sostener el peso del tronco. En este momento se observa que las ancas y caderas se elevan en el lado en que el remo apoya activamente sobre el terreno, al paso que las del lado opuesto permanecen caidas, y lo restante del remo descansa ó se conserva en un estado de semi-flexion. El desliz de las superficies articulares se hace de dentro afuera y de fuera adentro, segun sea el lado que se eleve ó que se deprima.

Los *movimientos de circunduccion y de rotacion* son muy oscuros, y sólo deben admitirse en los individuos que, como el hombre, pueden sostenerse plantados ó con el tronco en direccion vertical.

MOVIMIENTOS COMUNICADOS Á LA PÉLVIS DURANTE LA PROGRESION.—Siendo los remos posteriores verdaderas columnas de sostén y los agentes impulsores del tronco durante la progresion, es fácil comprender que la pélvis obra pasivamente y como una simple carga en los diversos tiempos de las marchas. Cuando el animal inicia la impulsion del tronco, aumentan notablemente las aberturas de los ángulos que forman los radios huesosos de las regiones inferiores, resultando de esto una longitud mayor en la columna de sostén, que comunica á la pélvis un movimiento de elevacion y de avance. Pero puede acontecer que sea un miembro solo el que se ponga en accion, en cuyo caso no solamente se eleva y avanza la pélvis, sino que se inclina del lado opuesto al de la impulsion. De suerte, que podemos afirmar que los miembros posteriores pueden comunicar á la pélvis los movimientos *de elevacion, de avance y de inclinacion lateral*.

MOVIMIENTOS PARCIALES DE LA PÉLVIS.—En su respectivo lugar hemos manifestado los oscuros movimientos que verifican

los huesos que concurren á la formacion de la cavidad pelviana; pero estas articulaciones, tan apretadas en el estado ordinario de la vida de los animales, se modifican en las hembras bajo la influencia de la preñez. Sus medios de union, participando en esta época de una vida más activa, aumentan en todas

dimensiones, son empapados de mayor cantidad de líquidos, y, por consiguiente, disfrutan de mayor flexibilidad. De las modificaciones que experimentan los medios de union de las articulaciones sacro-iliaca, sacro-coccígea é inter-coxales, se desprende: que las superficies articulares, casi inmóviles hasta la referida época, pueden ejecutar movimientos más extensos, que dan por resultado un aumento notable en las dimensiones de los diámetros pelvianos.

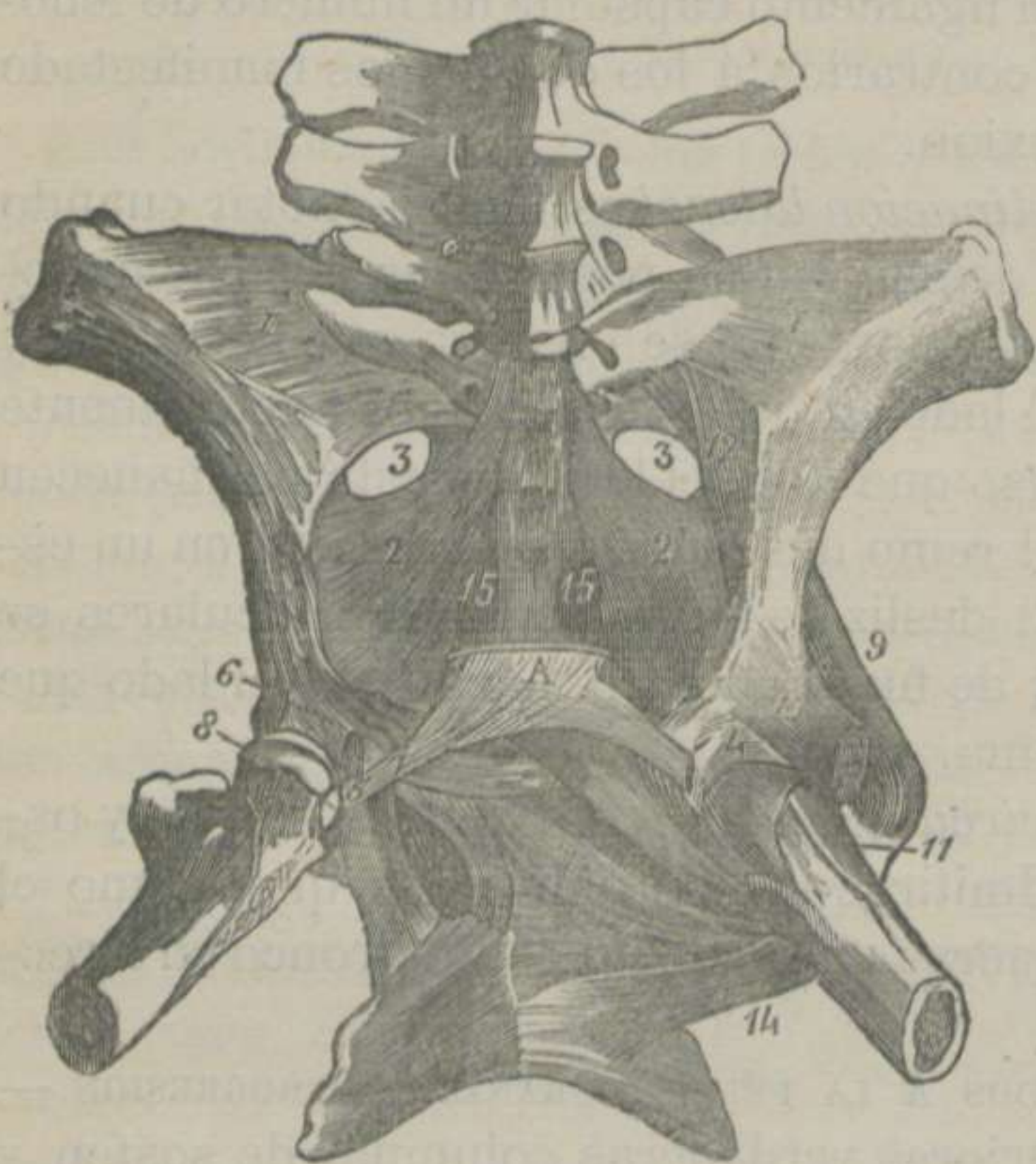


FIGURA 63.—Articulaciones sacro-iliaca y coxo-femoral del Caballo, con los músculos que rodean á esta última.—(CHAUVEAU) *

2.º Articulacion coxo-femoral ó de la cadera. (Fig.º 63)

Esta articulacion se halla formada por la cavidad cotiloídea de los huesos coxales y la cabeza del fémur, siendo, sin ningun género de duda, la enartrosis más importante de la máquina vi-

* 1. Ligamento sacro-iliaco.—2. Cara interna del ligamento sacro-sciático.—3. Grande escotadura sciática.—4. Parte anterior del ligamento capsular de la articulacion coxo-femoral.—5. Brida inferior del rodete cotiloídeo.—6. Ligamento inter-articular ó coxo-femoral.—7. Ligamento púbio-femoral.—8. Su insercion en la cabeza del fémur.—9. Porcion del músculo glúteo pequeño ó profundo.—10. Extremidad é insercion superiores del músculo recto anterior del muslo.—11. Músculo delgado anterior.—12. Músculo piramidal de la pélvis.—13. Músculo obturador externo.—14. Músculo cuadrado crural.—15. Músculo sacro-coccígeo inferior.

viente, no sólo porque determina los movimientos del muslo, sino tambien los de todo el remo pelviano.

SUPERFICIES ARTICULARES.—La cavidad cotiloídea, situada en el punto de convergencia de las tres piezas que componen á cada uno de los coxales y en la parte más gruesa y resistente de estos huesos, se encuentra dirigida adelante y afuera, y está terminada por un borde cortante y rugoso, que ha recibido el nombre de *ceja cotiloídea*, escotada profundamente hácia su parte interna. En el fondo de la cavidad se distingue una escavacion rugosa, continúa con la escotadura expresada y con la cisura de la cara inferior del púbis. La superficie articular de los coxales, aunque conformada para recibir la cabeza femoral, no presenta, sin embargo, la profundidad necesaria para este fin. La naturaleza, que nada deja incompleto, ha aumentado la superficie articular de dicha cavidad por medio de un ribete fibro-cartilaginoso, conocido con el nombre de *rodete cotiloídeo*. Este órgano es un anillo prismático, que se fija en toda la ceja cotiloídea, nivelando sus irregularidades, y, cuando llega al contorno interno, forma un arco, por donde pasa el ligamento púbio-femoral.—La extremidad superior del fémur está provista de una eminencia esferoidal llamada cabeza, escavada en su lado interno y limitada por una orla rugosa.

SÓLIDOS INTER-ARTICULARES Y MEDIOS DE DESLIZ.—Un cartílago diartrodial cubre á cada una de las superficies articulares, quedando desprovistas de él la escavacion de la cavidad cotiloídea y la de la cabeza del fémur. En el fondo de esta cavidad se encuentra además *una almohadilla adiposa*.—Las superficies de dichas ternillas están barnizadas constantemente por el líquido de *una membrana sinovial*, que no sólo se adhiere á la cara interna del ligamento capsular, sino que se refleja hácia dentro, para formar *una vaina* al ligamento inter-articular. Nosotros creemos que esta vaina es independiente de la membrana sinovial, puesto que, despues de destruir el ligamento capsular y dar salida á la sinovia, se hace preciso un segundo desbridamiento de la vaina ligamentosa, para evacuar por completo de aquel líquido la cavidad articular.

MEDIOS DE UNION.—*Tres ligamentos* son los que mantienen unidos el coxal al hueso del muslo: 1.º *Capsular*. 2.º *Inter-articular*. 3.º *Púbio-femoral*.

El *ligamento capsular*, ó tiene la forma de un cono muy truncado por su vértice, ó, como dice Chauveau, afecta la figura de un manguito.—El *borde superior* se fija en el contorno de la ceja cotiloídea, y al nivel de la escotadura se adhiere al borde libre del rodete, con el cual se confunde.—El *borde inferior* se inserta en toda la orla rugosa de la cabeza del fémur.—La *cara externa* está en contacto con varios músculos, que mencionaremos más adelante.—La *cara interna* se encuentra unida á la externa de la cápsula sinovial.—Este ligamento es de tejido conectivo condensado blanco, cuyos manojos ofrecen tres direcciones distintas: unos son longitudinales; otros circulares, y algunos presentan cierta oblicuidad, cruzándose con los anteriores.—El espesor no es igual en toda su extension, y hácia delante está reforzado por *un manajo blanco*, que se prolonga hasta el cuerpo del fémur.—Además de este refuerzo propio, el ligamento capsular se halla protegido por los músculos delgado anterior del muslo, recto anterior, gemelos de la pélvis, obturadores, piramidal y glúteo profundo.

El *ligamento inter-articular ó coxo-femoral*, llamado impropiamente *inter-óseo*, *triangular* y *redondo*, es un cordón fibroso blanco, situado en el interior de la articulacion, aplanado por arriba y cilindróide por abajo, el cual mantiene alojada la cabeza del fémur en la cavidad cotiloídea.—Su *extremo superior* ó interno se irradia y divide en *tres manojos* secundarios, que se insertan: *uno* en la porcion del rodete cotiloídeo, que trasforma en agujero la escotadura de la cavidad; *otro* en los dos bordes de dicha escotadura, y el *tercero* en todo el contorno de la escavacion cotiloídea.—Su *extremo inferior*, cilindróide y como retorcido, se fija en la escavacion de la cabeza del fémur, detrás del ligamento siguiente.

El *ligamento púbio-femoral* es una cola tendinosa cilindróide, propia de los solípedos, la cual arranca de los lados del tendón pre-pubiano; se dirige oblicuamente de delante atrás y de dentro afuera; se aloja en la cisura pubiana; alcanza el lado interno de la articulacion; atraviesa el orificio formado por la escotadura de la ceja cotiloídea y el rodete del mismo nombre, y termina en la cabeza del fémur, confundiéndose con el ligamento inter-articular.

CLASIFICACION Y MOVIMIENTOS.—La juntura de la cadera cor-

responde al grupo de las *contiguas*, á la clase de las *móviles*, al género de las *enartrosis*, del cual se considera como tipo, y verifica los movimientos *de flexion, de extension, de abduccion, de adduccion, de circunduccion y de rotacion*.

En el *movimiento de flexion* la cabeza del fémur se desliza de delante atrás; tiende á salir de su cavidad de recepcion, y saldría, en efecto, si no fuese detenida en su curso por el ligamento capsular, que adquiere una tirantez extraordinaria, y si no obrase la presion atmosférica, cual hemos manifestado en la articulacion escápulo-humeral. Al propio tiempo, la extremidad inferior del fémur describe un arco de círculo de atrás adelante y de abajo arriba, y que llegaria á tocar las paredes abdominales, si no tuviese la proyeccion oblicua hácia fuera.

En el *movimiento de extension* acontecen un conjunto de fenómenos opuestos á los que acabamos de describir. Pero no debemos olvidar que la extension es mucho más limitada y ménos libre que la flexion. El manojito de refuerzo que posee el ligamento capsular en su parte anterior, la tirantez de los ligamentos funiculares y el tendon del músculo recto anterior, no consienten que la cabeza femoral vaya más allá de los límites que tiene señalados.

El *movimiento de abduccion* es casi nulo en el caballo y sus especies. La existencia del ligamento púbio-femoral, que mantiene aprisionada la cabeza del fémur hácia dentro, nos esplica la causa de la poca extension de este movimiento.

En el *movimiento de adduccion* la cabeza del fémur se desliza de dentro afuera, la extremidad inferior del mismo hueso tiende á encontrar el del lado opuesto, el ligamento capsular se pone tirante por su lado externo, y la poca elasticidad de los funiculares casi imposibilitan el cruzamiento de los dos muslos.

El *movimiento de circunduccion* representa todos los precedentes. El círculo que describe la extremidad inferior del fémur ó el extremo inferior del miembro pelviano es mucho menor que el que recorre el remo torácico. La cabeza femoral gira alternativamente alrededor de sus ejes ántero-posterior y transversal, aunque este último se encuentra reducido á sus más estrechos límites, por la enérgica traccion del ligamento púbio-femoral sobre la cabeza del hueso del muslo.

En el *movimiento de rotacion*, suponiendo que el fémur se en-

cuentre en semi-flexion, la mitad externa de la circunferencia de la cabeza de este rádio huesoso se trasporta de dentro afuera ó de fuera adentro. En estos casos todos los ligamentos experimentan cierta torsion, que acompaña al movimiento del hueso que la determina.

DIFERENCIAS. — Todos los demás animales domésticos carecen de ligamento púbio-femoral. De suerte, que los movimientos de abduccion, tan oscuros en los solípedos por la tension de este ligamento, son mucho más extensos, y pueden describir con gran libertad un arco de círculo hácia fuera, llamado por los franceses *coups de pied en vache*, sin duda por la facilidad con que despide la cox el ganado vacuno.

3.º Articulacion fémoro-tibio-rotular. (Figs. 64, 65 y 66)

Entre las diartrosis no hay una que ofrezca superficies tan extensas y una conformacion tan complicada como la que vamos á describir. Con el objeto, pues, de facilitar su estudio, la dividiremos en *fémoro-tibial* y en *fémoro-rotular*.

A. Articulacion fémoro-tibial.

SUPERFICIES ARTICULARES.—El fémur presenta dos eminencias esferoidales un poco prolongadas en sentido ántero-posterior, y que hemos conocido con el nombre de *cóndilos*. Estos se encuentran separados el uno del otro por una escotadura profunda y rugosa llamada *inter-condiloidea*.—La tibia ofrece las caras superiores de las tuberosidades laterales, que son ligeramente cóncavas, aisladas por la espina tibial y por varias escavaciones de insercion. La cara articular de la tuberosidad externa es mayor que la de la interna, porque permite el paso al tendon del músculo poplíteo.

SÓLIDOS INTER-ARTICULARES Y MEDIOS DE DESLIZ.—Además de los cartílagos diartrodiales que revisten las superficies de los cóndilos y las caras tibiales, encontramos en esta articulacion *dos discos fibro-cartilaginosos complementarios*, que aseguran la coaptacion de los cóndilos sobre las caras de las tuberosidades del hueso de la pierna. Estos fibro-cartílagos son dos órganos semi-lunares; pero el externo es más grueso y estrecho que el

interno. Presentan *dos caras, dos bordes y dos extremos*.—La *cara superior* forma una cavidad cotiloídea que recibe á los cóndilos.—La *cara inferior* es casi plana, y se desliza sobre las caras de las tuberosidades de la tibia.—El *borde externo* es grueso y convexo.—El *borde interno* es cóncavo, delgado y cortante, y abraza la base de la espina tibial.—El *extremo anterior* se implanta en la fosa practicada delante de la espina de la tibia.—El *extremo posterior* del disco externo se desprende de *dos manojos funiculares*, que se insertan: el *superior* en la fosa posterior de la escotadura inter-condiloídea, y el *inferior* en el contorno posterior de la cara articular de la tuberosidad externa del hueso principal de la pierna.—El *extremo posterior* del disco interno se fija en la fosa situada detrás de la espina tibial.

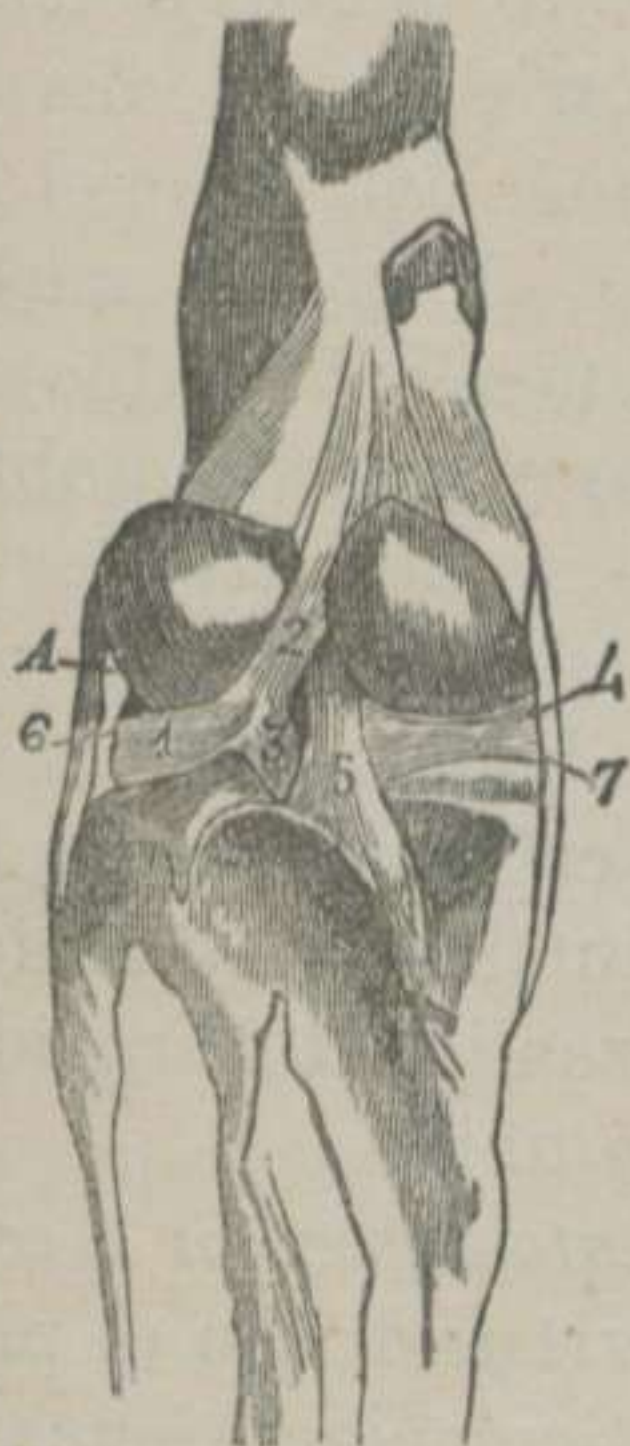


FIGURA 64. — *Articulacion fémoro tibial del Caballo con el ligamento capsular posterior destruido.*—(CHAUVEAU) *

El líquido de *dos cápsulas sinoviales* distintas facilitan el desliz de los cóndilos del fémur sobre los discos complementarios y el movimiento de estos sobre las caras tibiales. Estas dos cápsulas se unen delante y en frente de la escotadura inter-condiloídea, formando *una especie de mediastino*, en cuyo punto suelen establecer comunicacion con la sinovial de la juntura del fémur con la rótula. Desde este sitio hasta la cara interna del ligamento posterior se van separando, y dejan un espacio en donde están colocados la mayor parte de los ligamentos cruzados y algunos pelotones de materia adiposa. La sinovial externa, además de lubricar el tendon del poplíteo, produce *un saco descendente*, que se desliza por la corredera anterior de la tibia para envolver el tendon comun al extensor anterior de los falanges y al flexor del metatarso.

* 1. Menisco externo.—2. Manojito fibroso que le fija al fémur.—3. Manojito fibroso que le ata al contorno posterior de la superficie tibial.—4. Menisco interno.—5. Insercion tibial del ligamento cruzado posterior.—6. Ligamento lateral externo.—7. Ligamento lateral interno.

MEDIOS DE UNION.—Además del disco externo, que puede considerarse también como un potente medio de sujeción, contamos cinco ligamentos, que son: 1.º *Lateral externo*. 2.º *Lateral interno*. 3.º *Posterior ó capsular*. 4.º *Cruzado anterior*. 5.º *Cruzado posterior*.

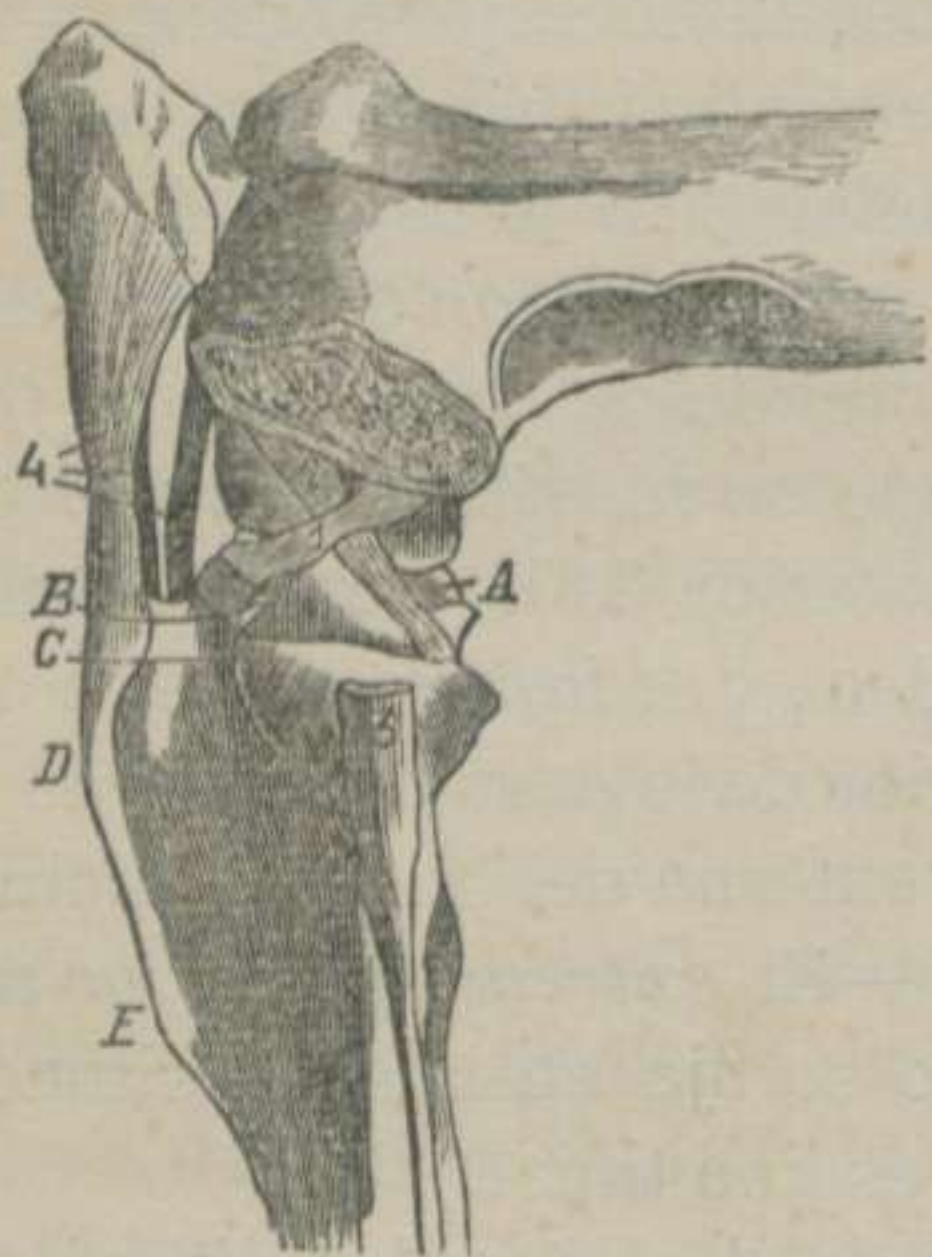


FIGURA 65.—*Cara externa de la articulación fémoro-tibio-rotular del Caballo con el cóndilo externo del fémur serrado, sin el menisco correspondiente.*—(CHAUVEAU) *

El *ligamento lateral externo* es un cordón fibroso blanco aplanado y más corto que el lateral interno. Nace de una de las escavaciones del cóndilo externo del fémur, y termina abrazando la cabeza del peroné.

El *ligamento lateral interno* es otro cordón blanco y aplanado, que se fija en las rugosidades del cóndilo interno, y se adhiere á las asperezas de la tuberosidad interna de la tibia.

El *ligamento posterior ó capsular* está situado en el pliegue de la articulación; tiene una forma muy irregular; está compuesto de manojos de tejido conectivo blanco y de amarillo

elástico, cruzados en distintas direcciones, y se halla perforado para dar paso á vasos arteriales y venosos.—Su *borde superior* se une á la parte más elevada de los cóndilos; su *borde inferior* se fija en el contorno posterior de la superficie articular de la tibia, y sus *bordes laterales* se confunden con los ligamentos del mismo nombre.

El *ligamento cruzado anterior* es un manojito blanco, retorcido en espiral, situado en el interior de la articulación y dirigido oblicuamente de arriba abajo y de atrás adelante. Por su *extremidad superior* se halla fijo en el lado interno del cóndilo externo, y por la *inferior* en la ranura del vértice de la espina tibial.

* 1. Ligamento cruzado anterior.—2. Idem posterior.—3. Inserción peronea del ligamento lateral externo.—4. Ligamentos tibio-rotulianos.—A. Menisco interno.—B. Inserción anterior del menisco externo.—C. Corredera para el desliz de la cuerda tendinosa comun al flexor del metatarso y al extensor de los falanges.—D. Tuberosidad anterior y superior de la tibia.—E. Cresta tibial.

El *ligamento cruzado posterior* es oblicuo de arriba abajo y de delante atrás, de modo que forma una X con el anterior. Es más largo que éste, y se extiende desde el lado interno del cóndilo interno del fémur hasta la parte posterior de la tuberosidad interna de la tibia, por debajo del ligamento capsular.

B. Articulacion fémoro-rotular.

SUPERFICIES ARTICULARES.—El fémur presenta en la extremidad inferior y hácia delante una verdadera tróclea vertical, cuyo labio interno es mucho más elevado y grueso que el externo.—La rótula tiene una cara posterior con dos cavidades glenoideas, separadas por un relieve medio para ajustarse á la garganta de la tróclea femoral.

SÓLIDOS INTER-ARTICULARES Y MEDIOS DE DESLIZ.—Las superficies fémoro-rotulianas se hallan vestidas de un cartilago diartrodial; pero como las cavidades de la rótula son insuficientes para abrazar los dos labios de la polea, la naturaleza ha aumentado la profundidad de estas cavidades por medio de *dos sustancias*: una *superior*, muy gruesa, arqueada y fibro-cartilaginosa y otra *externa é inferior*, que tiene la forma de un rodete fibroso.—Una gran cantidad de líquido, elaborado por *una membrana sinovial* muy extensa, baña todas las referidas superficies para que puedan moverse libremente. Esta membrana forma *tres sacos*: uno *superior*, que alcanza la cara profunda del tendón del triceps crural y dos *laterales* que, rastreando sobre los labios de la polea femoral, llegan á formar tumores muy perceptibles cuando se acumula en ellos la sinovia, los cuales resisten á todos los tratamientos terapéuticos.

MEDIOS DE UNION.—Los ligamentos que sujetan la rótula al fémur y á la tibia son los siguientes: 1.º El *músculo triceps crural*. 2.º El *ligamento capsular fémoro-rotuliano*. 3.º El *transversal externo* 4.º El *transversal interno*. 5.º El *tibio-rotuliano externo*. 6.º El *tibio-rotuliano interno*. 7.º El *tibio-rotuliano medio*. 8.º La *aponeurosis femoral*.

El *músculo triceps crural* obra como un ligamento suspensor de la rótula, cuya descripción reservamos para cuando nos ocupemos de los músculos de la region crural anterior.

El *ligamento capsular fémoro-rotuliano* pertenece á los cap-

sulares completos. Consiste en una vasta membrana delgada, que se fija al rededor de la tróclea y en la circunferencia de la rótula.

El *ligamento transversal externo* y el *transversal interno* son dos laminillas blancas, que parten de los ángulos laterales de la rótula, y terminan en la parte lateral externa de cada uno de los cóndilos del fémur.

El *ligamento tibio-rotuliano externo* es una banda larga y resistente que se extiende desde la cara anterior de la choquezuela hasta la porcion más elevada de la tuberosidad anterior de la tibia.

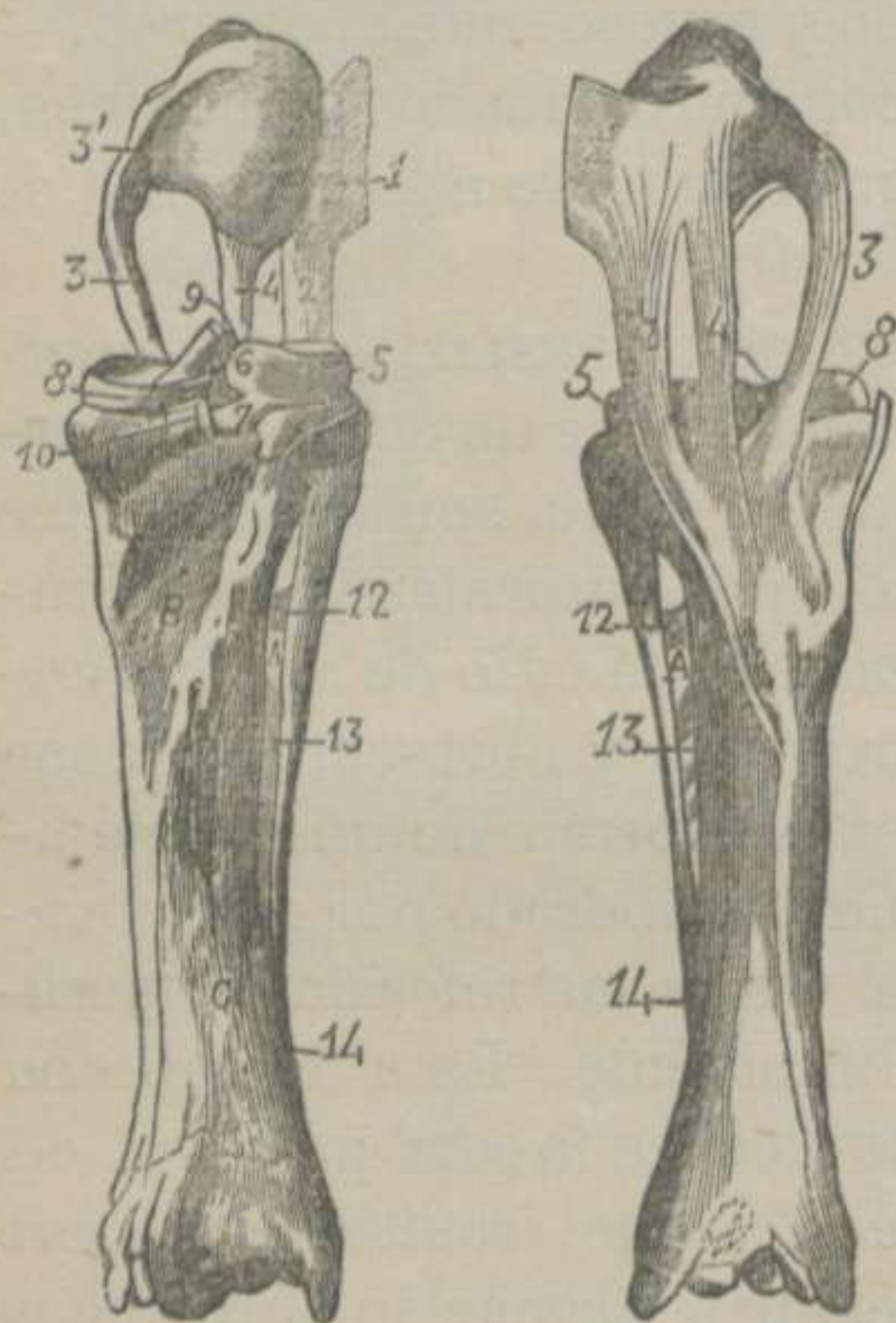


FIGURA 66.—*Caras posterior y anterior de los ligamentos que unen los tres huesos de la pierna.*—(CHAUVEU) *

El *ligamento tibio-rotuliano interno* es análogo al que acabamos de describir.—Su *extremidad superior* se confunde con la *masa fibro-cartilaginosa* que completa la cavidad glenoidea interna de la rótula, y la *extremidad inferior* se inserta en el lado interno de la misma tuberosidad de la tibia.

El *ligamento tibio-rotuliano medio* es un cordón blanco, situado entre los dos precedentes. Nace de la cara anterior de la rótula, y termina en la fosa central de la misma tuberosidad del hueso mayor de la pierna.

La *aponeurosis femoral* puede ser considerada como

un ligamento membranoso ó capsular incompleto inferior, puesto

* 1. Rodete fibro-cartilaginoso complementario de la superficie rotuliana.—2. Ligamento rotuliano externo con el corte de la terminacion del músculo largo vasto.—3. Ligamento rotuliano interno.—3' Su insercion superior trasformada en aparato complementario de la superficie rotuliana.—4. Ligamento rotuliano medio.—5. Menisco externo de la tibia.—6. Su rama de insercion en el fémur cortada en su origen.—7. Su insercion tibial posterior.—8. Menisco interno.—9. Insercion del ligamento cruzado anterior en la fosita de la espina tibial.—10. Insercion tibial del ligamento cruzado posterior.—12, 13, 14. Ligamentos tibio-peroneos.—A. Arcada tibial.—B. Superficie de insercion del popliteo.—C. Superficie de insercion del perforante,

que, además de adherirse á la cara externa de los tres ligamentos tibio-rotulianos, cierra los espacios que dejan estos y los que dejan los ligamentos laterales de la articulacion fémoro-tibial con los tibio-rotulianos externo é interno, y que sin esta membrana quedaria abierta la cavidad articular por cuatro grandes espacios.

Añadamos á tantos medios de union el músculo largo vasto, el semi-tendinoso, el semi-membranoso y los adductores de la pierna que refuerzan lateralmente las dos articulaciones. El poplíteo y el flexor profundo de los falanges aumentan la resistencia del ligamento posterior.

CLASIFICACION Y MOVIMIENTOS.—La articulacion fémoro-tibial corresponde al grupo de las *contiguas*, á la clase de las *móviles*, al género de las *condiloideas*, y verifica los movimientos de *flexion*, de *extension*, de *inclinacion lateral* y de *rotacion*.—La articulacion fémoro-rotular pertenece á las *contiguas*, á las *móviles*, á las *trocleanas*, y los movimientos que ejecuta son de *descenso* y *ascenso*, los cuales son simultáneos con la flexion y la extension de la juntura fémoro-tibial.

El *movimiento de flexion* se verifica deslizándose las tuberosidades de la tibia sobre los cóndilos del fémur en sentido ántero-posterior, siguiendo el mismo camino los fibro-cartílagos complementarios.—La rótula no puede permanecer indiferente á este movimiento, puesto que, hallándose sujeta por tres fuertes ligamentos á la tuberosidad anterior de la tibia, aquel hueso es arrastrado hácia abajo resbalando sobre la polea femoral. Durante la flexion extremada, la choquezuela abandona parte de la referida polea, la cual, en estos momentos, es ocupada por el tendon del triceps. El ligamento capsular rotuliano se pone tenso los laterales se relajan, el posterior se replega de abajo arriba, y el cruzado posterior se pone tirante.

En el *movimiento de extension* se experimentan fenómenos completamente contrarios á los que acabamos de exponer.

Los *movimientos de inclinacion lateral* han sido observados en estos últimos tiempos, fijando el fémur entre las bocas de un torno de cerrajero, y comunicando á la extremidad de la tibia movimientos oscilatorios de dos á tres centímetros de amplitud. Durante estas oscilaciones observamos que los dos ligamentos laterales se elevan alternativamente.

El *movimiento de rotacion* puede distinguirse sujetando el fémur é imprimiendo á la tibia movimientos rotatorios de dentro afuera y de fuera adentro. En la rotacion hácia dentro los ligamentos laterales se ponen tensos, el lateral externo se dirige adelante, se hace paralelo con el interno, y los ligamentos cruzados se aproximan por sus extremos. En la rotacion hácia fuera pierden el paralelismo los ligamentos laterales, los inter-articulares aparecen completamente cruzados, y todos cuatro adquieren mayor tirantez.

DIFERENCIAS.—En el *Perro*, en el *Gato* y en el *Conejo* se distingue una banda fibrosa, que une los dos fibro-cartílagos por delante de la espina tibial.—En estos mismos animales se encuentran dos huesecitos sesamoídeos, situados en la masa del ligamento posterior.—Un solo ligamento blanco, aplanado y triangular, sujeta la rótula á la extremidad superior de la tibia.—El *Cerdo* posee dos ligamentos tibio-rotulianos.

4.º Articulacion peroneo-tibial. (Fig.ª 66)

SUPERFICIES ARTICULARES.—La cara interna de la cabeza del peroné es algo convexa é irregular.—La cara externa de la tuberosidad de la tibia es ligeramente cóncava y desigual.

SÓLIDOS INTER-ARTICULARES Y MEDIOS DE DESLIZ.—Un cartílago muy delgado cubre parte de estas superficies, y facilita su desliz el líquido de un *pequeño saco sinovial*, procedente de la cápsula externa de la articulacion que acabamos de describir.

MEDIOS DE UNION.—*Cinco ligamentos* son los que mantienen unidos estos dos huesos de la pierna: 1.º *Inter-óseo superior*. 2.º *Inter-óseo inferior*. 3.º *Capsular*. 4.º *Tibio-peroneo inferior*. 5.º *Lateral fémoro-tibial*.

El *ligamento inter-óseo superior* consiste en un conjunto de bridas fibrosas muy cortas, que se fijan en las irregularidades de las caras de los dos huesos.

El *ligamento inter-óseo inferior* es una lámina formada de manojos blancos transversales, situada debajo de la arcada tibio-peronea y destinada á cerrar el espacio que existe entre la espina del peroné y el borde externo de la tibia.

El *ligamento capsular* está compuesto de fibras que van de la

circunferencia de la cabeza del peroné á distintos puntos de la tuberosidad tibial.

El *ligamento tibio-peroneo inferior* es un cordón de tejido conectivo figurado blanco, que se extiende desde la punta del peroné hasta la extremidad inferior del hueso principal de la pierna.

El *ligamento lateral externo fémoro-tibial* queda descrito en la articulación de este último nombre.

CLASIFICACION Y MOVIMIENTOS.—Esta juntura puede considerarse como una *anfiartrosis imperfecta* y como una *artrodia*.— Los movimientos que verifica son simplemente oscilatorios y parece que no tienen otro objeto que facilitar el cambio de dirección del ligamento funicular externo fémoro-tibial.

DIFERENCIAS.—En los *tetradáctilos* se distinguen *dos articulaciones* peroneo-tibiales: Una *superior* y otra *inferior*. Las dos pueden ser consideradas como *artrodias*, de movimientos bastante extensos, y cada una se encuentra sujeta por *dos ligamentos periféricos*, que desempeñan el papel de ligamentos capsulares.

5.º Articulaciones tarsianas ó del corvejón. (Figs. 35, 67, 68, 69 y 70)

Comprendemos con este nombre las *cinco articulaciones* que forman todos los huesos que concurren á componer la region tarsiana, las cuales, contando de arriba abajo, son las siguientes: 1.º *La tibio-tarsiana*. 2.º *La de los huesos de la primera fila entre sí*. 3.º *La de los huesos de la segunda fila entre sí*. 4.º *La de los huesos de la primera fila con los de la segunda*. 5.º *La tarso-metatarsiana*.

A. Articulacion tibio-tarsiana.

SUPERFICIES ARTICULARES.—En la extremidad inferior de la tibia existen dos gargantas oblicuas hácia delante y afuera, separadas por un relieve cóncavo de delante atrás.—Para ajustarse á estas superficies, la cara anterior del astrágalo presenta una verdadera polea, limitada por dos labios laterales.

SÓLIDOS INTER-ARTICULARES Y MEDIOS DE DESLIZ.—Un cartílago diartrodial reviste á cada una de dichas superficies, y se encuentran bañadas por el líquido de *una membrana sino-*

vial que, despues de unirse á la cara interna de la mayor parte de los ligamentos, forma *un saco* que se dirige adelante y abajo para establecer comunicacion con la sinovial de la articulacion de las dos filas de los huesos tarsianos. En los casos de hidrartosis puede prolongarse hácia delante y adentro y hácia atrás y arriba, dando lugar á la mayor parte de los tumores que los prácticos conocen con el nombre de *alifafes*.

MEDIOS DE UNION.—El complicado argrupamiento de los ligamentos tarsianos y el deseo de facilitar su estudio, nos obliga á admitir *dos órdenes de medios de sujecion*: 1.º *Ligamentos comunes* á todas las articulaciones tarsianas 2.º *Ligamentos propios* á la articulacion que nos ocupa.

Los *primeros* son en número de *cinco*, los cuales, contando de delante atrás, reciben los nombres siguientes: 1.º *Ligamento capsular*. 2.º *Ligamento anterior*. 3.º *Ligamento largo externo*. 4.º *Ligamento largo interno*. 5.º *Ligamento posterior*.

Los *segundos* son en número de *dos*: El *ligamento corto externo* y el *ligamento corto interno*.

El *ligamento comun capsular* puede dividirse en *dos porciones*: una *anterior* y otra *pósterio-superior*.—La *primera* es membraniforme, y se halla formada de fibras blancas entrecruzadas. Se encuentra situada en el pliegue de la articulacion, cierra el espacio triangular que dejan los ligamentos largos ó laterales y el ligamento anterior, uniéndose con estos órganos, y se fija en la tibia, en la polea y en los escafóides.—La *segunda* es más gruesa, y protege la parte más elevada y posterior de la articulacion. Su *cara externa* está provista de una capa de materia fibro-cartilaginosa, por donde resbala el tendon del flexor profundo de los falanges, y la *interna* se halla cubierta por la membrana sinovial. Su *borde superior* se inserta en la tibia, el *inferior* se adhiere á la polea y al calcáneo, y los *laterales* se unen á los ligamentos largos.

El *ligamento comun anterior*, llamado tambien *astrágalo-metatarsiano*, es una ancha banda fibrosa, compuesta de manojos radiados que, partiendo de la tuberosidad de la polea, se dirigen á los dos escafóides y á la extremidad de la caña, identificándose con la porcion anterior del capsular y con el largo interno.

El *ligamento comun lateral externo* ó *largo externo* es un cor-

don fibroso blanco, que toma origen en la tuberosidad externa de la extremidad inferior de la tibia, se fija en la polea, en el calcáneo y en el disforme, y termina abrazando la caña y la cabeza del peroné externo.

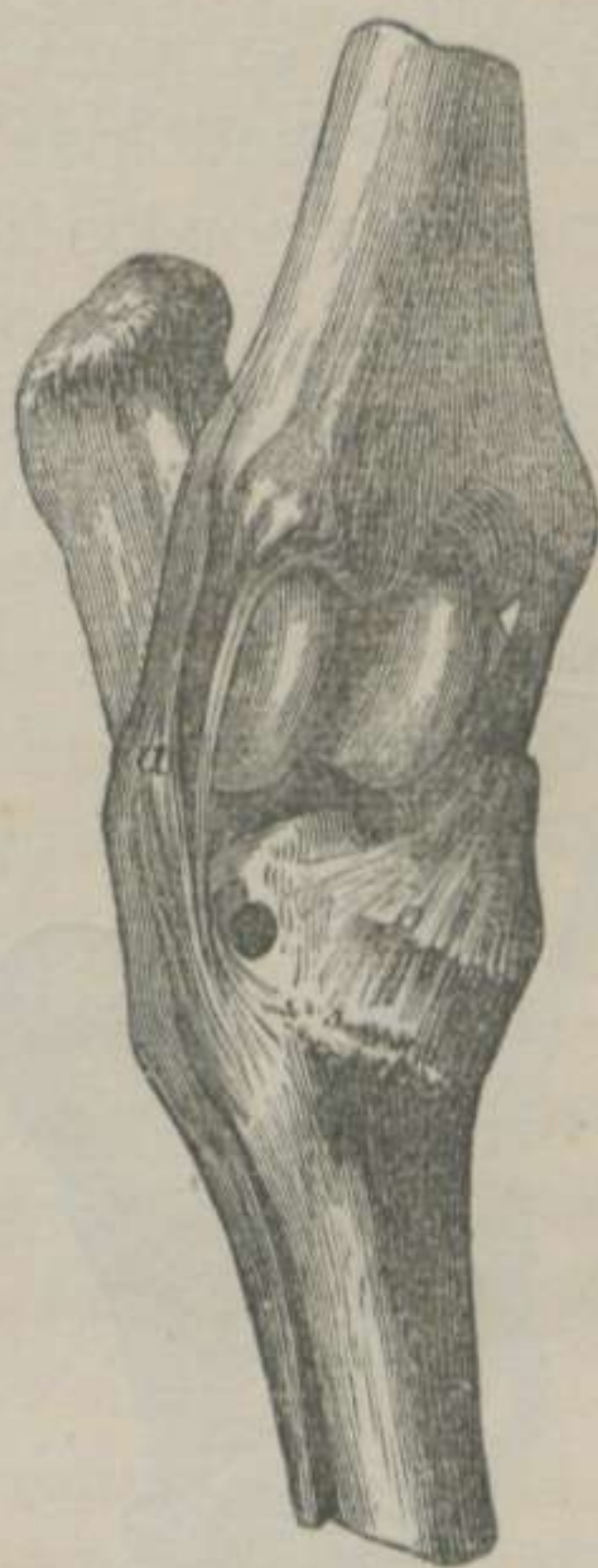
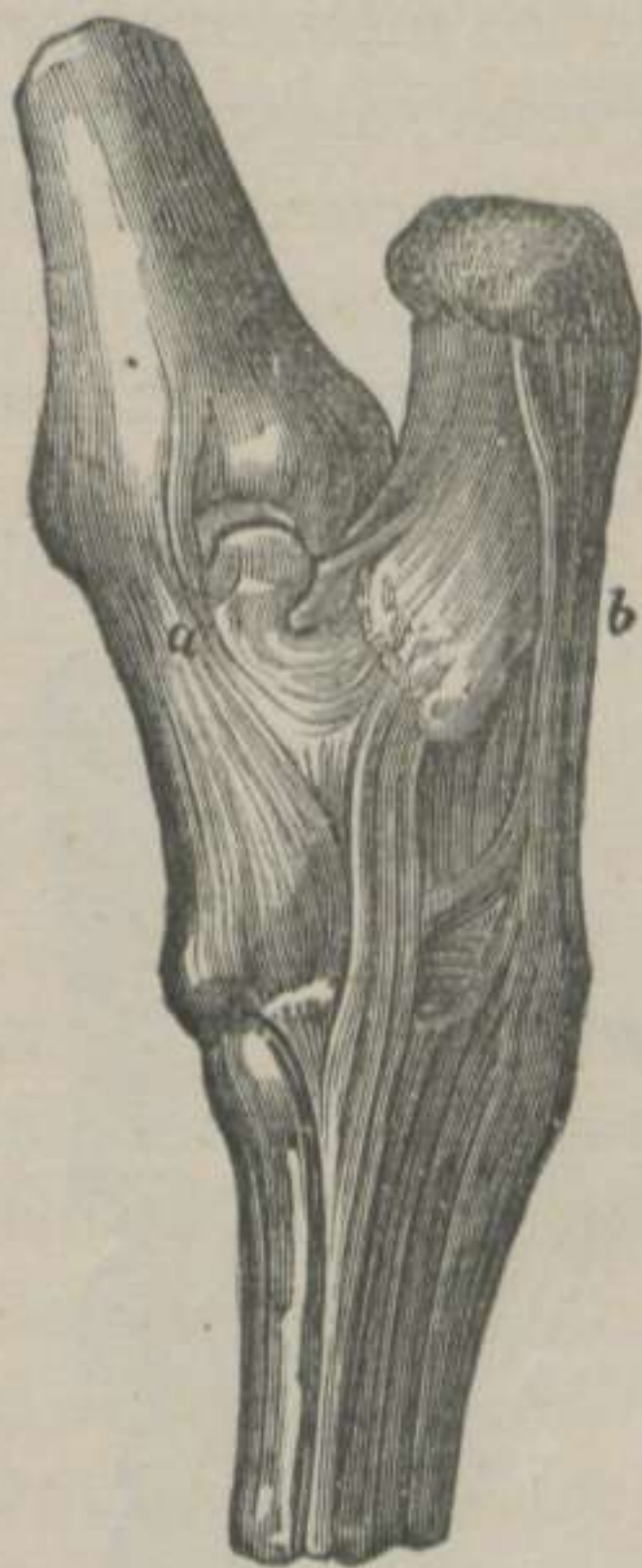

FIGURA 67.—*Ligamentos comunes del tarso del Caballo, vistos por dentro y por detrás.*—(LEYH) *

FIGURA 68.—*Ligamentos comunes del tarso del Caballo, vistos por fuera y por delante, y destruido el capsular.*—(LEYH) **

El *ligamento comun lateral interno ó largo interno* es otro cordon fibroso blanco, que arranca de la tuberosidad interna é inferior de la tibia, se inserta al lado interno de la polea, del calcáneo, de los dos escafóides y del inter-huesoso, y termina en la extremidad superior de la caña y en la cabeza del peroné interno.

El *ligamento comun posterior* se encuentra formado de *dos porciones*: Una, que los franceses llaman *ligamento calcáneo-metatarsiano*, y otra, que denominan *ligamento tarso-metatarsiano posterior*.—La *primera* consiste en una gruesa banda fi-

* a. Ligamento comun lateral ó largo interno.—b. Ligamento comun posterior.

** a. Ligamento comun lateral ó largo externo.—b. Ligamento comun anterior.

brosa, que une el borde posterior del calcáneo al disforme y á la cabeza del peroné externo, confundiendo con el largo externo y con la porcion siguiente.—La *segunda* es á la articulacion del tarso lo que el ligamento comun posterior á la juntura carpiana. Une posteriormente á todos los huesos del corvejón, fija estas piezas á la extremidad superior de los metatarsianos, y se encuentra atravesado por la arteria y la vena, alojadas en la arcada compuesta por los huesos del tarso. Su *cara posterior* se halla revestida de una capa de sustancia fibro-cartilaginosa para formar la *arcada subtarsiana*, y de su *borde inferior* toma origen el *ligamento suspensor del menudillo*.

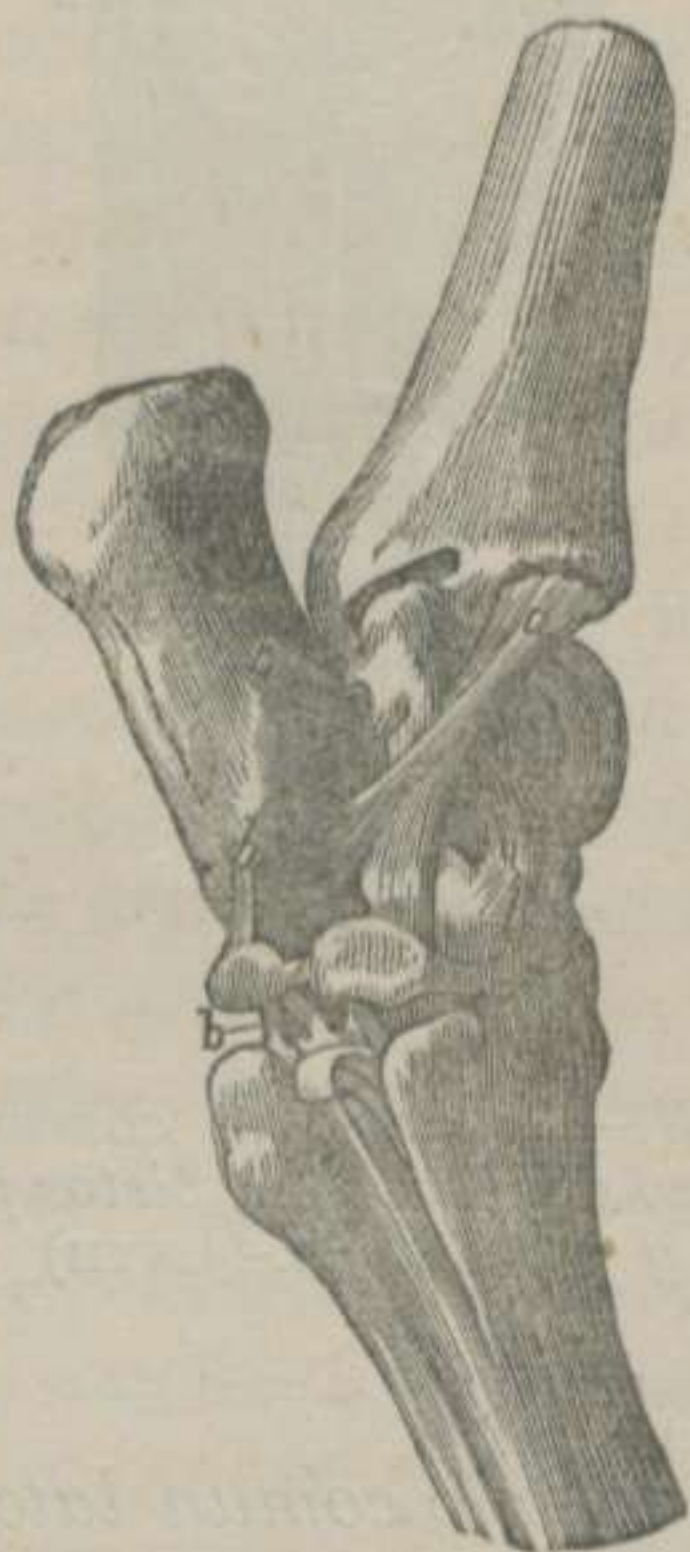
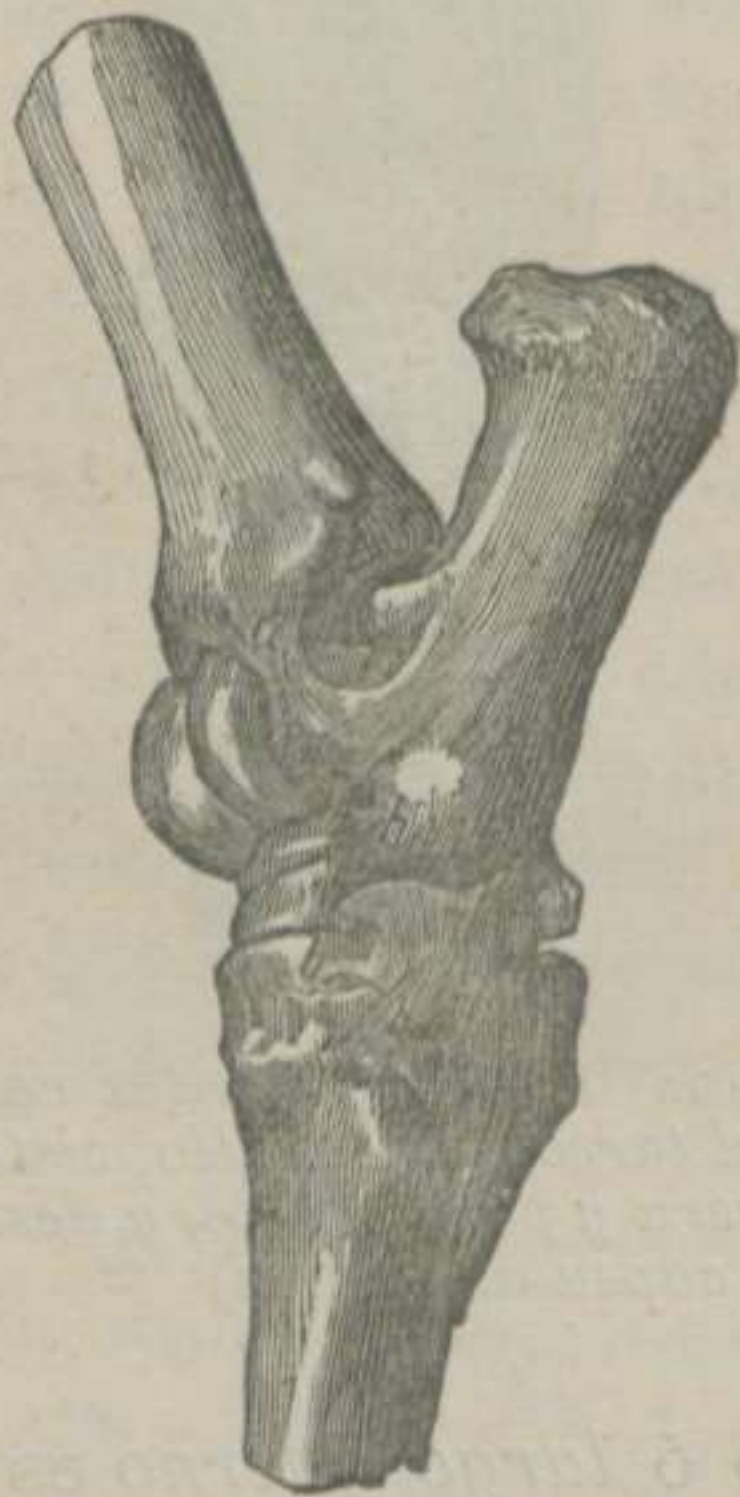
FIGURA 69.—*Ligamentos propios del tarso del Caballo, vistos por fuera.*—(LEYH) *

FIGURA 70.—*Ligamentos propios del tarso del Caballo, vistos por la parte interna.*—(LEYH) **

El *ligamento propio corto externo* se fija en la parte anterior de la tuberosidad externa de la tibia, se dirige oblicuamente de arriba abajo y de delante atrás, formando una X con el largo externo, y se une á la cara externa de la tróclea y del calcáneo.

El *ligamento propio corto interno* está constituido de *dos*

* a. Ligamento propio corto externo.—b, b, b, b. Ligamentos inter-óseos.

** a. Ligamento propio corto interno.—b, b, b, b. Ligamentos inter-óseos.

manojos dispuestos casi en X, situados é insertos debajo del largo interno, los cuales, dirigiéndose hácia abajo y atrás, terminan: uno en la tuberosidad del astrágalo, y otro en la cara interna del calcáneo.

CLASIFICACION Y MOVIMIEMTOS.—La articulacion tibio-tarsiana corresponde al grupo de las *contiguas*, á la clase de las *móviles*, al género de las *trocleanas*, y verifica los movimientos *de flexion* y *de extension*.

B. *Articulacion de los huesos de la primera fila entre si ó calcáneo-astragaliana.*

El calcáneo posee tres ó cuatro caritas planas, que se ajustan á otras análogas de la cara posterior de la polea.—Estas caras están cubiertas de un cartílago diartrodial y bañadas por la sinovia procedente de la *cápsula* de la juntura tibio-tarsiana y de la que corresponde á la articulacion de las dos filas, cuyo líquido permite un movimiento *de desliz* muy oscuro.

Además de los ligamentos comunes ya descritos, encontramos, en la articulacion que nos ocupa, otros *cuatro*, llamados *inter-óseos* por los alemanes: 1.º *Superior*. 2.º *Lateral externo*. 3.º *Lateral interno*. 4.º *Inter-óseo*.

El *ligamento superior* es un manojito delgado y corto, situado entre la parte más elevada de la polea y la anterior del calcáneo.—Los *ligamentos laterales* son unas fajitas blancas muy finas, colocadas debajo de los ligamentos cortos de la articulacion anterior, los cuales fijan lateralmente los dos huesos de la primera fila tarsiana.—El *ligamento inter-óseo* es muy corto y grueso, ocupa una gran parte de la escavacion rugosa que separa las caras del calcáneo y del astrágalo, y une sólidamente estas piezas huesosas.

C. *Articulacion de los huesos de la segunda fila entre si.*

Los cuatro huesos que componen la segunda fila tarsiana se corresponden por sus caritas planas, las cuales se encuentran revestidas de un cartílago diartrodial, se hallan lubricadas por la sinovia de *una cápsula propia*, y además están bañadas por el líquido procedente de *un saco* de la membrana de la articulacion de las dos filas, cuyos humores articulares favorecen el *simple desliz* de que disfrutan.

Los manojos fibrosos que mantienen en contacto las superficies de los cuatro huesos son en número de *seis*: *Dos anteriores y cuatro inter-óseos*.

Los *dos anteriores* se extienden del disforme al grande escafóides, y de aquel hueso al pequeño escafóides, los cuales limitan por arriba y por abajo la arcada tarsiana.—*Dos de los cuatro inter-óseos* están colocados en el interior de la referida arcada, formando su bóveda y su fondo.—Los *otros dos inter-óseos* se extienden: el *primero*, desde el grande al pequeño escafóides y al inter-huesoso, y el *segundo*, desde el pequeño escafóides al inter-huesoso, confundiéndose con el primero.

D. *Articulacion de los huesos de la primera fila con los de la segunda ó inter-tarsiana.*

Las caras inferiores del calcáneo y de la polea se ajustan á las superiores del grande escafóides y del disforme.—Estas caras se encuentran revestidas de un cartílago diartrodial y barnizadas por el líquido de *una membrana sinovial propia*, que facilita el poco movimiento de *desliz* que ejecutan.

Además de los ligamentos comunes encontramos *un ligamento inter-óseo* formado de varios manojos que se fijan en los cuatro huesos que componen la articulacion.

E. *Articulacion tarso-metatarsiana.*

Los dos escafóides y el disforme constituyen otra *artrodia* en union con la extremidad superior de los tres metatarsianos.—Esta juntura se halla sujeta por los ligamentos comunes y por *un ligamento propio inter-óseo*, compuesto de *tres manojos* distintos que fijan las piezas tarsianas á las metatarsianas.

DIFERENCIAS.—El *Buey*, el *Carnero*, la *Cabra* y el *Cerdo* tienen la articulacion calcáneo-astragaliana conformada como una juntura trocleana. En estos mismos animales la polea compone con el escafóides otro gínglimo angular.—En los *carniceros* tambien se encuentra esta última conformacion, y en los individuos, cuyo peroné llega hasta el tarso, la articulacion tibio-tarsiana, por una parte está compuesta por la tibia y el peroné, y por la otra por el calcáneo y la polea.

Las articulaciones *inter-metatarsianas*, la *metatarso-falangiana* y las *inter-falangianas* conservan la misma disposicion

ARTICULACIONES DE LAS AVES

La poca importancia que tiene, para nosotros, el estudio de las articulaciones de las aves, nos dispensa el entrar en detalles. Vamos, pues, á exponer con la concision posible algunas particularidades que ofrecen las juntas *inter-vertebrales*, la *atlóido-occipital* y la *témporo-maxilar*.

ARTICULACIONES INTER-VERTEBRALES. — Las juntas de los huesos de las distintas regiones del ráquis de esta clase de animales presentan diferencias muy notables; pero en completa armonía con su sistema de locomocion aérea.

La longitud de las vértebras cervicales y la disposicion particular de las superficies articulares del cuerpo de las mismas, permite á esta region una movilidad extraordinaria. Las vértebras cervicales no constituyen anfiartrosis como las de los mamíferos, sino verdaderas diartrosis.—La extremidad anterior del cuerpo de la vértebra de atrás, en vez de cabeza, posee una carita cóncava de un lado á otro y convexa verticalmente.—La extremidad posterior de la vértebra situada delante tiene, en lugar de cavidad, una carita convexa en sentido lateral y cóncava de arriba abajo. Estas caritas están revestidas de cartílago diartrodial y bañadas por el líquido de dos cápsulas sinoviales distintas, y separadas por un disco fibro-cartilaginoso muy delgado, el cual favorece la rotacion tan marcada de estas articulaciones que, segun Cruveilhier, corresponden al género de las que este autor llama *por encajonamiento recíproco*.

La inmovilidad más absoluta de las *vértebras dorsales*, de las *lumbares* y de las *sacras* contrasta de una manera muy notable con los movimientos tan variados que ejecutan los huesos del cuello. Así es, que forman un conjunto de verdaderas sinartrosis, y convierten en una sola pieza los huesos de aquellas tres regiones del ráquis.

En la *region coccígea* reaparece la movilidad de una manera sorprendente; pero ésta no es debida al desliz de las superficies articulares, sino á la flexibilidad de un disco fibro-cartilaginoso bastante grueso, que une las piezas coccígeas, constituyendo otras tantas anfiartrosis perfectas.

ARTICULACION ATLÓIDO-OCCIPITAL.—El *atlas* posee en su borde anterior una cavidad cotiloídea.—El *occipital* presenta en su parte posterior una eminencia casi esferoidal. Estas superficies se hallan revestidas de un cartilago de incrustacion, lubricadas por el líquido de una membrana sinovial y sujetas por un ligamento capsular, que tiene muchas fibras elásticas.

Con lo que acabamos de exponer puede comprenderse fácilmente, que la articulacion atlóido-occipital de las aves corresponde al género de las enartrosis, y que puede verificar todos los movimientos.

ARTICULACION TÉMPORO-MAXILAR.—El *temporal* se une con el *maxilar inferior* por intermedio de un hueso prismático, que en otro lugar hemos conocido con el nombre de *cuadrado ó timpánico*. Este órgano tiene en su parte superior una carita lisa para articularse con otra análoga del temporal, y en la parte inferior de aquel mismo hueso se distingue otra carita diartrodial para ajustarse á otra semejante, que posee la rama del maxilar. Cada una de estas diartrosis planiformes están dotadas de su correspondiente capsulita sinovial que, exudando la sinovia, no sólo facilita el movimiento de depresion de la mandíbula inferior, sino tambien la elevacion de la superior. Además de esta notable particularidad, la articulacion que nos ocupa ofrece otra disposicion que no debe olvidarse jamás. Nos referimos á la *carencia de músculos propios*, capaces de determinar los movimientos expresados. Mr. Chauveau ha tratado de explicar el mecanismo de estos movimientos, expresándose en los términos siguientes: «Sabemos que el hueso timpánico, situado entre el temporal y el maxilar, como el fibro-cartilago inter-articular de los animales mamíferos, se une por fuera al hueso yugal, y por dentro al terigoídeo. Sabemos tambien que éste se apoya, por medio de una carita diartrodial, en el cuerpo del esfenóides y que alcanza la extremidad posterior del palatino; mientras que el zigomático recibe directamente al hueso supmaxilar. Sabemos, en fin, que la mandíbula superior es movable por efecto de la flexibilidad de los cartílagos ó de las laminitas óseas que unen á esta mandíbula con el cráneo. Añadamos además, que el hueso cuadrado recibe en su apófisis anterior uno ó dos manojos musculares pequeños, y que por el otro extremo se insertan en la base del cráneo, y que este hueso puede ser movido hácia de-

lante por la contraccion de estos musculitos. Luego estas potencias, trasmitidas á la mandíbula superior por intermedio del hueso yugal por una parte y del terigoídeo y del palatino por otra, son las que indudablemente producen el movimiento de elevacion de esta mandíbula.» Continúa el mismo autor: «Nada más fácil que presentar la prueba; basta coger una cabeza de ave desprovista de todas las partes blandas que la rodean, y comprimir con los dedos la parte posterior de los huesos cuadrados, con el objeto de reemplazar la accion de sus músculos elevadores. Entonces distinguimos cómo la extremidad interna del terigoídeo resbala sobre la carita del esfenóides y se coloca delante del hueso palatino, mientras que el zigomático obra de la misma manera sobre el hueso supmaxilar; distinguimos, en fin, cómo se verifica, por efecto de esta potencia póstero-anterior, el movimiento ascensional que hemos tratado de demostrar.» Nosotros hemos producido los movimientos de las dos mandíbulas de la misma manera que explica Mr. Chauveau; pero dudamos si los dos manojos musculares que obran sobre el hueso cuadrado son suficientes para producir y sostener unos movimientos tan rápidos y complicados.

FIN DEL TOMO PRIMERO.

ÍNDICE

DE LAS

MATERIAS CONTENIDAS EN ESTE TOMO.

	<u>Páginas.</u>
Prólogo del autor.	5
INTRODUCCION.	
Definicion y division de la anatomía descriptiva	9
ESQUELETOLOGÍA.	
Etimología, definicion y division de esta parte de la ciencia	11
OSTEOLOGÍA Ú OSTEOGRAFÍA.	
Etimología y definicion de esta rama de la ciencia	13
Definicion y division de los esqueletos	14
Huesos de que consta el esqueleto.	15
CAPÍTULO PRIMERO.—Del tronco	23
<i>Artículo primero.</i> —Del ráquis	23
§ I. Ráquis en particular	24
1.º Caracteres comunes á todas las vértebras	24
2.º Caracteres de las vértebras de cada region	26
3.º Caracteres particulares de las vértebras	28
§ II. Ráquis en general	34

<i>Artículo II.</i> —Del torax	37
§ I. Torax en particular	37
1.º Caracteres comunes á las costillas y á sus cartilagos. . .	37
2.º Caracteres especiales de las costillas y de sus cartilagos.	40
3.º Esternon	41
§ II. Torax en general	43
<i>Artículo III.</i> —De la extremidad anterior del tronco ó cabeza. . .	44
§ I. Cráneo	44
1.º Occipital	45
2.º Parietal.	47
3.º Frontal.	49
4.º Etmóides	50
5.º Esfenóides.	52
6.º Temporales	55
§ II. Mandíbula anterior	58
1.º Maxilares superiores	58
2.º Maxilares inferiores.	60
3.º Supnasales.	62
4.º Lagrimales	62
5.º Zigomáticos	63
6.º Palatinos	64
7.º Terigoídeos	65
8.º Cornetes nasales	66
9.º Vómer	67
§ III. Mandíbula posterior.	69
§ IV. Dientes.	71
1.º Dientes incisivos	72
2.º Id. Colmillos	72
3.º Id. Molares.	73
§ V. Hióides ó hueso de la lengua.	76
1.º Cuerpo del hióides.	76
2.º Ramas del mismo hueso.	77
§ VI. Huesecitos del oído.	78
1.º Martillo	79
2.º Yunque.	79
3.º Lenticular.	79
4.º Estribo	79
§ VII. Cabeza en general	79
<i>Artículo IV.</i> —De la extremidad posterior del tronco ó sacro y cóccis.	80
§ I. Sacro	81
§ II. Cóccis	83
CAPÍTULO II. —De los miembros ó extremos locomotores.	85
<i>Artículo V.</i> —De los miembros anteriores	86
§ I. Espalda	86
Escápula	86

§ II. Brazo	89
Húmero.	89
§ III. Antebrazo.	92
1.º Rádio	92
2.º Cúbito.	93
§ IV. Carpo ó rodilla.	95
1.º Caracteres generales de los huesos del carpo.	96
2.º Caracteres especiales de los mismos huesos.	96
§ V. Metacarpo.	97
1.º Caña ó gran metacarpiano.	98
2.º Peronés ó metacarpianos pequeños.	99
§ VI. Dedo	100
1.º Cuartilla ó primer falange	101
2.º Sesamoideos	102
3.º Corona ó segundo falange.	102
4.º Tejuelo ó tercer falange.	103
5.º Navicular	104
6.º Fibro-cartilagos laterales	105
<i>Artículo VI.—De los miembros posteriores</i>	106
§ I. Ancas y caderas	106
Coxal	106
§ II. Muslo	110
Fémur.	110
§ III. Pierna.	113
1.º Tibia.	113
2.º Peroné	115
3.º Rótula	116
§ IV. Tarso ó corvejon	117
1.º Polea ó astrágalo.	118
2.º Calcáneo.	118
3.º Grande escafóides	118
4.º Pequeño escafóides	119
5.º Disforme	119
6.º Inter-huesoso.	120
§ V. Metatarso	120
§ VI. Dedo.	121
<i>Artículo VII.—Paralelo entre los miembros anteriores y los</i> posteriores	121
§ I. Paralelo de la espalda y de la cadera.	122
§ II. Paralelo del hueso del brazo y del del muslo.	122
§ III. Paralelo del antebrazo y de la pierna.	123
§ IV. Paralelo entre los huesos carpianos y los tarsianos.	124
§ V. Paralelo del metacarpo y del metatarso	125
§ VI. Paralelo de los dedos.	125
Huesos de las aves	125
Artrología ó Artrografía	133

Articulaciones en general	133
Articulaciones en particular	138
CAPÍTULO III.—De las articulaciones del tronco	139
<i>Artículo VIII.</i> —De las articulaciones del rquis	140
§ I. Articulaciones intrsecas comunes del rquis	141
1. Union del cuerpo de las vrtebras.	141
2. Union de la masa apofisaria vertebral	142
§ II. Articulaciones intrsecas especiales del rquis.	145
1. Articulacion axido-atloidea	145
2. Articulacion de las ltimas vrtebras lumbares	147
§ III. Articulaciones del rquis en general	148
§ IV. Articulaciones extrsecas del rquis.	151
1. Articulacion atlido-occipital	151
2. Articulaciones vrtebro-costales.	151
3. Articulaciones transverso-costales	153
4. Articulacion vrtebro-costo-escapular	153
5. Articulacion lombo-sacra	154
<i>Artículo IX.</i> —De las articulaciones del torax.	154
§ I. Articulaciones intrsecas del toraz	154
1. Articulaciones costo-condrales	155
2. Articulaciones condro-esternales	155
3. Articulaciones inter-condrales.	156
4. Articulacion esternal del buey y del cerdo	157
5. Articulaciones del torax en general	157
<i>Artículo X.</i> —De las articulaciones de la extremidad anterior del tronco	159
§ I. Articulaciones intrsecas de la cabeza.	159
1. Uniones de los huesos del crneo y de la cara	159
2. Articulacion tmporo-maxilar.	160
3. Articulaciones tmporo-hioideas  inter-hioideas	161
<i>Artículo XI.</i> —De las articulaciones de la extremidad posterior del tronco	162
§ I. Articulaciones intrsecas de la extremidad posterior del tronco.	163
1. Articulaciones inter-sacras.	163
2. Articulacion sacro-coccgea	163
3. Articulaciones inter-coccgeas	163
§ II. Articulaciones extrsecas de la extremidad posterior del tronco.	164
1. Articulacion lombo-sacra	164
2. Articulacion sacro-iliaca.	164
CAPÍTULO IV.—De las articulaciones de los miembros	169
<i>Artículo XII.</i> —De las articulaciones de los miembros torcicos	171
§ I. Articulaciones intrsecas de los miembros anteriores.	171
1. Articulacion escpulo-humeral	171
2. Articulacion hmero-rdio-cubital.	174

	Páginas.
3.º Articulacion rádio cubital	177
4.º Articulaciones carpianas.	178
5.º Articulaciones inter-metacarpianas	184
6.º Articulacion metacarpo-falangiana	185
7. Articulaciones inter-falangianas	189
<i>Artículo XIII.</i> — De las articulaciones de los miembros poste- riores	197
§ I. Articulaciones intrínsecas de los miembros posteriores .	197
1.º Articulaciones inter-coxales	197
2.º Articulacion coxo-femoral	200
3.º Articulacion fémoro-tibio-rotular.	204
4.º Articulacion peroneo-tibial	210
5.º Articulaciones tarsianas.	211
Articulaciones de las aves.	218

ERRATAS IMPORTANTES.

<u>PAGINA.</u>	<u>LÍNEA.</u>	<u>DICE.</u>	<u>LÉASE.</u>
15	4	proeminente	prominente
33	1	las de	la de
39	2	adentro	dentro
Id.	27	adelante	delante
65	8	etmoidales	esfenoidales
67	8	espinas	espiras
76	7	colococados	colocados
115	27	es convexo	es cóncavo
140	16	costo-esternales	condro-esternales
146	8	sinova	sinovia
150	7	constillas	costillas
216	37	inter-faiangianas	inter-falangianas

La página 442 debe ser 142.