Lámina I.

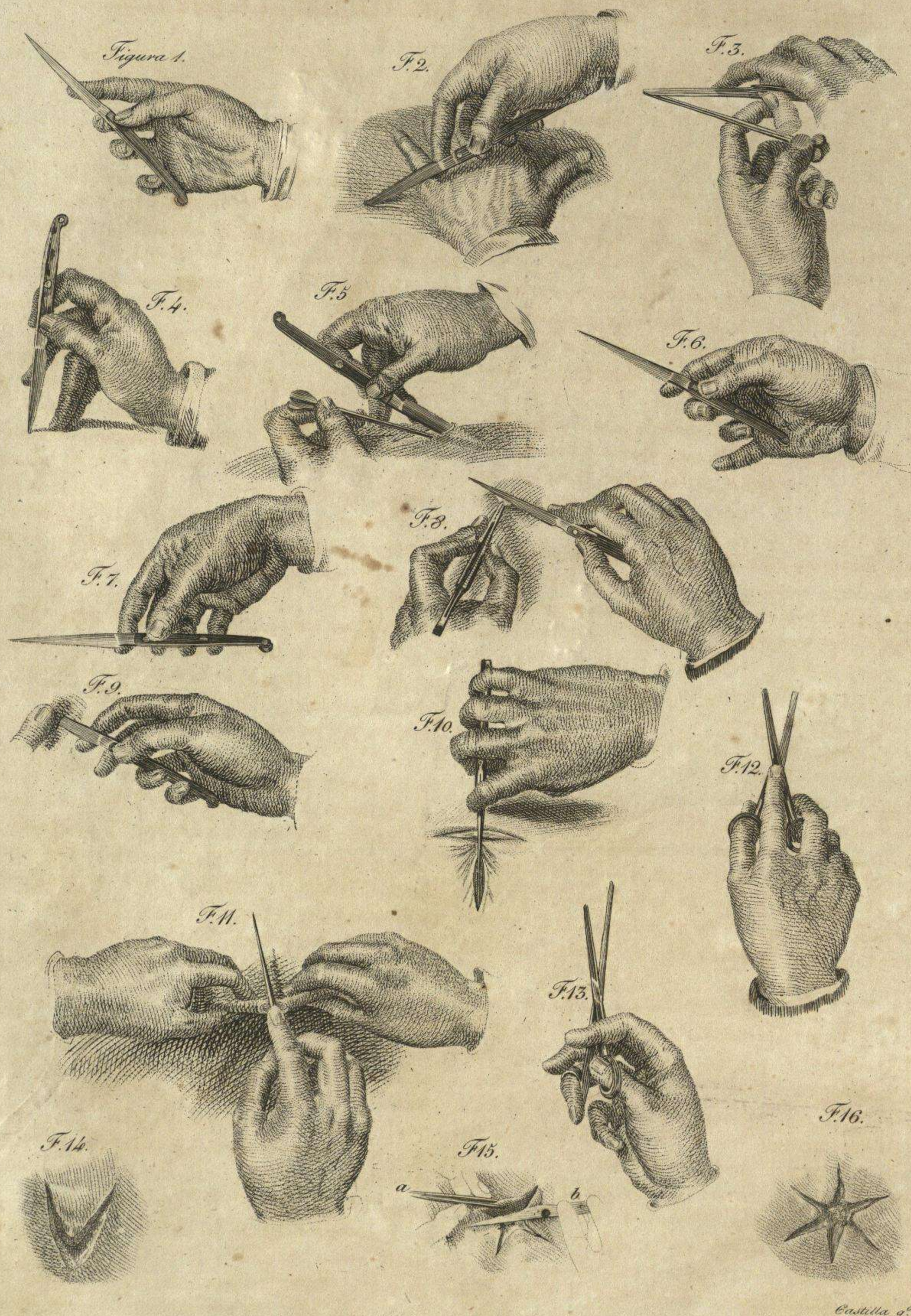

Castilla g.º

LAMINA I.

POSICIONES DEL BISTURI Y DE LAS TIJERAS, INCISIONES.

1.º POSICIONES DEL BISTURI (1).

Se llaman posiciones del bisturí los diversos modos de tomarle, reconocidos por mas ventajosos para ejecutar ciertas maniobras, á los cuales por esta causa el arte ha erigido en preceptos.

Como los autores de medicina operatoria no estan acordes acerca del número de las diversas posiciones, y no se ha dado nombre á algunas que se usan con frecuencia, nosotros, conformándonos con Bourgery, hemos adoptado ocho posiciones.

Posicion primera. *Bisturí tomado como un cuchillo con el filo hácia abajo.* El filo está vuelto hácia las superficies sobre que debe obrar, y el lomo hácia arriba, frente de la cara palmar de los dedos; las puntas de las últimas falanges de los dedos pulgar y medio se apoyan perpendicularmente en cada lado del punto de union del mango con la hoja: el pulgar extendido y el dedo medio doblado en ángulo recto en sus dos últimas articulaciones. El índice está libre y colocado delante de los demás, de modo que puede recorrer fácilmente desde el talon á la punta de la hoja, ya las caras, ya los bordes de esta; de suerte que en el primer caso sirve para sujetar el instrumento, y en el segundo, si se le aproxima á la punta, puede limitar la profundidad á que debe penetrar el bisturí en las punciones, y si se le apoya en la mitad de la hoja, facilita la seccion de las partes blandas porque puede aumentar la fuerza de la presion. Por último el anular y el meñique, doblados como el medio, estan colocados sobre la cara externa del mango y apoyan la extremidad de este último contra la cara palmar de la articulacion de la primera falange del dedo pequeño con el quinto hueso del metacarpo.

Posicion segunda. *Bisturí tomado como un cuchillo con el filo hácia arriba.* La colocacion de los dedos es la misma que en la primera posicion, solo que cambia la direccion del instrumento, pues el filo mira hácia arriba ó hácia la cara palmar de los dedos, y el lomo hácia las partes que debe cortar. Se supone que la mano se halla siempre en una pronacion ligera.

Posicion tercera. *Bisturí tomado como una pluma de escribir.* El filo está vuelto hácia el borde cubital de la mano; los pulpejos del pulgar y del índice se apoyan en cada lado del punto de union de la hoja con el mango; el dedo medio, extendido sobre el plano de la hoja, puede recorrerla desde el talon hasta la punta, y de este modo sirve para limitar la profundidad de la incision; los dedos anular y pequeño, estendidos y apoyados sobre las partes inmediatas, proporcionan un punto de apoyo á la mano.

Posicion cuarta. El *filo está vuelto hácia la palma de la mano.* Tomado el bisturí como hemos dicho, se obtiene otra posicion volviéndole verticalmente entre el pulgar y el índice hasta que se presente oblicuamente en disposicion de cortar en sentido contrario al empleado comunmente, es decir, con el lomo vuelto hácia las partes que debe cortar, y el filo hácia la palma de la mano del operador. En esta situacion, el mango se halla apoyado sobre las dos últimas falanges del índice, que estan muy dobladas sobre la primera; el dedo medio está aplicado sobre un punto cualquiera de la superficie de la hoja, y el anular y el meñique le sirven de apoyo lateralmente.

Posicion quinta. *Bisturí tomado como un arco de violin.* Esta posicion es enteramente la misma que la primera, en cuanto al modo de colocar los cuatro primeros dedos, y solo se diferencia por la situacion del dedo pequeño; pues en lugar de apoyar este la extremidad del mango en el borde cubital de la mano, se halla libre y levantado.

Posicion sexta. *Bisturí tomado como un arco, con el dedo pequeño aplicado tambien sobre el mango.* Esta posicion se diferencia de la anterior y mucho mas de la primera en que en lugar de apoyar la extremidad del mango sobre el borde cubital de la mano, el mango dista de él, por el contrario, toda la longitud del dedo pequeño medio doblado.

Posicion setima. *El bisturí obra como una palanca á lo largo y al través.* En esta posicion la hoja puede presentarse á las partes mas ó menos oblicuamente ó de plano. El bisturí está fijo entre el pulgar y el dedo medio semi-doblados, que estan colocados en los bordes opuestos de los puntos de union de la hoja con el mango; el índice se halla colocado un poco mas adelante que el dedo medio sobre el lomo de la hoja; el anular y el meñique estan aplicados en el mismo borde á lo largo del mango y le fijan ligeramente sobre la base y la cara palmar del dedo pequeño. Tomado el bisturí en esta posicion, una de sus caras es superior y la otra inferior, y su filo mira hácia el operador. Ejecutando un movimiento de semi-rotacion entre los tres últimos dedos y el pulgar, cambian mutuamente de bordes y entonces el lomo del instrumento mira al operador.

Posicion octava. El *bisturí obra como un trócar.* El instrumento abierto está echado de plano sobre la cara palmar de la articulacion de las segundas y terceras falanges de los dos últimos dedos. Los dedos pulgar y medio estan opuestos sobre las caras superior é inferior del instrumento; el índice está colocado un poco mas adelante debajo de la hoja; los dos últimos dedos, medio doblados, fijan la extremidad libre del mango contra la parte superior é interna de la eminencia hipotenar. El filo puede estar vuelto hácia la palma de la mano ó hácia la punta de los dedos.

(1) En todas las posiciones se ha supuesto tomado el bisturí con la mano derecha. Para aplicar los preceptos cuando se le cogen con la otra mano, basta tomar en sentido inverso las expresiones relativas que trazan la direccion del instrumento.

2.º INCISIONES (1).

Fig. 1. Bisturí tomado en *primera posicion*; el lomo del instrumento está vuelto hácia la palma de la mano.

Fig. 2. Incision con el bisturí tomado en *segunda posicion*; el filo está vuelto hácia la palma de la mano que tiene cogido el instrumento; la otra mano le sirve de punto de apoyo y estira los tegumentos.

Fig. 3. Incision con el bisturí recto sobre un conductor; se ha figurado á los dos instrumentos en el momento en que salen juntos de la herida, al terminar la incision.

Fig. 4. Puncion con el bisturí tomado en *tercera posicion* para hacer la incision de fuera adentro.

Fig. 5. Incision sobre un conductor en *cuarta posicion*; el filo está hácia arriba.

Fig. 6. *Quinta posicion.* Bisturí tomado como un arco de violin, pero el dedo pequeño está elevado.

Fig. 7. *Sexta posicion.* Bisturí tomado como un arco, pero el dedo pequeño está aplicado al mango.

Fig. 8. *Sétima posicion* del bisturí, el cual corta una porcion del tejido que le presentan las pinzas.

Fig. 9. *Octava posicion del bisturí.*

Fig. 10. Incision en T, en que el bisturí está trazando la herida vertical, estando hecha ya la trasversal.

Fig. 16. Figura de la incision en V.

Fig. 14. Figura de la incision en estrella.

Fig. 15. Incision crucial; con el bisturí *b*, y las pinzas *a* se diseca el colgajo superior izquierdo; el bisturí está en quinta ó sexta posicion.

Fig. 11. Incision de un pliegue de la piel, tomado el bisturí en primera posicion.

3.º POSICIONES DE LAS TIJERAS.

Fig. 12. Segunda posicion de las tijeras para cortar de plano.

Fig. 13. Tercera posicion de las tijeras para dividir con fuerza las partes gruesas.

(1) Para evitar repeticiones se ha representado, en todas las figuras, á la mano y al bisturí en posicion y en accion.

Lámina II.


Figu. 1.
F.2
F.3
F.4
F.5
F.6.
F.7
F.8.
F.9.
F.10
F.11.
F.12.
F.13
F.14
F.15
16
17
18
F.19
F.20.
F.21.
F.22.
F.23.
F.24
F.25
F.26
F.27
F.28
F.29
F.30.
F.31.
F.32.
F.33.
F.34
F.35.
F.36.
F.37.
F.38.
F.39
F.40.
F.41.
F.42.
F.43.
F.44
F.45
F.46.
F.47.
F.48.
F.49.
F.50.
F.51.
F.52.
F.53.
F.54
F.55.
Castilla g.º

LAMINA II.

INSTRUMENTOS DE LAS CURAS, DE LAS INCISIONES Y DE LAS CAUTERIZACIONES,

COMPRESION DE LAS ARTERIAS É INSTRUMENTOS DE VARIAS OPERACIONES.

BISTURIES.

El bisturí se compone de un mango ó caja fijo, ó que puede separarse en dos cachas cuando se quiera. El extremo del mango recibe el talon de la hoja, que puede estar fija (bisturí de mango fijo); pero generalmente está articulado en charnela que da vueltas sobre un clavillo, de modo que se puede cerrar el instrumento, y en este caso entra la hoja entre las dos cachas del mango. Para que el bisturí no se doble jamás al hacer las operaciones, se han inventado diversos modos de fijar la hoja en el mango, de lo cual hay muchos ejemplos en las figuras siguientes. Los bisturíes que sirven para hacer las incisiones pueden ser *rectos*, *convexos* y *de boton*, los que llenan diversas inclinaciones.

Fig. 1. *Bisturí recto.* La hoja termina en punta, el talon es corto, y el filo y el lomo ligeramente convexos convergen uno hácia otro y terminan en una punta muy aguda que corresponde al medio de la hoja. La ligera convexidad del filo sirve para que al cortar de plano, se pueda elevar el mango un poco encima de la parte en que se opera.

Fig. 2. *Bisturí convexo.* La hoja tiene la misma longitud que en el precedente, pero conserva la misma anchura hasta cerca de la punta en que el corte, que es casi recto hasta este punto, se junta con el lomo formando una curva elíptica.

Fig. 3. *Bisturí recto de boton.* Se diferencia de los anteriores en que su hoja es menos ancha, es igual en toda su longitud y en el extremo termina en un abultamiento ó boton. Este instrumento no tiene punta para que no hiera los tejidos, y sirve para cortar de dentro afuera sobre un conductor.

Estos tres bisturíes, que son los que se usan con mas frecuencia, estan articulados por medio de un resorte que los fija cuando estan abiertos.

Fig. 4. *Bisturí recto* modificado por M. Charrière. Este instrumento es romo, no tiene boton en su extremidad libre; el talon está fijo por una uñita (*a*), que juega sobre un resorte (*b*).

Fig. 5. *Bisturí inglés.* Se diferencia de los que generalmente se usan en que su talon es mas prolongado y la parte cortante de la hoja es mas corta y de corte convexo.

Fig. 6. *Bisturí para operar las fístulas*, imaginado por M. Charrière. El lomo de este instrumento es hueco, y tiene una canal cerrada en un punto por un puentecito metálico (*b*), debajo del cual pasa un estilete romo (*a*) sobre el que se desliza el lomo de la hoja. El objeto de este mecanismo es reemplazar por medio del estilete la sonda acanalada, á la cual el bisturí comun puede abandonar al moverse. Se fija la hoja en el mango por medio de una corredera de boton (*c*).

Fig. 7. *Bisturí de M. Larrey.* Este instrumento se distingue por un anillo ó corredera metálica (*a*), que se desliza por el mango y no le deja abrir cuando está cerrado, ni cerrarse cuando está abierto.

Fig. 8. *Bisturí de M. Recamier.* Este instrumento es el mas ingenioso de todos por el modo de articularse. En la extremidad libre, una de las cachas tiene una llavecita que puede dar vueltas (*a*), y pasa al través de una mortaja (*b*) de la otra cacha, de modo que la rama hembra pueda separarse de la otra cuando se quiera, girando sobre el clavillo de la articulacion de la hoja con el mango. En el otro extremo el talon de la hoja tiene á cada lado dos uñitas vueltas hácia una ú otra cara. Las uñitas inferiores (*d*, *d*) se apoyan sobre el borde de las cachas, y se oponen á que pueda cerrarse el instrumento cuando está abierto; las uñitas (*c*, *c*) que se hallan situadas en la porcion libre del talon, impiden que se pueda abrir el instrumento cuando se halla cerrado.

Fig. 9. *Bisturí aleman*, en que las dos cachas del mango son movibles en su extremo libre, y la hoja está fija en su articulacion por dos clavillos.

INSTRUMENTOS DE LAS CURAS.

Fig. 10, 11 y 12. *Tijeras.* Las tijeras de cirujano son planas, largas, de hoja corta, y terminan en punta roma; los anillos de las dos ramas son oblicuos y divergentes. Se distinguen tres especies, que se diferencian en la direccion de las hojas. Fig. 10, *tijeras rectas*; fig. 11, *tijeras corvas sobre el plano*; fig. 12, *tijeras corvas sobre el borde.* Las tijeras corvas sobre el plano sirven principalmente para hacer las resecciones de los tumores pequeños ó de las fungosidades; las primeras se usan particularmente para las curas. Con este objeto hemos preferido dibujar sus ramas con una separacion ligera, de modo que se puedan cerrar aun cuando se introduzca accidentalmente un pliegue de la ropa entre ellas.

Fig. 13 y 14. *Pinzas de anillos* destinadas á diversos usos en las curas. Tambien es muy útil que las ramas esten algo separadas, como en la fig. 14.

Fig. 15. *Porta-mechas.*

Fig. 16. *Estilete acanalado.*

Fig. 17. *Sonda acanalada.* Este instrumento tiene diferentes usos, aunque mas comunmente sirve de conductor para guiar el bisturí en los trayectos fistulosos. Por tener la punta roma, se la ha empleado en estos últimos tiempos para aislar y desnudar los vasos en las ligaduras. La chapa en que termina, que tambien sirve para cogerla, presenta una hendidura en la parte media que recibe el frenillo de la lengua, cuando hay que cortarle en los recien nacidos.

Fig. 18. *Estilete-aguja.*

Fig. 19 y 20. *Pinzas de disecar* de la forma comun. Cada uno de estos instrumentos está representado de frente (*b*) y de perfil (*a*); (*c*) indica el modo con que se ajustan los dientes cuando las pinzas estan cerradas.

Cauterios metalicos.

Los cauterios metálicos son generalmente de acero; pero á veces se construyen parte de ellos de cobre ó de cualquier otro metal. Se componen de una varilla cilíndrica, ordinariamente doblada en una extremidad, que es mas ó menos ancha y tiene diferente figura, y por el otro extremo entran en un mango en donde permanecen fijos por medio de un tornillo.

Fig. 21. *Cauterio nummular.* Como la varilla es muy larga, se la supone cortada en (*a*) é introducida en el mango (*b*). (*c*) Es el plano del disco que ha dado su nombre al instrumento.

Fig. 22. *Cauterio en forma de hacha ó astil*, destinado para la cauterizacion trascurrente. (*d*) Es el espesor del astil visto por el corte.

Fig. 23. *Cauterio en forma de cilindro.* Este instrumento tiene numerosas aplicaciones cuando no está doblado en ángulo.

Fig. 24. *Cauterio cónico.*

Fig. 25. *Cauterio olivar.*

Fig. 26. *Cauterio anular* destinado para la cauterizacion sincipital; (*e*) seccion de la extremidad ensanchada, que generalmente es de cobre; (*f*) plano del disco que cauteriza.

Fig. 27. Cauterio que se emplea en las cauterizaciones de las fístulas recto-vaginales. (*g*) Cara inferior de la parte abultada en que termina el instrumento.

Fig. 28. *Cauterio uterino.* (*h*) Plano del disco en que termina.

Fig. 29. Cauterio imaginado por M. Charrière para cauterizar las heridas hechas por animales rabiosos. Para cauterizar los dientes ó las encías se usa un instrumento que tiene la misma forma que el anterior, solo que es mas pequeño.

Fig. 30. *Mango de los cauterios* visto de frente y de lado (*a*); generalmente es de madera, y sirve para preservar de la accion del calórico los bordes de las soluciones de continuidad, cuando se hacen las cauterizaciones profundas.

Compresion de las arterias.

La figura 31 representa diferentes modos de comprimir algunas arterias de la cabeza y del cuello.

Compresion de algunas arterias de la cara.

Los cirujanos han imaginado muchos vendajes mas ó menos complicados para comprimir dichas arterias; los inconvenientes que tienen las muchas vueltas de vendas sobrepuestas, han obligado á M. Bourgery á reemplazarlos por una venda ó cinta ancha con hebilla. En la misma cabeza se han representado tres compresiones.

(A) Compresa graduada que comprime la *arteria facial* en el punto en que pasa debajo del borde del hueso maxilar inferior, por delante de la insercion del masetero. (*a*) Venda que sostiene la compresa, y la fija sobre la arteria, y pasa verticalmente por encima del vértice de la cabeza, y por debajo de la barba.

(B) Compresion por medio de una compresa graduada de la *arteria frontal* procedente de la oftálmica, encima del arco superciliar. Está tambien sostenida por una simple venda con una hebilla (*b*) que rodea la cabeza horizontalmente.

(C) Compresion, por medio de una compresa graduada, de la *arteria sub-orbitaria* al salir del conducto del mismo nombre. Tambien está sostenido todo con una venda horizontal con hebilla (*c*). Para mantener fija la venda, se coloca en el lado opuesto otra compresa para que llene el hueco.

Compresion de la carotida.

Hasta ahora no se habia inventado ningun instrumento para hacer la compresion permanente de la arteria carótida primitiva, y el que propone M. Bourgery llena completamente el objeto. La fig. 31 representa este instrumento del modo que debe estar colocado.

Explicacion del compresor de la carótida. Figuras 32, 33 y 34.

Fig. 32. Representa el instrumento colocado sobre el plano de la seccion del cuello.

El instrumento se compone de las partes siguientes: 1.º de un cuarto de círculo de acero (D), compuesto de dos segmentos que se deslizan uno sobre otro, y que se mantienen unidos por medio de un tornillo de presion, lo mismo que en el compresor de Dupuytren, de modo que se aumenta ó se disminuye segun se quiere la estension que abraza. Esta porcion de círculo termina en ambos extremos en un segmento de acero, con los cuales se articula por medio de una charnela; 2.º el segmento posterior (E) sostiene por detrás la pelota en que se apoya el instrumento, ó de oposicion (F); 3.º El segmento anterior (G) termina en una cavidad (H), que recibe por medio de una bola (I) la palanca que tiene la pelota movible (K), formando con ella una articulacion orbicular sostenida por un tornillo. La pelota movible (L), estrecha y larga, tiene 10 líneas de ancho en la base y solo 6 en el vértice.

Este instrumento, cuya forma es regular, se aplica del mismo modo sobre cualquiera de los dos lados del cuello. Segun su modo de obrar, la pelota fija ó de oposicion se apoya en la parte lateral posterior sobre los músculos de la nuca, en el ángulo reentrante comprendido entre las apófisis articulares y espinosas de las vértebras, en cuyo espacio no existe ningun vaso voluminoso. La pelota movible, que es estrecha y tiene 18 líneas de altura, aparta hácia afuera el músculo esterno-cleido-mastoideo, y comprime la arteria carótida delante de las inserciones de los escalenos y de las apófisis trasversas de las vértebras. Como la pelota es tan estrecha puede introducirse en la hendidura formada exteriormente por el esterno-cleideo-mastoideo, é interiormente por la laringe, la tráquea y el esófago sin comprimir ni dificultar demasiado las funciones de estos últimos órganos. La articulacion orbicular tiene por objeto permitir que la pelota se incline en diversos sentidos, y que se pueda variar el punto en que se haga la compresion, de modo que se evite comprimir la vena yugular, el tronco neumogástrico, el nervio cardíaco superior y el gran simpático, en el caso en que algunos síntomas indicasen que se hallasen comprimidas estas partes.

Además, como en el mayor número de casos en que hay que hacer la compresion permanente de la arteria carótida, sobre todo en los casos de congestiones repentinas en un lado del celebro, no se necesitaria interceptar completamente el calibre del vaso, bastaria comprimirla mas ó menos para reducir casi á la nada el curso de la

sangre, y de este modo se puede evitar el comprimir otros órganos, principalmente los nervios.

Compresor de la axilar.

Es casi imposible comprimir la arteria axilar entre la clavícula y el borde inferior libre del pectoral mayor en los sugetos que tienen músculos vigorosos; pues el compresor de Dahl y aun la pelota con mango son insuficientes para suspender los latidos en la arteria radial, por cuya causa se ha representado la compresion solo con los dedos, con lo cual tampoco se consigue enteramente el objeto mas que en las personas flacas.

Fig. 35. Compresion de las arterias temporal y subclavia.

Compresion de la arteria temporal.

En lugar del *nudo de enfardelador* ó *vendaje nudoso*, que es muy incómodo por su volúmen, por la sobreposicion de los nudos, por las muchas vueltas de venda, y porque comprime todas las venas subcutáneas, representamos el modo de comprimir la arteria temporal por medio de la pelota de M. Charrière (A) (véase la figura 43), sostenida por medio de una venda, que pasa verticalmente sobre el sincipucio y debajo de la mandíbula, en cuyo punto una compresa doblada previene cualquiera lesion de la piel. La pelota aplicada delante de la oreja y encima del arco zigomático, comprime la arteria temporal en el sitio en que se divide en los dos ramos temporales, cuando hay hemorragia por alguno de estos ramos.

Compresion de la arteria subclavia.

Hasta ahora tampoco se poseia ningun instrumento para comprimir de un modo permanente la arteria subclavia. Sin ocuparse mucho sobre la utilidad de poderse hacer dueño de la sangre que ha de recorrer el miembro torácico, sobre todo despues de lo que se ha dicho sobre la poca certidumbre ó la completa imposibilidad de comprimir la arteria axilar, propone M. Bourgery un instrumento nuevo, que por las condiciones que llena, detiene inmediatamente la circulacion de la sangre por la arteria subclavia en diferentes personas, ya sean muy musculosas, ya esten muy delgadas, y puede aplicarse indistintamente en cualquiera de los dos lados.

Descripcion del compresor de la subclavia, fig. 36, 37, 38, 39 y 40.

Este instrumento se compone de cuatro partes principales.

1.ª De una pelota fija (A) fig. 37, de figura rectangular, cosida sobre una chapa metálica con dos mortajas (*a*) en los extremos. Se coloca esta pelota al través sobre las inserciones del pectoral mayor, debajo de la clavícula que le sirve de punto de apoyo. La pelota tiene doble grueso en una de sus extremidades que debe entrar en el hueco subcoracoideo, al paso que la otra extremidad, que es mas delgada, corresponde á la articulacion esterno-clavicular. Cambiando de borde se puede aplicar la pelota al otro lado, de modo que el mismo instrumento puede servir para comprimir ambas arterias subclavias.

2.ª De otra chapa de acero (B) fig. 40, de la misma figura que la anterior, sobre la que se aplica exactamente. Está sostenida por medio de dos llaves que pueden dar vueltas (*b*), y entran en las mortajas de que hemos hablado anteriormente. Esta segunda chapa sirve de punto fijo á todo el resto del aparato; en sus extremos tiene unos botones de cobre (*c*), en que se enganchan las correas que le sostienen.

3.ª De una lámina de acero que da vueltas (C) figura 40, fija sobre la chapa (B) por medio de un tornillo que se inclina un cuarto de círculo á izquierda y á derecha para compensar la oblicuidad de ambas clavículas. Esta lámina sirve de punto fijo á la palanca de la pelota movible que hace la compresion. Por la parte superior se articula por cada lado por medio de una charnela en (*d*) con una lámina de acero semi-elíptica de figura de herradura (D); esta es muy movible y esta movilidad la permite adaptarse á cualquiera elevacion del trapecio. Esta lámina elíptica tiene por debajo una pelota de la misma figura, y presenta dos botones (*c*) para enganchar las correas posteriores; el espacio que deja en medio da paso á la pelota movible.

4.ª La última parte del aparato se compone de una palanca doblada en ángulo (E) fig. 38, cuya base ensanchada (*e*) gira por medio de un tornillo sobre la chapa (C) y puede fijarse en la posicion que sea necesario por medio de una llave (*f*). En la parte superior termina en una cavidad (*g*), en la que entra la bola del brazo de la palanca horizontal sostenida por medio de un tornillo (*h*). Como la palanca horizontal (F) forma por detrás una articulacion orbicular, puede sufrir todas las inclinaciones de la pelota que sostiene en la otra extremidad. Resta, pues, hablar de la pelota (G), que tiene la figura de un cono prolongado, de modo que penetra fácilmente en la separacion de los escalenos; las diversas inclinaciones de la palanca horizontal (F) fig. 36, á la que atraviesan el tornillo (*i*) y sus dos varillas conductoras (*k*), determinan las inclinaciones que puede sufrir la pelota (G).

Conocidas ya las diversas partes del instrumento, se aplica la pelota (A) paralelamente á la clavícula; la lámina metálica (C) se inclina lateralmente al lado que se quiera; la lámina de figura de herradura se aplica sobre el trapecio; y las dos palancas (E y F) toman la conveniente inclinacion para que la pelota que se apoya sobre la primera costilla se halle perpendicularmente al eje de la arteria, es decir, oblicua de arriba abajo, un poco de fuera adentro y de atrás adelante. Se fija el instrumento en la debida posicion por medio del vendaje de cuerpo (H), las correas anteriores (I) y las posteriores (K).

Compresion de la arteria humeral.

Fig. 41. *Compresion de la arteria humeral en su parte media*, por medio del torniquete ó compresor de J. L. Petit, modificado por M. Charrière. La pelota movible se apoya por detrás en el músculo triceps braquial; la pelota de presion que se aprieta ó afloja dando vueltas al tornillo, se halla aplicada sobre la arteria.

Fig. 42. *Compresion de la parte inferior de la arteria humeral* por un compresor pequeño modificado por M. Charriére. Este instrumento obra en sentido inverso al de J. L. Petit; es decir, que se compone de una sola pelota (*a*) que se aplica sobre la arteria, y del tornillo de presion (*b*), que aproxima ó aleja la chapa de oposicion (*c*), los que obran sobre el diámetro opuesto del miembro. Una compresa doblada (*d*) liberta la piel de cualquiera lesion; estan sujetas las cintas por medio de una hebilla (*e*). Este instrumento está fundado en un principio erróneo, cual es el comprimir

el vaso por la pelota de oposicion, que no estando sostenida por el tornillo, tiende á deslizarse por los lazos con tanta mas facilidad cuanto que esta pelota, presentando su mayor diámetro al través, necesita para introducirse entre los músculos que estos cambien mucho de sitio contra lo cual reaccionan haciéndola deslizar, efecto que en este caso produciria el biceps, si se aplicase el compresor á la parte media del brazo.

Compresion de las arterias radial y cubital.

Fig. 42. B. Compresion de la arteria radial en el tercio inferior del antebrazo por medio de la pelota de M. Charrière. No pudiendo aplicarse en todos los puntos una pelota que tenga una dimension determinada, se puede corregir la demasiada longitud de la pelota interponiendo una compresa graduada de figura conveniente, sobre la cual se aplica aquella. La venda que rodea circularmente el miembro se fija en cada lado en un clavillo de hebilla. Cuando haya necesidad, se ponen compresas dobladas para preservar de la compresion á la piel y venas subcutáneas.

Para comprimir la arteria cubital puede servir el mismo instrumento.

(C) Modo de comprimir la porcion dorsal de la arteria radial por el mismo procedimiento.

Descripcion de los compresores.

Fig. 44. *Torniquete ó compresor* de J. L. Petit modificado, tal como se usa en la actualidad. Se compone de una pelota que hace la compresion (*a*), cosida sobre una chapa metálica (*b*), y se mueve por medio de un tornillo que la hace aproximarse ó alejarse (*c*), flanqueado por dos varillas conductoras (*d*); otra chapa metálica (*e*) sobre que se apoyan las cintas, guia estas tres varillas; en el otro extremo se encuentra la pelota que se coloca en la parte opuesta (*f*). La cinta (*g*) que sostiene todo el aparato pasa todo á lo largo por ambas chapas terminales, á las que permanece fija por medio de dos pasadorcitos metálicos (*h*, *h*). La parte superior (*e*) de la cinta está hendida longitudinalmente para dejar pasar las tres varillas; se la sujeta lateralmente por medio de una hebilla (*i*).

El torniquete de Petit es el mejor modelo de los instrumentos de esta clase, y el que puede aplicarse á mayor número de arterias.

Fig. 43. *Pelota* de M. Charrière, imaginada para comprimir las arterias de mediano calibre. Se compone de dos chapas: una sostiene la pelota, y la otra está fija en la primera por medio de una llave que da vueltas. En cada extremidad de esta segunda chapa se encuentra un caballete, entre los cuales pasa un clavillo de hebilla, cuyos pinchos sostienen la venda.

Compresion de la arteria femoral.

Se coloca el muslo medio doblado sobre una almohada. La figura representa la compresion de la arteria en dos puntos:

1.º *En el pubis.*

Se representa comprimida la arteria femoral sobre el pubis con la pelota fija del compresor de J. L. Petit, pues no existe la pelota movible. La cinta pasa por debajo del pliegue de la nalga; se preserva á la piel de cualquiera lesion por medio de compresas dobladas. Como la pelota (A) que comprime en el pliegue de la íngle tiene siempre tendencia á escurrirse, se evita esto por medio de un pedazo de venda (B) que abraza la cinta del torniquete en asa y se ata á un cinturon abdominal (C) por medio de algunas vueltas de venda.

2.º *Compresion en el muslo.*

Se comprime la parte media de la arteria sobre el cuerpo del fémur por medio del compresor de Dupuytren.

Fig. 45. *Descripcion del compresor de Dupuytren.*

Este instrumento se compone de un semicírculo de acero (D), compuesto de dos segmentos que se deslizan uno sobre otro, y se mantienen unidos por medio de un tornillo de presion, de modo que se aumenta ó disminuye segun se quiere la extension del arco. Esta faja metálica presenta en ambos extremos una articulacion por medio de una charnela; la extremidad posterior tiene la pelota (E), que se coloca en el punto opuesto de la arteria, detrás de los músculos del muslo; la extremidad anterior (F) sostiene la varilla del tornillo (G) y los dos conductores (H) de la pelota movible (I), que sirve para comprimir la arteria.

Fig. 47. Compresion de las arterias pedia y tibial posterior.

La pelota (K) se apoya sobre una compresita graduada y comprime la arteria tibial posterior en el espacio que media entre el maleolo interno y el calcáneo, en el punto en que pasa debajo de la bóveda de este hueso. Para no comprimir directamente los tendones de los extensores se ha colocado la compresa doblada (L).

La pelota (M), que tiene la misma figura, comprime la arteria pédia sobre el tarso á lo largo del extensor del dedo gordo; unas compresas dobladas protegen los bordes interno y externo del pie.

Sedales.

Fig. 48. Aguja de pasar sedales, de M. Boyer, con su mecha.

Fig. 49. Otra aguja para sedales.

Moxas é instrumentos de acupuntura.

Fig. 50. Moxa comun en combustion, sostenida sobre la piel por medio de unas pinzas, y alimentado el fuego con un soplete. En la práctica se suple el soplete con un fuelle y tambien con la boca.

Fig. 51. Moxa de M. Sarlandière.

Fig. 53. Porta-moxas de M. Larrey, que es muy cómodo, pero poco usado.

Fig. 54. Soplete de M. Larrey.

Fig. 52. Agujas de acupuntura.

Suturas.

Fig. 55. (*a*) Sutura de puntos pasados.
(*b*) Sutura de puntos separados.
(*c*) Sutura enrollada ó enroscada.
(*d*) Sutura enclavijada ó emplumada.
(*e*) Sutura de puntos continuos ó de peletero.


Lámina III.
Figura 1.
F. 2.
F. 3.
F. 4.
F. 5.
F. 6.
F. 7.
F. 8.
F. 9.
F. 10.
F. 11.
F. 12.
F. 13.
F. 14.
F. 15.
F. 16.
F. 17.
F. 18.
F. 19.
F. 20.
F. 21.
F. 22.
F. 23.
F. 24.
F. 25.
F. 26.
F. 27.
F. 28.
F. 29.
F. 30.
F. 31.
F. 32.
F. 33.
F. 34
F. 35.
F. 36
F. 37.
F. 38.
F. 39.
F. 40.
F. 41.
F. 42.
F. 42. bis.
F. 43.
Castilla G.º

LAMINA III.

EXTRACCION DE LOS DIENTES, INSTRUMENTOS DE DENTISTA, VENTOSAS,

ESCARIFICADORES, EBDELOMETRO, SANGRIAS DEL BRAZO Y DEL PIE.

Extraccion de los dientes.

Figura 1. Extraccion de la tercera muela del borde alveolar izquierdo de la mandíbula inferior con la llave de Garengeot.

Fig. 2. Extraccion de la cuarta muela del borde alveolar izquierdo de la mandíbula superior con la llave de paleton.

Fig. 3. Extraccion de la cuarta muela del borde alveolar derecho de la mandíbula superior con la llave representada en la fig. 21.

Fig. 4. Extraccion del primer diente incisivo izquierdo de la mandíbula inferior con la media caña.

Fig. 5. Extraccion de la muela del juicio de la mandíbula superior con el gancho en Z colocado en la llave de Garengeot. La figura representa la luxacion del diente hácia afuera; pero cuando el espacio que media entre el borde alveolar y la apófisis coronóides, que está cubierta de partes blandas, es insuficiente para alojar el paleton, se hace la luxacion hácia dentro.

Fig. 6. (*a*) Extraccion con el gatillo de una raiz vacilante de la tercera muela del borde alveolar derecho de la mandíbula inferior.

(*b*) Luxacion de la raiz del primer diente incisivo superior izquierdo con la palanca; despues se debe coger con las pinzas rectas la raiz que se ha movido.

Fig. 7. (*a*) Luxacion con el elevador piramidal (fig. 24), de una raiz doble de una muela cariada de la mandíbula superior.

(*b*) Extraccion con el gatillo de una raiz vacilante ó luxada antes de la segunda muela izquierda superior.

Instrumentos que sirven para extraer los dientes.

Fig. 8. Llave de Garengeot con sus dos ganchos accesorios (*a* y *b*). Este instrumento, al que ha dado su nombre Garengeot aunque solo le ha perfeccionado, es el mas usado y mas útil de todos á pesar de las modificaciones siguientes.

Fig. 9. La misma llave de paleton estrecho (*a*) y de gancho en ángulo recto (*b*).

Fig. 10. Llave de M. Colombat, cuya principal modificacion consiste en un cilindro que da vueltas (*a*) en la extremidad del paleton y hace que sea mas suave la presion.

Fig. 11. Otro modelo. Medio anillo, dentro del cual entra el índice, que dirige por medio de una varilla central los movimientos del gancho.

Fig. 12. Llave de Fox y Savigny, cuyo gancho sobresale mas ó menos segun se quiere del paleton, y hace el mismo oficio que el gancho en Z.

Fig. 13. Llave de doble vástago de Colombat, cuyo paleton está escotado en medio, y sirve para impedir la fractura del borde alveolar que corresponde al diente que se ha de extraer.

Para extraer los dientes sin romper las raices se aconseja cubrir el paleton con una tira de lienzo dada muchas vueltas en ocho de guarismo, que se renueva cada vez que se usa.

Fig. 14. Pinzas rectas.

Fig. 15. Pinzas de Laforge, llamadas pinzas de relojero.

Fig. 16 y 18. Pinzas dobladas en ángulo, ó gatillos.

Fig. 17. Gatillo incisivo ó dentuza.

Fig. 19. Gatillo de forma de pico de papagayo.

Estos diversos instrumentos son mas incómodos que aquellos en que el movimiento es horizontal.

Fig. 20. Media caña tal como se emplea en la actualidad; el paleton de este instrumento debe estar cubierto de lienzo.

Fig 21. Llave que puede aplicarse á los dos lados sin destornillar los ganchos.

Fig. 22. Media caña modificada por M. Bourgery. La varilla del gancho entra en una gotiera que presenta la del paleton para evitar que vacile.

Fig. 23. Pelican simplificado tal cual se usa en la actualidad; en otro tiempo se le empleaba para dislocar las raices, que se extraian despues con el gatillo.

Fig. 24. Palanca, botador ó elevador piramidal. Es el instrumento mas útil entre los de su clase para dislocar las raices de las muelas.

Fig. 25. Palanca en forma de lengua de carpa.

Fig. 26. Palanca en forma de lengua de gato. No son tan útiles como la de la fig. 24.

Ventosas.

Fig. 27. Ventosa simple representada en el momento en que obra sobre la piel. Un tres pies pequeño, hecho de una lámina de metal, colocado en el interior de la campana de vidrio, sostiene una bolita de algodon empapado en alcohol, encendido, de modo que aisla la piel del contacto de la llama. Hay ventosas circulares y ovales.

Fig. 28. *Ventosa de bomba.* Este instrumento, que es el mas útil de todos, se compone de una campana de vidrio (*a*), que en su parte superior tiene una virola y una llave de laton (*b*), á la cual se ajusta una bomba de cobre aspirante é impelente (*c*) que en los movimientos se vacia por sí misma del aire encerrado en el tubo por medio de una válvula que hay en el espesor del émbolo. Como se puede cortar la comunicacion de esta bomba con el interior de la campana cerrando la llave (*b*), se la puede aplicar á otras muchas campanas colocadas en las diferentes partes en

que se quiere hacer el vacío. En este aparato se supone que el vacío producido en el interior de la campana (*a*) ha ocasionado la atraccion de los tegumentos (*d*) que forman una convexidad en el interior.

Recientemente se ha hecho una modificacion con el objeto de impedir que la parte sobre que se aplica sufra las oscilaciones que se comunican á la bomba; dicha modificacion consiste en aplicar un tubo hueco de goma elástica como de un pie de largo, que en ambos extremos tiene una virola de laton, en una de ellas se introduce la virola de cobre de la ventosa y la otra se introduce en el extremo de la bomba.

Adaptando la misma bomba á una campana de vidrio que se diferencia de las ventosas circulares en que la abertura es estrecha y en forma de cuello para recibir el pezon, se puede extraer artificialmente la leche de los pechos. Tambien se puede aplicar la campana á la superficie del pecho por medio de una pezonera de vidrio.

Escarificadores.

Fig. 29 *a* y *b*. *Escarificador de resorte*. Este instrumento representa una caja cúbica metálica, en cuyo interior hay un mecanismo que mueve dos barritas paralelas, que sostienen cada una seis láminas de acero ó lancetas, que pasan al través de igual número de hendiduras perpendiculares á las barritas, practicadas en el plano inferior (*a*) del instrumento. En el plano superior (*b*) hay un boton de metal (1) que dirige un tornillo con que se puede subir ó bajar la porcion inferior del aparato, sostenida por dos tornillos laterales (2), de modo que aleja ó aproxima al plano inferior las lancetas (*b*), fig. 4. Se arma el aparato comprimiendo la palanca (3) que mueve una rueda dentada que dirige la rotacion de las barras en que estan las lancetas. En la figura (*a*) el instrumento está á medio armar, para que se pueda ver el punto por donde salen las lancetas, las cuales comprimiendo sobre el boton lateral (4), se retiran de pronto, describiendo un arco de círculo opuesto al anterior.

Fig. 30. *Escarificador á mano de M. Pasquier*. Este instrumento, que es muy sencillo, se compone de una caja sostenida con un mango. Una rueda dentada, dirigida por medio de una llave que puede dar vueltas, mueve seis láminas de acero semicirculares. Estas láminas estan contenidas en el interior de la caja, y salen por unas hendiduras paralelas, tal como se representa en la figura.

Ebdelómetro.

El ebdelómetro consiste en una ventosa de bomba, y en un escarificador que obra en el interior de la campana de la bomba.

Fig. 31. *Ebdelómetro de M. Sarlandière*. Se representa el instrumento despues de haber obrado.

(*a*) Es la campana central aplicada sobre los tegumentos (*b*) que estan elevados dentro de ella y dan un chorro de sangre por cada picadura.

(*c*) Es una llave lateral á la que se adapta la bomba aspirante é impelente que hace el vacío en el interior de la campana. Esta bomba (*d*) está cortada en la figura.

(*e*) Porcion central, que contiene una caja de cuero, dentro de la cual se desliza muy ajustada una varilla vertical (*f*), que en el interior de la campana termina por un disco metálico (*g*), en el cual hay encajadas diez lancetas verticales que pican la piel hinchada, bajando el disco, al que se eleva despues.

(*h*) Es un caño lateral cerrado con un tapon (*i*) que sirve para dejar salir la sangre y el vapor sanguíneo contenidos en el interior de la campana, y de este modo el instrumento queda en disposicion de servir para otra aspiracion, sin haber tenido necesidad de moverle.

Ventosas de M. Junod.

Este aparato se compone de tubos ó cilindros huecos de cristal ó de cobre estañado, abiertos por un extremo y cerrados por el otro por medio de una llave. La capacidad de estos cilindros es suficiente para contener uno de los dos miembros torácico ó abdominal. En el extremo libre se adapta una abrazadera de cobre, la que rodea el miembro. Cada cilindro tiene varias abrazaderas de reserva, cuya abertura libre es de diferente diámetro para adaptarse al volúmen de los miembros de los diferentes sugetos. A la llave situada en el extremo cerrado de los cilindros, se ajusta un tubo flexible é impermeable, que en la otra extremidad tiene una virola con otra llave que se abre en un cilindro de cobre; este mismo cilindro comunica por medio de un tubo que se atornilla con el interior de un cuerpo de bomba destinado á hacer el vacío.

Explicacion del aparato.

Fig. 32 y 33. Cilindros. En la actualidad los cilindros para las extremidades inferiores tienen por abajo la figura del pie, y el tubo por donde se hace el vacío está en la parte posterior é inferior.

1. Cilindro de cristal que contiene el miembro abdominal izquierdo (fig. 33), ó el torácico (fig. 32).

2. Abrazadera de cobre que se adapta á la parte superior del miembro.

3. Rodete circular formado por la piel, resulta de la aspiracion de la bomba y se opone á que se introduzca el aire exterior dentro de la cavidad del cilindro.

4. Llave que recibe el tubo de comunicacion con la bomba, por el que se hace la aspiracion del aire atmosférico contenido en el interior del cilindro.

5. Tubo por el cual comunica el cilindro con la bomba.

Fig. 34. Perfil de la abrazadera del miembro abdominal. Sirve para demostrar la diferencia de las dos corvaduras entre el lado posterior que debe ser plano, y el anterior cuya concavidad puede ser mayor sin ningun inconveniente. Al contorno anterior se ajusta exactamente un manguito de goma elástica que impide la introduccion del aire entre las láminas de la abrazadera y el círculo metálico que forma el orificio libre del cilindro.

Fig. 35. Vista del perfil de la bomba y partes adyacentes.

(A) Recipiente. Esta porcion del aparato se compone de un cilindro de laton colocado horizontalmente, el cual forma una especie de vestíbulo intermedio entre las ca-

vidades de los cilindros y la de la bomba. Este recipiente tiene seis aberturas: por delante en los extremos 1, 1, 1, 1, hay otras tantas llaves que por medio de tubos pueden comunicar con la concavidad de otros tantos cilindros, cada uno de los cuales puede contener uno de los cuatro miembros. Se puede obrar ó sobre todos los miembros, ó sucesivamente sobre uno despues de otro, para lo cual basta dejar abiertas todas las llaves ó cerrar tres y abrir una. Es ventajosa esta disposicion de las llaves porque permite obrar con una misma bomba sobre uno, dos, tres ó los cuatro miembros á la vez.

2. Es la quinta abertura, colocada detrás, la cual comunica con la parte interior de la bomba por medio de uno de sus tubos.

3. Indica la sexta abertura colocada en la parte superior del recipiente y está cerrada por el depósito de mercurio de un manómetro que se halla atornillado á dicho punto.

4. Fig. 32 y 33. Manómetro vertical colocado en la parte superior del recipiente. Está graduado para indicar la altura del mercurio y puede señalar una altura barométrica superior á un cuarto de atmósfera.

(B) *Bomba.* Esta bomba es de laton y es aspirante é impelente por medio de dos tubos, cada uno de los cuales tiene una válvula. En el tubo 5, la válvula se abre hácia adentro, y sirve para la aspiracion cuando se tira del émbolo. En el 6, la válvula se abre hácia afuera para desalojar ó atraer el aire del interior del cuerpo de bomba al recipiente, y de este á la cavidad de los cilindros. Cada uno de estos tubos puede adaptarse á rosca á la abertura 2 del recipiente, y por esto la bomba es á la vez aspirante é impelente.

Fig. 36. Plano de la extremidad inferior de la bomba y del recipiente. Demuestra las conexiones de la bomba y del recipiente.

SANGRIAS.

Sangrias del brazo y del pie.

Fig. 37. Torniquete para la sangría.

Fig. 38 y 39. Sangrías del brazo.

Fig. 38. Representa el miembro torácico derecho, dispuesto para la operacion de la sangría en la flexura del codo. La ligadura circular (*a*), anudada en la parte anterior externa del miembro, produce la hinchazon de las venas superficiales, que son: (1) la mediana basílica, (2) la mediana cefálica, (3) la radial anterior ó mediana comun, (4) la radial posterior y (5) la cubital anterior (véase la fig. 39). El pulgar de la mano derecha del operador (*b*), aplicado debajo de la confluencia de las medianas, sostiene la hinchazon; (*c*) es la lanceta vista en escorzo, en la posicion necesaria para hacer la puncion en diagonal; (*d*, *e*, *f*, *g*, *h*) indican los puntos de eleccion en que es menos peligrosa la picadura del instrumento.

Fig. 39. Anatomía quirúrgica de la flexura del codo. Esta figura demuestra el plano sub-aponeurótico y las venas superficiales, menos la mediana basílica, conservadas en el primer plano delante de las partes profundas.

Venas superficiales (1, 2, 3, 4 y 5) que son las mismas que la de la figura 38. (*d*, *e*, *f*, *g* y *h*), sitios de eleccion de la sangría para no herir los nervios, los vasos linfáticos y los vasos profundos.

Nervios; (6) *Ramos* del nervio cutáneo externo. (7) Nervio cutáneo interno. (8) Filamento cutáneo del nervio cubital. *Vasos profundos.* (9) Arteria humeral. (10) Venas humerales satélites. (11) Nervio mediano.

Figs. 40 y 41. Sangria de la safena interna.

Fig. 40. El pie derecho del enfermo, apoyado sobre la rodilla del operador, está colocado en disposicion de hacer la sangría de la safena interna; la cinta (*a*) atada en el lado externo de la pierna hace que se hinchen las venas. (1) Es la elevacion de la safena interna, continuacion de la vena interna del pie. (2) El pulgar izquierdo del operador (*b*) fija el vaso sobre el maleolo para impedir que ruede; los dedos de la mano derecha (*c*) cogen en la debida posicion la lanceta que hace la puncion.

Fig. 41. Anatomía quirúrgica de la region maleolar interna en el punto de la sangria. La vena safena se halla en un pliegue ó vaina aponeurótica que está abierta en dicho punto. (*d*) Es el maleolo interno sobre el cual se hace la sangría; (2, 2, 2) son los ramos del nervio safeno interno satélite de la vena, y cuya espansion principal rodea por dentro el maleolo.

Lancetas.

Fig. 42. Diversas formas de lancetas que se usan para sangrías.

(*a*) Lanceta comun ó de grano de cebada.

(*b*) Lanceta de grano de avena.

(*c*) Lanceta piramidal ó de lengua de serpiente.

Fig. 42 bis. Lanceta cogida con los dedos para la puncion.

Fig. 43.

(*a*) Aguja para vacunar.

(*b*) Lanceta en forma de lanza para vacunar.

LAMINA IV.

TENOTOMIA, OPERACIONES QUE SE EJECUTAN EN LAS VENAS, ARTERIAS, &c.

I. TENOTOMIA.

TORTICOLIS.

Fig. 1. Puncion para los diversos procedimientos subcutáneos, con la posicion que deben tener los enfermos en estas operaciones. Las dos manos (a, b) de un ayudante, colocado detrás del enfermo, fijan la cabeza que se presta á sufrir el movimiento de torsion inverso á la retraccion. En el momento representado en la figura la cabeza está echada hácia atrás y vuelta en el mismo sentido de la retraccion, estando la apófisis mastoides casi en la línea vertical de la insercion esternal, para que esté en extension el músculo que se debe cortar. Se representa la operacion en el momento de hacer la operacion subcutánea; la mano derecha (c) de otro ayudante y la mano izquierda del cirujano (d) forman un pliegue de la piel, y al mismo tiempo el cirujano practica la puncion subcutánea con la mano derecha (e) armada de un bisturí (fig. 10).

Fig. 2. Corte subtendinoso aislado del haz esternal con el miotomo (fig. 6).

Figs. 3 y 4. Corte completo del músculo esterno-cleido-mastoideo con el miotomo de corte doble (fig. 5).

Fig. 3. *Tiempo primero.* Se introduce el dedo medio de la mano izquierda (a), cubierto de la piel, por debajo del borde interno del músculo, teniendo vuelta hácia delante la cara palmar; el cirujano, con la mano derecha armada de un miotomo (b) cogido como una pluma de escribir, hace la puncion de la piel deslizando el instrumento de plano y por detrás cerca del músculo, hasta aproximarse al dedo medio del operador, cuya interposicion aleja las partes situadas en el plano profundo; despues alejando el dedo á medida que penetra el instrumento, la punta que le sigue perfora de nuevo la piel de dentro afuera, y deslizando mas el instrumento, la segunda lámina se coloca de plano detrás del músculo.

Fig. 4. *Tiempo segundo.* Estando la hoja del instrumento (b) en esta posicion se vuelve el corte hácia delante comunicando al mango un movimiento de cuarto de rotacion, y la anchura de la lámina mantiene la separacion de las partes profundas; despues sacando el instrumento paralelamente en sentido inverso, siguiendo el primer trayecto recorrido, y tirando hácia sí de modo que se levante el músculo y se le separe de las partes profundas, se corta el músculo de dentro afuera deslizando la lámina; y en los casos en que no se ha cortado enteramente el músculo, sobre todo por su borde interno, la segunda lámina le acaba de cortar al recorrer otra vez el trayecto de la herida de dentro afuera.

Figs. 5 y 6. Miotomo de una y de dos hojas.

Figs. 7, 8 y 9. Tenotomos pequeños para hacer las secciones tendinosas en los niños.

Fig. 10. Bisturí cóncavo para cortar el haz esternal.

Fig. 11. Corte del músculo esterno-cleido-mastoideo ejecutado con el bisturí recto sobre la sonda acanalada. Se representa la operacion cuando se está acabando de hacer el corte.

Fig. 12. Corte de la aponeurosis palmar en los casos de retraccion permanente de los dedos ocasionada por una cicatriz viciosa (Procedimiento de Dupuytren). Se ha representado la mano encima de una manopla de madera que constituye parte del aparato de la cura, para que se forme la nueva cicatriz sin retraccion de las carnes.

Fig. 13. La misma operacion por el procedimiento de Mr. Goyrand.

Fig. 14. La misma operacion por el procedimiento de Sir Astley Cooper.

Fig. 15. Corte del nervio frontal que debe ser seguido de reseccion. El dedo índice de un ayudante baja el párpado superior, y el de la mano izquierda del operador levanta la ceja.

Fig. 16. Corte del tendon de Aquiles por el procedimiento de Mr. Stromeyer.

Fig. 17. Ablacion de las carnes que cubren el dedo gordo por el procedimiento de Mr. Lisfranc.

Fig. 18. Avulsion de la uña del dedo gordo introducida en las carnes, procedimiento de Dupuytren.

Figs. 19 y 21. *Método general de tenotomía subcutánea de Mr. J. Guérin.*

Fig. 19. Puncion con la lanceta del autor. La mano derecha de un ayudante (a) y la izquierda del cirujano (b) levantan un pliegue de la piel, y el último atraviesa los tegumentos con la lanceta tomada con la mano derecha (c).

Fig. 21. Corte con el tenotomo. Se manifiesta en relieve la hoja del instrumento debajo de los tegumentos, dirigiendo la presion el dedo índice izquierdo.

Fig. 20. Corte del tendon de estensor propio del dedo gordo, al que se ve en relieve. Se hace la puncion por el borde interno. Un ayudante (a) está dispuesto á doblar el dedo apenas se haya dividido el tendon.

Fig. 22. Corte de la aponeurosis plantar y del flexor corto de los dedos en el caso de pie equino compuesto.

a, b. Manos de un ayudante que estiran los dedos.

c. Mano izquierda del cirujano que tira hácia atrás del calcáneo.

d. Mano derecha armada del tenotomo con el cual está cortando la aponeurosis y el flexor corto de los dedos.

Fig. 23. Corte subtendinoso de los tendones del tibial posterior y flexor largo de los dedos.

a, b. Manos de un ayudante que fijan el pie. La mano derecha (a) se ocupa en particular en poner el pie en extension y en abduccion.

c. Mano de otro ayudante que fija la pierna.

d. Mano izquierda del cirujano, que apoya la punta de los dedos sobre los músculos para fijar estos contra la tibia; el índice en particular empuja hácia delante y adentro los tendones y presenta la uña para recibir el tenotomo despues de haber terminado el corte, para no herir los vasos tibiales posteriores si se escapase el instrumento hácia atrás.

TENOTOMOS.

Figs. 24 y 25. Lancetas de Guérin para la puncion, de figura de espatulitas cortantes, de diferente magnitud.

Figs. 26, 27 y 28. Tenotomos de Guérin de varios tamaños. Se componen de una hoja de corte convexo, fijo en el extremo de un vástago redondo que llena el trayecto subcutáneo.

Fig. 29. Corte subtendinoso del tendon de la aponeurosis fascialata, haciendo la picadura de atrás adelante. La mano izquierda de un ayudante (a) se apoya por dentro, y la misma mano del cirujano (b), cuyo índice comprime el sitio donde se inserta el tendon, combina su movimiento con el del ayudante para enderezar el miembro encorvado sobre su lado externo. La mano derecha del operador (c) armada del tenotomo, corta el tendon aponeurótico.

Fig. 30. Corte subtendinoso del tendon del estensor comun de los dedos inmediatamente debajo del ligamento anular del tarso. Como el pie está en un estado de semiflexion forzada, las dos manos de un ayudante (a, b) están prontas á ponerle en extension.

El cirujano apoya los dedos de su mano izquierda (c) sobre el tendon del estensor comun de los dedos por encima del ligamento anular, y con la mano derecha (d) hace la operacion. Para cortar el tendon del estensor propio del dedo gordo, es preferible el corte subtendinoso para no herir los vasos y nervios tibiales anteriores.

Figs. 37 y 38. *Tenotomos de Mr. Bouvier.*

OPERACIONES PARA OBLITERAR LAS VENAS VARICOSAS.

Fig. 33. *Compresion* de las venas principales por encima de las varices.

1. Procedimiento de Mr. Davat aplicado sobre un ramo de la vena sáfena interna. Su objeto es aproximar las paredes del vaso por la compresion mediata sobre una aguja con intermedio de la piel, por la sutura ensortijada.

2. Modificacion de Mr. Velpeau, arrollando verticalmente los dos hilos en los lados de la aguja.

3. Compresion con las pinzas ó chapa doble de Mr. Sanson, figurada tambien sobre un ramo de la sáfena interna.

Fig. 32. *Ligadura.*

4. Procedimiento de Béclard. Ligadura con excision de parte del vaso.

5. Procedimiento de Wise. Ligadura temporal con un nudo corredizo.

Fig. 32. *Sutura.*

6. Procedimiento de Fricke. Un sedal pasado al través de la vena con el intermedio de la piel.

Fig. 32. *Incision.*

7, 7. Procedimiento por una serie de incisio-

nes aisladas. En esto solo se diferencia del procedimiento comun, en que no se hace mas que una sola incision larga.

Fig. 33. 8. *Procedimiento por incision de los pelotones varicosos* (Richerand).

OPERACIONES AUXILIARES DE LAS LIGADURAS PARA OBTENER LA OBLITERACION DE LAS ARTERIAS CORTADAS AL TRAVES.

Fig. 31. Atascamiento de una arteria con las pinzas de Amussat; se coge antes el vaso y se le sostiene con las pinzas comunes.

Fig. 34. Enlace de los extremos de la arteria en dos heriditas hechas encima, á la manera de sedal doble, practicada con las pinzas de Mr. Stilling, segun el procedimiento de este autor.

Fig. 35. Torsion simple de la arteria, cogida entre los dedos de la otra mano.

Fig. 36. Machucadura de la arteria con las pinzas de Amussat, seguida de la torsion del vaso con las pinzas planas.

Fig. 39. Accion de coger una arteria en medio de las carnes con el tenaculum. El instrumento tiene una serie de hilos para poder ir ligando las arterias sin perder tiempo.

Lámina V.

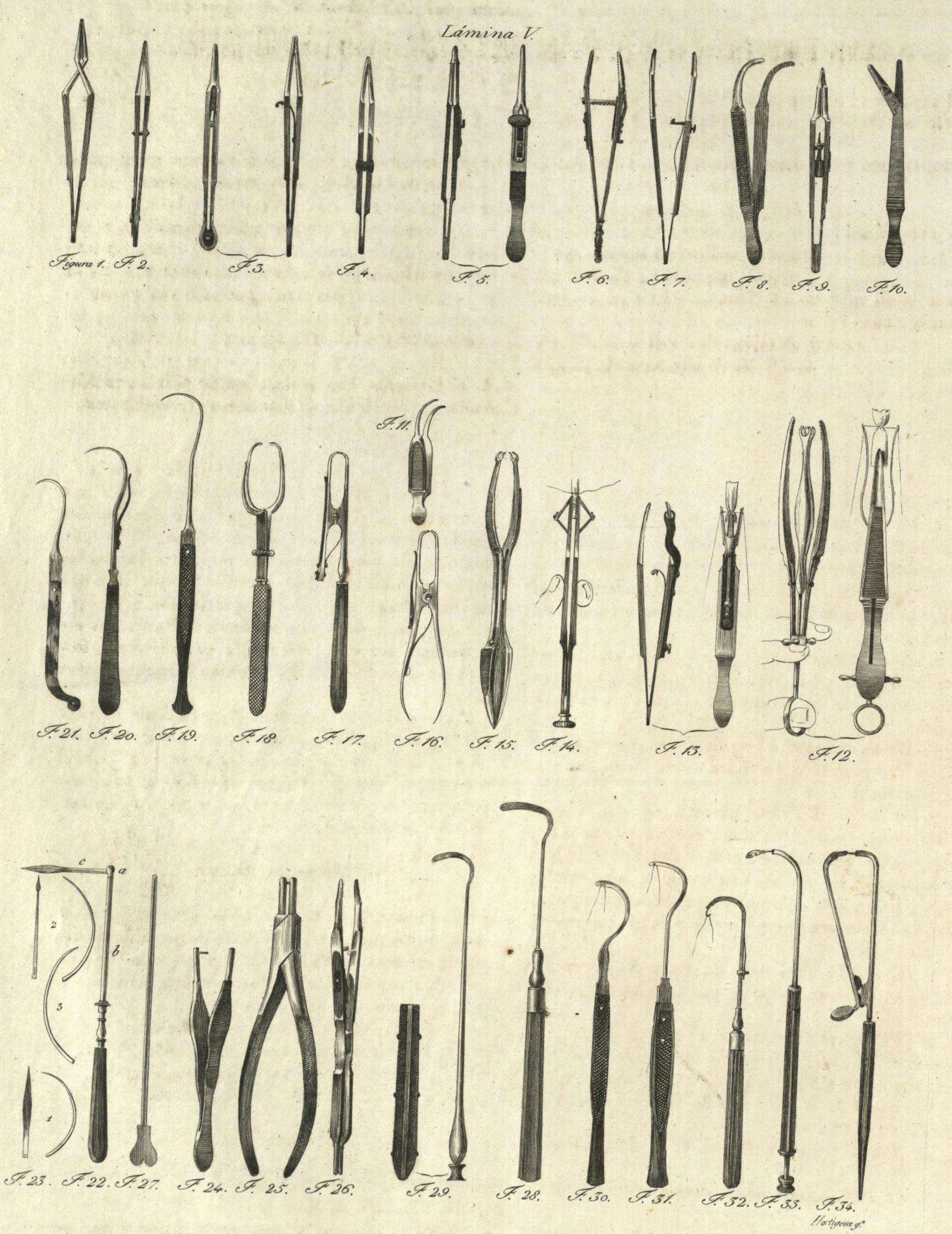
Figura 1.
F. 2.
F. 3.
F. 4.
F. 5.
F. 6.
F. 7.
F. 8.
F. 9.
F. 10.
F. 11.
F. 12.
F. 13.
F. 14.
F. 15.
F. 16.
F. 17.
F. 18.
F. 19.
F. 20.
F. 21.
F. 22.
F. 23.
F. 24.
F. 25.
F. 26.
F. 27.
F. 28.
F. 29.
F. 30.
F. 31.
F. 32.
F. 33.
F. 34.
a
b
c
1
2
3
Hortigosa g.°

LAMINA V.

INSTRUMENTOS PARA OPERAR SOBRE LOS VASOS SANGUINEOS.

INSTRUMENTOS PARA LIGAR LAS ARTERIAS CORTADAS AL TRAVES.

1.º Pinzas para ligaduras simples.

Todos estos instrumentos solo se diferencian de las pinzas comunes en que tienen un mecanismo que mantiene en contacto los dientes sin exigir la presion continua de los dedos.

Fig. 1. *Pinzas de M. Charrière.* Se diferencian de las pinzas comunes en que las ramas estan cruzadas en X, y se sirven mutuamente de resorte; se abre el instrumento comprimiendo las ramas, y se cierra por sí mismo; se mantienen fijos los dientes por medio de un clavillo que entra en una mortaja.

Fig. 2. *Pinzas de corredera.*

Fig. 3. *Pinzas de resorte.*

Fig. 4. *Pinzas de M. Castaldini.* Permanecen cerradas por medio de una corredera lateral que se desliza por dos canales divergentes.

Fig. 5. *Pinzas de M. Amussat.* Estan cerradas por una corredera terminada en una espiga que entra en una mortaja.

Fig. 6. *Pinzas alemanas*, que se mantienen cerradas por medio de una varilla con dientes que se fijan en una corredera. Este instrumento es el mas incómodo de todos.

Fig. 7. Pinzas cerradas por medio de un resorte, que se abren comprimiendo un boton. Este instrumento es muy cómodo.

Fig. 8. *Pinzas de M. Fricke.* El mecanismo que las mantiene cerradas consiste en una corredera que tiene una espiga que entra en dos mortajas situadas en la parte interior de las ramas. Este medio es muy sencillo, muy sólido y muy cómodo, porque el instrumento nada presenta exteriormente que impida el movimiento de los dedos.

Fig. 9. *Pinzas de M. Gensoul de Lyon.* Se diferencian de las otras en que la parte que tiene los dientes está encorvada.

Fig. 10. *Pinzas de charnela de M. Colombat.* Este instrumento, que tiene una articulacion que le permite inclinarse formando un ángulo obtuso, llena el mismo objeto que el de M. Gensoul. Se fijan los dientes por medio de una llave.

Fig. 11. *Pinzas pequeñas de sedales de M. Stilling.*

2.º Pinzas porta-ligaduras.

Fig. 12. *Arteriodeon de M. Colombat.* Este instrumento se compone de unas grandes pinzas al través de las cuales pasa una varilla movible, que tiene en un extremo un anillo en el cual entra el pulgar, y se mueve en direccion opuesta á dos varillas metálicas transversales en donde se fijan el índice y el dedo medio. En el otro extremo esta varilla está dividida en dos ramas laterales, que terminan en dos medias lunas pequeñas en las que entran los extremos del hilo. La fig. *a* representa el instrumento abierto, y la *b*, cerrado y en accion. Cogida la arteria con una mano por la presion de las pinzas, los dedos de la otra mano al mismo tiempo que sostienen los hilos hacen que se deslice la varilla movible, cuyas dos medias lunas laterales aprietan los extremos del hilo de la ligadura.

Fig. 13. *Pinzas de M. Cloquet*, que son análogas á las de M. Colombat. Este instrumento simplificado se diferencia del anterior en que se mueve la varilla portahilos por medio de una corredera.

(*a*) Pinzas abiertas.

(*b*) Pinzas que hacen la ligadura de una arteria.

Fig. 14. *Pinzas de M. Lacauchie.* Se representa este instrumento en el acto de apretar la ligadura de una arteria. Se compone de una varilla central movible, que hace entrar ó salir segun se quiere dos varillas laterales articuladas en sus extremos. Obran del modo siguiente: luego que se ha colocado el asa de la ligadura, se coge la arteria, y moviendo la varilla, las articulaciones laterales, saliendo de sus correderas, forman dos planos inclinados que guian la ligadura sobre el vaso.

Aunque es muy ingenioso el mecanismo de estas pinzas porta-ligaduras, es preciso confesar que es muy largo y difícil operar con ellas, porque no se pueden sostener los hilos, por lo cual será siempre mas sencillo usar las pinzas comunes fijas por uno de los medios que hemos indicado antes.

3.º Pinzas de bocados.

Fig. 15. *Pinzas dobles de M. Tarral.* Uno de los extremos de estas pinzas es igual al de las pinzas comunes; el otro es una erina cuádruple, que en pequeño representa la erina de Museux. Una corredera mantiene fijos los bocados.

Fig. 16. *Pinza inglesa de bocados articulados.*

Fig. 17. El mismo instrumento modificado al cual se ha adaptado un mango que le hace mas cómodo.

Fig. 18. *Pinzas de bocados y de corredera.*

4.º Tenaculos.

Fig. 19. *Tenáculo de Bromfield.*

Fig. 20. *Tenáculo de Bell.*

Fig. 21. El mismo, con mango, que es el que se usa con mas frecuencia.

5.º Agujas curvas.

Fig. 22. *Porta-agujas de M. Fouloy.* Este instrumento se compone de una varilla hendida en pinza (*a*), que está dentro de una cánula (*b*). Entre los bocados hay una aguja curva (*c*), y cierran haciendo deslizar la cánula.

Fig. 23. Agujas curvas de diversos modelos. 1, 2, 3.

Pinzas para torcer las arterias y obstruirlas con sus propias membranas, de M. Amussat.

Fig. 24. Pinza pequeña.

Fig. 25. Pinza grande.

Fig. 26. Pinzas dobles para torcer las arterias y obstruirlas con sus propias membranas.

LIGADURAS DE LAS ARTERIAS NO HERIDAS.

Fig. 27. *Sonda acanalada abierta y agugereada.* Este instrumento, que es el mas sencillo de todos, es tambien el mejor y mas usado; puede servir en los diversos tiempos operatorios para descubrir el vaso, y segun la corvadura que se dé á su pico, puede ser suficiente para ligar todas las arterias.

Fig. 28. *Aguja de M. Deschamps* del modelo que mas se usa.

Fig. 29. *Aguja de M. Graefe*, que no es mas que la de Deschamps, mas prolongada, para ligar las arterias gruesas y profundas.

(*a*) Mango del instrumento.
(*b*) Varilla metálica.
(*c*) Asa arrollada en espiral.

Fig. 30. *Aguja inglesa*, que es muy cómoda para ligar las arterias de mediano volúmen.

Fig. 31. *Aguja de sir A. Cooper.*

Fig. 32. *Aguja de Desault.* Se compone de un resorte de acero perforado, contenido en una cánula plana.

Fig. 33. Otra forma de agujas de resorte.

Fig. 34. *Instrumento de M. Weiss.*


Lámina VI.
Figura 1.
F. 2.
F. 3.
F. 4.
F. 5.
F. 6.
F. 7.
F. 8.
F. 9.
F. 10.
F. 11.
Hortigosa g.°

LAMINA VI.

LIGADURAS DE LAS ARTERIAS.

FIGURA 1. LIGADURA DE LA ARTERIA TIBIAL ANTERIOR.

Disposicion general. La pierna, que se supone es la del lado derecho, debe estar colocada sobre una almohada, descansando sobre su superficie posterior, y con la superficie externa y anterior hácia arriba. El ayudante situado en el lado izquierdo debe comprimir la arteria femoral, y el del lado derecho servir los instrumentos y los utensilios de la cura.

A y A 2. *Ligadura de la arteria tibial anterior en el tercio superior de la pierna.*

1. Corte de la piel.
2. Corte de la aponeurosis de la pierna, que es mas gruesa en este punto por estar unida con la aponeurosis superior en que se inserta el tibial anterior y el extensor largo.
3. Músculo tibial anterior, empujado hácia dentro por un gancho romo que le aplica contra la superficie externa de la tibia.
4. Músculos extensores de los dedos, empujados hácia atrás por dos dedos de la mano izquierda del operador.
5. Vaina de los vasos tibiales anteriores.
6. Nervio tibial.
7. Venas tibiales, satélites de la arteria.
8. Arteria tibial, debajo de la cual se ha pasado el asa de la aguja de Deschamps.

B y B 2. *Ligadura de la arteria tibial anterior en el tercio inferior de la pierna.*

1. Corte de la piel.
2. Corte de la aponeurosis de la pierna.
3. Tendon del músculo tibial anterior separado hácia delante.
4. 5. Tendones de los extensores de los dedos separados hácia atrás.
6. Nervio tibial anterior.
7. Venas tibiales.
8. Arteria tibial levantada por medio de una sonda acanalada.

C y C 2. *Ligadura de la arteria pédia.*

1. Corte de la piel.
2. Corte de la aponeurosis dorsal del pie.
3. Primera porcion del músculo pédio, separado hácia afuera.
4. Tendon del extensor largo propio del dedo gordo.
5. Arteria pédia, entre sus dos venas, por debajo de la cual se ha pasado un hilo por medio de la sonda acanalada.

FIG. 2. LIGADURA DE LA ARTERIA TIBIAL POSTERIOR.

Disposicion general. La pierna derecha en semiflexion, está echada sobre una almohada con el pie extendido. Esta figura representa la ligadura de la arteria en tres puntos distintos.

1.° D y D 2. *Ligadura de la arteria tibial posterior detrás del maleolo interno.*

Los dos labios de la herida estan separados hácia delante por el dedo índice de un ayudante y hácia atrás por un gancho romo.

1. Corte de la piel.
2. Corte de la aponeurosis de la pierna.
3. Corte de la aponeurosis profunda que contiene los tendones de los flexores.
4. Arteria tibial posterior entre sus dos venas.

2.° E y E2. *En el tercio inferior de la pierna.*

1. Corte de la piel.
2. Corte de la aponeurosis de la pierna.
3. Corte de la aponeurosis profunda de los músculos flexores.
4. Arteria tibial posterior entre sus dos venas: debajo del vaso se ha pasado la sonda acanalada.

3.° F y F2. *En el tercio superior de la pierna.*

Se mantiene abierta la herida por delante por el dedo índice izquierdo del operador; por detrás por la mano derecha del ayudante colocado enfrente, el cual dirige hácia atrás y contiene los músculos de la pantorrilla.

1. Corte de la piel.
2. Corte de la aponeurosis de la pierna.
3. Corte de las inserciones tibiales del músculo sóleo.
4. Corte de la aponeurosis anterior del sóleo.
5. Aponeurosis profunda que rodea los músculos flexores.
6. Arteria tibial posterior entre sus dos venas; por debajo se ha pasado la aguja de Deschamps, la que el operador tiene cogida con la mano derecha.

FIG. 3. LIGADURA DE LA ARTERIA PERONEA.

La figura representa la ligadura de esta arteria en

la parte media de la pierna derecha, que se halla apoyada sobre una almohada.

1. Corte de la piel.
2. Corte de la aponeurosis de la pierna.
3. Músculos peroneos separados hácia delante por un gancho romo.
4. Corte de las inserciones peroneas del flexor largo de los dedos.
5. Arteria peronea entre sus dos venas. Debajo de este vaso se ha pasado la aguja de Deschamps.

Fig. 4 y 5. Ligadura de la arteria poplitea.

Disposicion general. Cada figura representa un procedimiento diferente. En ambas se ha elegido el tiempo de la operacion en que se pasan la aguja ó la sonda acanalada por debajo de la arteria, levantándola del fondo de la herida.

Fig. 4. Procedimiento comun.

Se coloca el miembro abdominal derecho ligeramente doblado sobre una almohada por la parte anterior de la articulacion de la rodilla, de modo que su parte posterior está vuelta hácia arriba; el cirujano se coloca en el lado externo del miembro. Se practica la operacion en la corva, en el punto donde se separan los dos triángulos formados por arriba por los músculos flexores de la pierna, y por abajo por los gemelos. Se han colocado debajo de la arteria dos instrumentos para demostrar que se puede hacer la ligadura en un punto cualquiera de la longitud de la herida, ó solo en una de las extremidades.

G y G ². *a.* Dedos índice y medio de la mano izquierda del cirujano que separan el ángulo externo de la herida.

b. Dedo índice del ayudante, colocado enfrente del operador, que separa el ángulo interno.

1. Corte de la piel.
2. Corte de la aponeurosis femoral.
3. Prominencia formada por el músculo semimembranoso.
4. Prominencia formada por el músculo biceps femoral.
5. Nervio ciático poplíteo interno.
6. Vena safena posterior.
7. Vena poplítea.
8. Arteria poplítea.
9. Aguja inglesa que se ha pasado por debajo de la arteria en la parte superior de la herida.
10. Sonda acanalada que se ha pasado por debajo de la extremidad inferior de la arteria entre los gemelos.

Fig. 5. Procedimiento de Marshal.

El miembro está ligeramente doblado y echado sobre su cara externa, con la cara interna vuelta hácia arriba, y la anterior hácia el cirujano.

H y H ². *a.* Dedos de un ayudante que empujan hácia atrás los músculos gemelos.

1. Corte de la piel.
2. Corte de la aponeurosis de la pierna.
3. Vena safena interna.
4. Nervio safeno.
5. Borde del músculo gemelo interno.
6. Tendones de los músculos recto interno y semitendinoso.
7. Vena poplítea.
8. Nervio ciático poplíteo separado hácia atrás.
9. Arteria poplítea sobre el músculo del mismo nombre.
10. Aguja de Deschamps, con la cual se ha cogido la arteria.

Fig. 6. Ligaduras de la arteria femoral.

Disposicion general. El enfermo estará echado de espaldas con el miembro abdominal derecho, sobre el cual se hace la operacion, en semiflexion, apoyado por su cara externa sobre una almohada, de modo que la cara interna esté vuelta hácia arriba, y la anterior hácia el operador. El ayudante colocado en el lado izquierdo, comprime la arteria femoral sobre el pubis con el pulgar de su mano izquierda; la posicion de esta mano indica que este ayudante puede apartarse hácia un lado para dejar espacio al operador, y para poder hacer uso de la mano derecha si hiciese falta en la operacion. La luz, como lo indica el miembro, debe venir de frente, y si es artificial, el ayudante que la tenga debe estar situado en el otro lado de la cama. Cuando la cama es estrecha, este último ayudante debe tener la esponja. El que se halla situado á la derecha del operador, alarga los instrumentos y los utensilios de la cura.

Para indicar el trayecto de la arteria bastará trazar mentalmente una línea que pasa por los tres puntos, el pulgar, el arco femoral y las dos heridas.

I é I ². *Ligadura de la arteria femoral en el tercio superior del muslo.*

Se representa la operacion en el momento en que el operador recibe sobre la uña del índice de la mano izquierda la punta de la sonda acanalada que se ha deslizado por debajo de la arteria, á la que saca afuera.

a. Mano derecha del operador que tiene cogida la sonda acanalada.

b. Mano izquierda cuyos tres dedos sujetan el borde externo de la herida, y la uña del índice guia la punta del instrumento.

A². 1. Corte de la piel.
2. Corte de la hoja superficial de la aponeurosis femoral.
3. Corte de la aponeurosis femoral.
4. Corte de la lámina del tejido fibroso elástico que rodea la vaina.
5. Corte de la vaina de los vasos femorales.
6. Porcion del borde interno del músculo sartorio llevado hácia delante.
7. Porcion de la arteria femoral que por medio de la sonda acanalada se ha sacado al nivel de la herida.

K y K². *Ligadura de la arteria femoral en el tercio inferior del muslo.*

La figura representa el último momento de la operacion, cuando el estilete-aguja que tiene enhebrado el

bilo, sale de la canal de la sonda que saca la arteria del fondo de la herida. No se ha representado la situacion de las manos del cirujano, porque en el momento en que se halla la operacion es muy fácil concebirlo.

K². 1. Corte de la piel.
2. Corte de la hoja superficial de la aponeurosis femoral.
3. Corte de la aponeurosis femoral.
4. Porcion del borde anterior del músculo sartorio, que para esta operacion está apartado hácia abajo segun aconsejan MM. Hutchinson y Roux.
5. Corte de la vaina de los vasos femoro-poplíteos.

FIG. 7. LIGADURA DE LAS ARTERIAS CUBITAL, RADIAL Y HUMERAL.

Disposicion general. El enfermo estará echado de espaldas con el miembro torácico derecho, sobre el cual se hace la operacion, colocado sobre una almohada, estendido y en supinacion, apoyado sobre su cara posterior y con la cara anterior vuelta hácia arriba. El ayudante colocado en el lado izquierdo, comprime con los dedos de la mano izquierda la arteria humeral sobre la parte media del cuerpo del húmero. La luz vendrá oblicuamente y de frente del operador.

La figura representa cinco operaciones: 1.º (L) ligadura de la *arteria humeral* en la flexura del codo; 2.º la de la *arteria cubital* en tres puntos: (M) en la parte superior de su porcion anti-braquial; (N) en su porcion carpiana; (O) en su terminacion sobre los dos ramos en que se divide la terminacion de su arco palmar; 3.º (P) la de la *arteria radial*, en la parte inferior de su porcion antibraquial.

Se ha elegido en todas las operaciones el momento en que se deslizan el estilete acanalado ó la aguja por debajo de la arteria, á la que levantan del fondo de la herida.

L y L². *Ligadura de la arteria humeral en la flexura del codo.*

1. Corte de la piel.
2. Corte de la aponeurosis superficial.
3. Corte de la aponeurosis bicipital.
4. Arteria humeral antes de dividirse.

LIGADURAS DE LA ARTERIA CUBITAL.

1.º *En la porcion superior antibraquial.*

M y M². *a.* Dedo índice de un ayudante que separa el labio interno de la herida.
b. Gancho romo cogido por un ayudante colocado en el lado izquierdo, que separa y baja los músculos flexores, para dejar libres al operador las dos manos.
1. Corte de la piel.
2. Corte de la aponeurosis antibraquial.
3. Músculo cubital anterior separado hácia adentro.
4. Músculo flexor sublime echado hácia afuera.
5. Nervio cubital.
6. Arteria cubital entre sus dos venas (7, 7).

2.º *En su porcion carpiana.*

N y N². 1. Corte de la piel.
2. Corte del ligamento anterior del carpo.
3. Arteria cubital.
4. Nervio cubital.

3.º *Ligadura de los ramos terminales palmares.*

O. Se han colocado tres hilos, uno debajo de cada vaso.
1. Debajo de la terminacion del arco cubital.
2. Debajo del ramo que se anastomosa con el fin de la radial.
3. Debajo de la arteria colateral externa del índice.

LIGADURA DE LA ARTERIA RADIAL.

1.º *En su porcion inferior antibraquial.*

P y P². 1. Corte de la piel.
2. Corte de la aponeurosis antibraquial.
3. Arteria radial entre sus dos venas (4).

2.º *En la porcion superior antibraquial.* Véase Q y Q² en la figura siguiente.

FIG. 8. LIGADURAS DE LAS ARTERIAS CUBITAL, RADIAL Y HUMERAL.

Disposicion general. Echado el enfermo de espaldas, se coloca el miembro torácico derecho, en el cual se hace la operacion, sobre una almohada en estension y en supinacion, apoyado sobre su cara posterior y con la cara anterior vuelta hácia arriba. Un ayudante colocado en el lado izquierdo comprime con el pulgar de la mano izquierda la arteria subclavia en el punto en que pasa sobre la primera costilla.

La figura representa cuatro ligaduras: 1.º la de la *arteria humeral* en la parte media del brazo: 2.º la de la *arteria radial* en la parte superior del antebrazo; 3.º la de la *arteria cubital* en dos puntos: en la parte superior antibraquial y en el orígen del arco palmar superficial.

R y R². *Ligadura de la arteria humeral en la parte media del brazo.*

El operador dirige hácia delante y afuera el músculo biceps.
1. Corte de la piel.
2. Corte de la aponeurosis superficial.
3. Vaina de los vasos humerales.
4. Nervio mediano.
5. Vena humeral interna.
6. Arteria humeral sobre la sonda acanalada.

Q y Q². *Ligadura de la arteria radial en su porcion superior antibraquial.*

1. Corte de la piel.
2. Corte de la aponeurosis antibraquial.
3. Nervio radial.

4. Arteria radial sobre la sonda acanalada.
5. Sus dos venas satélites.

S y S². *Ligadura de la arteria cubital en su porcion inferior antibraquial.*

1. Corte de la piel.
2. Corte de la aponeurosis antibraquial.
3. Tendon del cubital anterior separado con un gancho romo.
4. Tendon del flexor sublime.
5. Arco cubital sobre la sonda acanalada.
6. Venas cubitales.
7. Nervio cubital.

T². *Ligadura del arco palmar cubital.*

1. Corte de la piel.
2. Corte de la aponeurosis palmar.
3. Arteria cubital, entre sus dos venas. Se ha pasado un hilo debajo de la arteria en el punto en que aparece en la palma de la mano; se ha colocado otro hilo debajo del primer ramo digital, que prodria dar la sangre que refluye por su anastomosis con el arco profundo de la radial.

FIG. 9. LIGADURA DE LA ARTERIÁ RADIAL SOBRE LA CARA DORSAL DE LA MANO.

1. Corte de la piel.
2. Corte de la aponeurosis.
3. Arteria radial entre sus dos venas.

FIG. 10. LIGADURA DE LA ARTERIA HUMERAL EN SU EXTREMIDAD SUPERIOR. (*Procedimiento de Lisfranc.*)

Esta figura representa la ligadura de la humeral en el hueco de la axila. El punto donde se une la aponeurosis braquial con la que cubre el pectoral mayor, constituye la única línea real de demarcacion entre las porciones axilar y humeral del gran tronco arterial del miembro torácico.

Disposicion general. Echado el enfermo de espaldas con el brazo separado del tronco, el ayudante del lado derecho del operador comprime con el pulgar de su mano izquierda la arteria subclavia en el punto que pasa sobre la primera costilla, mientras que con los cuatro últimos dedos de su mano derecha levanta y lleva hácia arriba el borde axilar del pectoral mayor para descubrir la axila. El cirujano empuja con su mano izquierda el biceps y el deltóides, y con la mano derecha sostiene la aguja de Deschamps introducida debajo de la arteria.

U y U². 1. Corte de la piel.
2. Corte de la aponeurosis braquial.
3. Borde del músculo coraco-braquial.
4. Vena basílica.
5. Vaina de los vasos humerales.
6. Vena humeral interna.
7. Nervio mediano.
8. Arteria humeral levantada por el asa de la aguja de ligar.

FIG. 11. LIGADURA DE LA ARTERIA SUBCLAVIA Y DE LA CAROTIDA.

Disposicion general. El enfermo está echado con el hombro mas bajo, el cuello tirante y la cabeza inclinada hácia el lado opuesto en que se hace la operacion el brazo está ligeramente separado del tronco. La luz debe venir de la derecha y por encima del operador, de modo que alumbre bien el fondo de las heridas.

X y X². *Ligadura de la arteria subclavia.* (Procedimiento de Chamberlayne.)

1. Corte de la piel.
2. Colgajo formado por la piel y parte del pectoral mayor, apartado hácia abajo y adentro.
3. Borde superior del músculo pectoral menor empujado hácia abajo por un gancho romo.
4. Corte de las ataduras claviculares del músculo pectoral mayor.
5. Vena cefálica.
6. Vena axilar.
7. Nervios del plexo braquial.
8. Arteria axilar levantada con la aguja de Astey Cooper.

Z y Z². *Ligadura de la arteria carótida.* (Procedimiento de Sédillot.)

1. Corte de la piel.
2. Corte del músculo cutáneo y de la aponeurosis cervical.
3. Porcion esternal del músculo esterno-cleido-mastoideo separado hácia adentro.
4. Porcion clavicular del mismo músculo separado hácia afuera.
5. Vena yugular interna.
6. Arteria carótida sobre la aguja inglesa modificada segun la de Deschamps.

D. José Guerrero, doctor en medicina y cirujía, condecorado con varias y honorificas distinciones por méritos en la ciencia, ha trasladado su domicilio á este partido, y tiene su residencia en Hato Nuevo, desde donde se ofrece para todo lo concerniente á ambas facultades, particularmente para los partos.

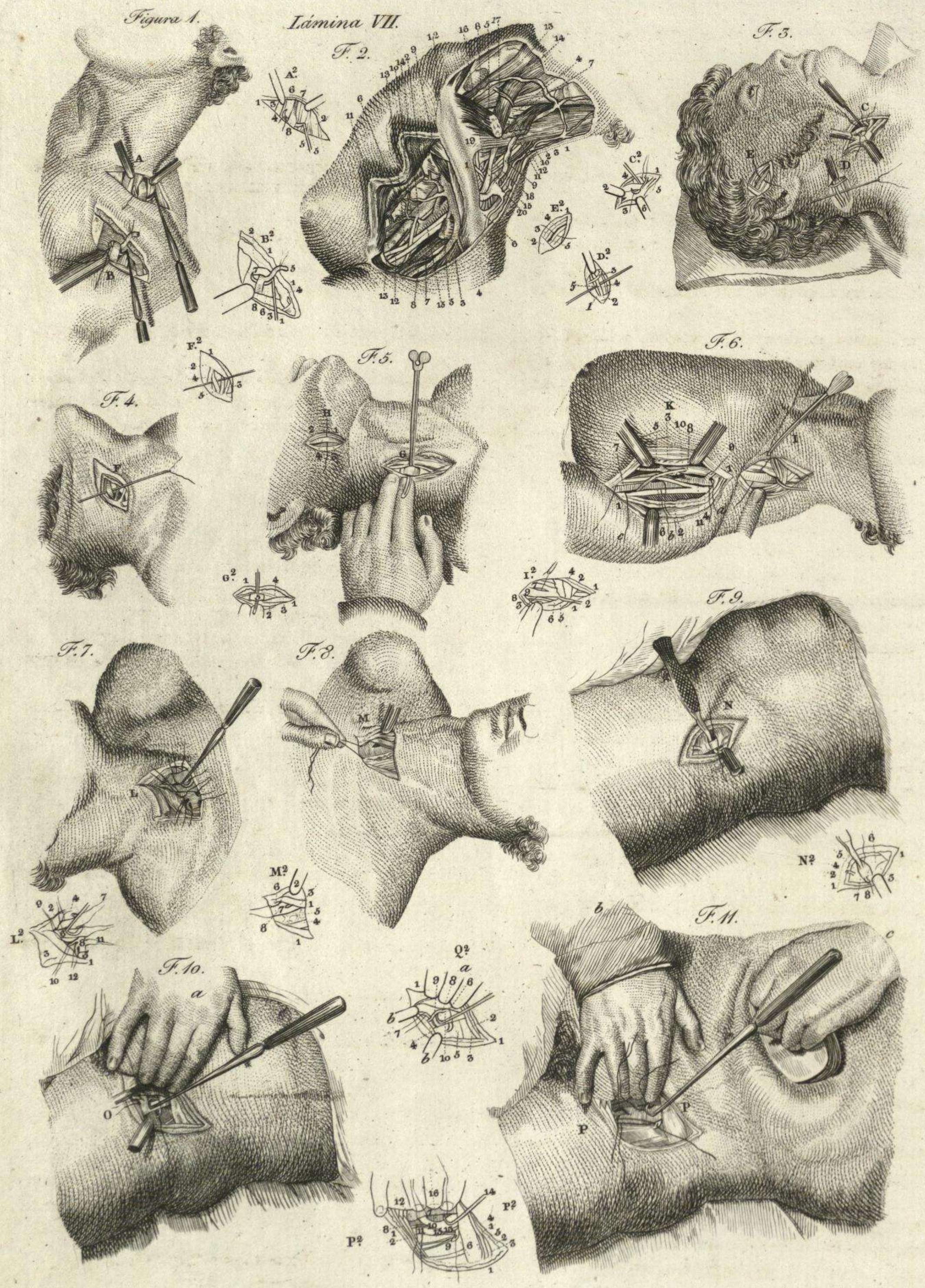
Lámina VII.
Figura 1.
F. 2.
F. 3.
F. 4.
F. 5.
F. 6.
F. 7.
F. 8.
F. 9.
F. 10.
F. 11.
Castilla g.º

LAMINA VII.

LIGADURAS DE LAS ARTERIAS.

Ligaduras de las arterias subclavia y axilar.

Fig. 1. Representa las ligaduras de las arterias subclavia y axilar, por medio de incisiones transversales ó por los procedimientos llamados comunes.

El enfermo está echado con el hombro inclinado hácia abajo, el cuello tirante y con la cabeza dirigida al lado opuesto á aquel en que se va á operar. El miembro torácico está un poco separado del tronco. Da la luz encima y á la derecha del operador, de modo que alumbra el fondo de las heridas.

Fig. 1. A y A [2]. *Ligadura de la arteria subclavia.* Procedimiento comun.

Se ha levantado el labio superior de la herida por medio de dos ganchos romos.

1. Corte de la piel y del músculo cutáneo.
2. Músculo escápulo-hioideo, separado hácia arriba por uno de los ganchos.
3. Extremidad de la insercion clavicular del esterno-cleido-mastoideo, separada con un gancho romo.
4. Extremidad inferior de la vena yugular externa en el punto en que se introduce debajo del músculo esterno-cleido-mastoideo para desaguar en la vena subclavia.
5. Nervios subclavios, vistos por fuera hácia el lado externo de la herida.
6. Borde del escaleno anterior, en cuya parte interna está situada la arteria.
7. Nervios del plexo braquial que limitan por afuera la cavidad donde se halla situada la arteria.
8. Arteria subclavia cogida con el asa de la aguja de Deschamps.

B y B [2]. *Ligadura de la arteria axilar.* Procedimiento comun.

1, 1, 1. Corte de la piel y del músculo cutáneo.
2. Corte de las inserciones claviculares del pectoral mayor.
3. Borde superior del músculo pectoral menor, empujado hácia abajo con la piel y el corte inferior del músculo pectoral mayor, por el dedo índice izquierdo del cirujano.
4. Vena cefálica en el contorno externo de la herida.
5. Arteria acromio-torácica, de la cual se ha cortado entre dos ligaduras un ramo que se introducia en el pectoral mayor y estorbaba en la operacion, y se le ha separado del centro de la herida.
6. Nervios del plexo braquial situados en la parte exterior de la arteria principal.
7. Vena axilar.
8. Arteria axilar, cogida con el asa de la aguja de Deschamps.

Fig. 2. Detalles anatomicos comunes á las diferentes ligaduras de las arterias axilar y subclavia.

I. *Porcion cervical.*

1. Corte de la piel.
2. Corte del músculo cutáneo.
3. Músculo esterno-cleido-mastoideo. Se ha practicado una incision en el borde externo, y se ha echado hácia afuera las dos porciones del músculo, para que se pueda ver el surco en que se halla alojada la carótida en el punto en que se hace la ligadura.
4. Músculo esterno-hioideo.
5. Músculo esterno-tiroideo.
6. Músculo trapecio.
7. Músculo escápulo-hioideo, cuyas conexiones es tan importante conocer cuando se quiere ligar la carótida ó la subclavia.
8. Vena yugular anterior, que en su parte superior no sigue en esta figura su trayecto normal.
9. Vena yugular externa, demasiado afuera en este sugeto.
10. Ramo del plexo cervical superficial.
11. Vena yugular interna.
12. Nervio neumo-gástrico.
13. Asa nerviosa del hipogloso mayor, echada diagonalmente sobre la arteria carótida.
14. Arteria carótida primitiva.
15. Tendon medio del escápulo-hioideo.
16. Músculo escaleno anterior, sobre el cual serpea el nervio diafragmático.
17. Extremidad de la vena subclavia que se percibe encima de la clávicula, hácia el punto en que se une con la yugular interna.
18. Nervios del plexo braquial.
19. Vasos cervicales transversos.
20. Arteria subclavia; se ha pasado un hilo por debajo.

II. *Porcion axilar.*

1. Clavícula.
2. Músculo pectoral mayor; se ha cortado su borde axilar y se han echado hácia dentro y adelante las dos porciones para descubrir el trayecto de los vasos.
3. Borde axilar del músculo deltóides.
4. Aponeurosis córaco-clavicular.
5. Tendon coracoideo del pectoral menor. Se ha cortado al través este músculo para descubrir los vasos.
6. Corte de la porcion inferior del pectoral menor, de que se ha quitado una parte.
7. Tendon de la porcion corta del biceps unida al córaco-braquial.

8. Vena cefálica.
9. Vasos acromio-torácicos.
10. Vasos torácicos largos.
11. Nervio mediano.
12. Nervio músculo-cutáneo.
13. Nervio cubital.
14. Vena axilar.
15. Arteria axilar.

FIG. 3. LIGADURA DE LAS ARTERIAS CAROTIDA EXTERNA, LINGUAL, OCCIPITAL Y TEMPORAL SUPERFICIAL.

El enfermo estará echado de espaldas con la cabeza doblada un poco hácia atrás, y la barba levantada é inclinada al lado opuesto del cirujano.

C y C ². *Ligadura de la arteria carótida externa.*

1. Corte de la piel y del músculo cutáneo.
2. Porcion mastoidea del músculo digástrico apartada hácia arriba por medio de un gancho romo.
3. Músculo externo-cleido-mastoideo echado hácia atrás.
4. Tronco venoso linguo-facial, echado igualmente hácia arriba y atrás.
5. Nervio hipogloso mayor.
6. Arteria carótida externa; por debajo se ha pasado una aguja de ligar.

D y D ². *Ligadura de la arteria occipital.*

Se ha ligado esta arteria en su porcion transversal sobre las ataduras del esplenio, entre las del esterno-cleido-mastoideo y el trapecio.

1. Corte de la piel y de las ataduras del músculo occipital.
2. Superficie formada por las ataduras del esplenio.
3. Nervio sub-occipital.
4. Vena occipital profunda.
5. Arteria occipital debajo de la que se ha pasado un estilete agudo.

E y E ². *Ligadura de la arteria temporal superficial.*

1. Corte de la piel y de la hoja aponeurótica superficial.
2. Borde inferior del músculo auricular anterior.
3. Nervios temporales superficiales.
4. Vena temporal satélite de la arteria.
5. Arteria temporal; por debajo se ha pasado un hilo para ligarla.

Fig. 4. *Ligadura de la arteria lingual.*

F y F ². 1. Corte de la piel y del músculo cutáneo.
2. Corte del músculo hipogloso.
3. Nervio hipogloso.
4. Vena lingual.
5. Arteria lingual; por debajo se ha pasado un estilete agudo.

LIGADURAS DE LAS ARTERIAS CAROTIDA, SUBCLAVIA Y AXILAR.

Fig. 5. *Ligadura de las arterias carótida primitiva y facial.*

Esta figura representa la ligadura de la arteria carótida en la parte media del cuello, y la de la arteria facial en el punto en que pasa debajo del ángulo de la mandíbula inferior.

El enfermo está echado de espaldas, con el cuello muy estirado y el hombro inclinado hácia abajo, la barba levantada, y la cara inclinada hácia el lado opuesto.

G y G ². *Ligadura de la arteria carótida primitiva.*

Se ha elegido el tiempo de la operacion en que se ha introducido debajo de la arteria una sonda acanalada curva y de ojo, la cual saca la arteria del fondo á la superficie de la herida. La uña del índice de la mano izquierda del cirujano guia la punta del instrumento y el dedo índice y el medio comprimen el músculo esterno-cleido-mastoideo.

1. Corte de la piel.
2. Corte del músculo cutáneo.
3. Borde interno del músculo esterno-cleido-mastoideo.
4. Borde externo del tiro-hioideo.
5. Arteria carótida sobre la sonda acanalada.

H. *Ligadura de la arteria facial.*

Se ha buscado esta arteria debajo del cuerpo de la mandíbula, delante de la insercion del masétero. Por este procedimiento, además de ligarse la arteria mas cerca de su orígen, solo queda una cicatriz linear fácil de ocultar, por lo cual es preferible al de la incision hecha en la cara, delante del masétero.

1. Corte de la piel.
2. Corte del músculo cutáneo.
3. Vena facial.
4. Arteria facial; debajo se ha pasado el hilo para ligarla.

FIG. 6. LIGADURA DE LAS ARTERIAS SUBCLAVIA Y AXILAR.

Esta figura representa las ligaduras de las arterias subclavia y axilar. La posicion del enfermo es la misma que en las anteriores, solo se ha cambiado la direccion de la luz para alumbrar el fondo de las heridas.

I é I ². *Ligadura de la arteria subclavia* (entre los escalenos).

Se ejecuta esta operacion haciendo solo una incision vertical sin cortar el músculo escaleno anterior como en el procedimiento de Dupuytren.

1. Corte de la piel.
2. Corte del músculo cutáneo.
3. Vena yugular externa, echada hácia afuera.
4. Ramo venoso por el que se anastomosan las venas yugulares externa y anterior que costean el labio externo de la herida.
5. Músculo escápulo-hioideo, apartado hácia arriba por un ganchito.

6. Vasos cervicales transversos, levantados con el escápulo-hioideo.
7. Músculo escaleno anterior colocado en la parte anterior de la arteria.
8. Nervios del plexo braquial, situados en el lado externo de la arteria.
9. Arteria subclavia; en el momento de la operacion representado en la figura se saca la sonda acanalada, que tiene un hilo que se desliza por debajo del vaso.

K. *Ligadura de la arteria axilar* (procedimiento de Desault).

Esta herida, llamada procedimiento de Desault, del modo que se ha representado en la figura, no es una operacion determinada sino un caso especial. En la operacion de Desault se hace una incision vertical entre el deltóides y el músculo pectoral mayor, que se la prolonga y corta las fibras de este último, y despues se cortan al través las del pectoral menor; pero segun opina Bourgery basta separar el pectoral mayor hasta su tendon sin que sea necesario cortar sus fibras. Dos ganchos romos apartan el borde de este músculo hácia abajo y adentro. La herida demuestra que se puede colocar una ligadura muy arriba ó muy abajo sobre la arteria axilar, debajo de la clavícula y cerca de la axila, estando tambien descubierta la parte media de la arteria. Bourgery opina, conformándose con Velpeau, que esta operacion convendria en el caso especial en que el cirujano, teniendo que operar sobre un saco aneurismático intermedio, se reservase la facultad de poder ligar las arterias por encima ó por debajo.

1. Corte de la piel.
2. Borde del deltóides separado por un gancho romo.
3. Borde axilar del pectoral mayor separado por dos ganchos romos.
4. Vena cefálica acompañada de los ramos deltoideos de los vasos acromio-torácicos.
5. Nervio mediano.
6. Nervio músculo-cutáneo.
7. Nervio cubital, que se percibe en la parte mas honda de la herida.
8. Vena axilar.
9. Arteria acromio-torácica.
10. Arteria torácica larga.
11. Arteria axilar, que tiene tres ligaduras: la superior (*a*), la media (*b*) y la inferior (*c*).

Fig. 7 y 8. Ligadura del tronco braquio-cefalico.

Estas figuras representan la ligadura del tronco braquio-cefálico por dos procedimientos. En ambas operaciones el enfermo está echado de espaldas, con el hombro derecho inclinado hácia abajo. La luz viene oblicuamente desde arriba y la derecha para alumbrar el fondo de las heridas.

Fig. 7. L y L². *Procedimiento de M. Valentin Mott.*

El cuello del enfermo está un poco doblado, y el cirujano se halla colocado en el lado derecho, es decir, en el lado de la operacion. Con la misma herida se deja al descubierto el tronco braquio-cefálico, el orígen de la subclavia y la mayor parte de los ramos voluminosos que de ella nacen; se ha pasado un hilo debajo del orígen de cada una de estas arterias, para demostrar que es posible ligarlas si hay necesidad.

1. Corte de la piel que pertenece á la incision trasnversal ó subclavicular.
2. Corte de la piel que pertenece á la incision vertical ú oblicua sobre el borde interno del esterno-cleido-mastoideo.
3. Colgajo triangular externo y superior, echado hácia arriba y hácia afuera. Está formado por la piel y el músculo esterno-cleido-mastoideo, cortado al través en su insercion esterno-clavicular.
4. Haz de los músculos esterno-hioideo y esterno-tiroideo que cubren la tráquea.
5. Extremidad costal del escaleno anterior.
6. Vena yugular interna.
7. Aguja de Deschamps; su asa abraza el tronco braquio-cefálico.
8. Orígen de la subclavia; debajo de ella se ha pasado un hilo para hacer la ligadura.
9. Arteria vertebral, que se ha sacado del fondo de la herida por medio de un hilo que la rodea.
10. Arteria tiroidea inferior.
11. Arteria mamaria interna.
12. Arteria cervical transversa.

Cada una de estas arterias está rodeada de un hilo.

Fig. 8. M y M². *Procedimiento de M. King.*

El cirujano está colocado en el lado izquierdo del enfermo; la cara de este último está vuelta hácia el lado derecho con el cuello ligeramente doblado para poner en relajacion el músculo esterno-cleido-mastoideo.

1. Corte de la piel y del músculo cutáneo.
2. Gancho romo que separa hácia afuera é inclina hácia abajo el borde interno del esterno-cleido-mastoideo.
3. Músculos esterno-hioideo y esterno-tiroideo, separados tambien hácia afuera.
4. Los mismos músculos que cubren por el lado izquierdo la tráquea y la extremidad inferior del cuerpo tiróides.
5. Venas tiroideas inferiores, aplicadas por su lado interno sobre la tráquea.
6. Tronco venoso braquio-cefálico derecho.
7. Bifurcacion del tronco braquio-cefálico arterial.
8. Tronco braquio-cefálico, abrazado por una asa de hilo y levantado por los dedos del cirujano.

Fig. 9 y 10. Ligaduras de las arterias femoral é iliaca externa.

Las dos figuras representan la ligadura de la arteria femoral en su orígen, debajo del arco crural, y la de la arteria ilíaca externa. El enfermo se halla en la misma posicion en las dos figuras: está echado de espaldas, un poco inclinado hácia el lado del operador y con el muslo ligeramente doblado.

Fig. 9. *Ligadura de la arteria femoral.*

N y N². 1. Corte de la piel.
2. Corte de la hoja superficial muy gruesa en este punto.

3. Ganglios linfáticos separados del trayecto del bisturí.
4. Arteria de los tegumentos, cortada al través, que se ha ligado ó torcido, y separado de la parte media de la herida.
5. Corte del tejido fibroso amarillo que fortifica la vaina de los vasos femorales en su parte superior.
6. Vena femoral.
7. Corte de la vaina sobre la arteria.
8. Arteria femoral sobre la aguja inglesa modificada segun la de Deschamps.

Fig. 10. O y O [2]. *Ligadura de la arteria ilíaca externa.* Procedimiento de M. Norman, modificado por M. Velpeau.

a. Mano izquierda de un ayudante colocado en frente del operador que separa el labio superior de la herida y sostiene el peso de las vísceras abdominales.
b. Ganchos romos que inclinan hácia abajo el ángulo inferior de la herida.
1. Corte de la piel.
2. Corte de los tres músculos abdominales.
3. Peritoneo cubierto de su hoja fibrosa.
4. Cordon de los vasos espermáticos echados hácia abajo.
5. Superficie de la fosa ilíaca externa cubierta de su aponeurosis; debajo se ven los ramos de los nervios lumbares.
6. Vasos ilíacos externos contenidos en su vaina.
7. Orígen de la arteria epigástrica; debajo se ha pasado un hilo para demostrar que es posible ligarla si hubiere necesidad.
8. Vena ilíaca externa.
9. Filamento nervioso satélite de la arteria que es preciso no comprender en la ligadura.
10. Arteria ilíaca externa, aislada de su vaina y abrazada por el asa de la aguja de Graefe.

Fig. 11. Ligadura de las arterias ilíaca primitiva, externa é interna.

El enfermo está en posicion horizontal, y el operador está colocado á su izquierda perpendicularmente al tronco del enfermo; la herida representa el momento en que se pasa el hilo debajo de la arteria ilíaca primitiva; otros dos hilos, que se han pasado debajo de los orígenes de las dos arterias ilíacas externa é interna, demuestran que se las puede ligar con facilidad en la misma herida. Un ayudante colocado al otro lado de la cama, frente al cirujano, sostiene con su mano derecha el peso de los intestinos, y con su mano izquierda comprime la aorta, sobre la columna lumbar, con una pelota ancha con mango, de figura rectangular, de modo que cuando sea necesario, pueda contener el flujo de sangre. Un ayudante colocado en el lado izquierdo del operador tiene la luz, pues se ha calculado debe venir en esta direccion para alumbrar el fondo de la herida.

P y P [2]. *Herida operatoria.*
b. Mano derecha del ayudante colocado en frente, el que sostiene el peso de las vísceras.
c. Mano izquierda del mismo ayudante, con la que comprime la aorta.
1, 1, 1. Corte de la piel.
2, 2, 2. Corte de la hoja superficial abdominal.
3, 4, 5. Corte de los tres músculos abdominales: 3, el oblicuo mayor; 4, el oblicuo menor; 5, el transverso.
6. Peritoneo de la fosa ilíaca interna, cubierto por su hoja fibro-celulosa, despegada y separada por la presion de los dedos, para descubrir la fosa ilíaca interna y los vasos gruesos.
7. Superficie del peritoneo y de su lámina sub-peritoneal, sostenida por los dedos de un ayudante que forman gancho. Estas dos superficies presentan elevaciones formadas por las asas de los intestinos.
8. Nervio íleo-escrotal, que forma el contorno, en el ángulo inferior de la herida.
9. Superficie de la aponeurosis ilíaca; debajo se ven los ramos de los nervios lumbares.
10. Arteria ilíaca interna; debajo se ha pasado un hilo para hacer la ligadura.
11. Arteria ilíaca externa; debajo hay un hilo para ligarla.
12. Vena ilíaca externa.
13. Arteria ilíaca primitiva, cogida con el asa de la aguja de Deschamps.
14. Aguja de Deschamps, tomada con la mano derecha del cirujano. El tiempo de la operacion indica que se está próximo á sacar la aguja de la herida deslizándose el hilo de la ligadura por debajo de la arteria.
15. Filamento nervioso satélite, que es preciso no comprender en la ligadura.
16. Vena ilíaca primitiva.


Lámina VIII.
Figura 1.
A
B
C
D
F.2. bis.
F.9. bis.
F.10 bis.
F.7.
F.6
F.5.
F.4
F.17 bis
F.9
F.10
F.11.
F.15.
F.16
F.14
F.8.
F.17.
F
F.2
E
F.3
E
F.13
F.12
F.19. bis.
F.18.
F.19.
F.20.
E
F
D
F.21.
C
D
B
A
F.22.
D
A
F.23.
B
F.24.
Castilla g.º

LAMINA VIII.

INSTRUMENTOS DEL TREPANO, TREPANACION DEL CRANEO,

OPERACIONES DIVERSAS SOBRE LOS HUESOS, EXTRACCION DE SECUESTROS.

1.º INSTRUMENTOS DEL TREPANO.

Fig. 1. Arbol del trépano armado con todas sus partes accesorias. Se compone de la varilla A; á uno de sus extremos se atornilla la pieza B, ligeramente cóncava, sobre la cual se apoya la frente ó la barba; la otra extremidad recibe la corona C, que por medio de una espiga se introduce en una mortaja del árbol del trépano, en donde queda sujeta por medio de un resorte D.

Fig. 2 y 3. Coronas de trépano de forma cilíndrica (fig. 2) ó cónica (fig. 3). E, es la espiga que entra en la mortaja de la varilla A (fig. 1); tiene una muesca que recibe al pasador del resorte. F, es la punta de la pirámide que está atornillada en la base de la corona.

Fig. 2 *bis*. Plano de la corona con su pirámide.

Fig. 4. Pirámide.

Fig. 5. Llave en que se introduce la pirámide cuadrangular, y sirve para destornillar esta última despues que la corona ha hecho suficiente huella.

Fig. 6. Trépano perforativo ó triangular.

Fig. 7. Trépano esfoliativo.

Fig. 8. Tirafondo.

Fig. 9 y 10. Legras.

Fig. 9 *bis* y 10 *bis*. Planos de las láminas de las legras.

Fig. 11. Cuchillo lenticular simple.

Fig. 12. Cuchillo lenticular doble.

Fig. 13. Escobilla que sirve para limpiar el serrin del hueso, pegado á las coronas del trépano.

Fig. 14 y 15. Elevadores destinados á levantar ó desprender las porciones de hueso serradas por la corona.

Fig. 16. Elevador-legra.

Fig. 17. Trefina ó trépano inglés. Este instrumento no es mas que un trépano al que se coge con la mano por medio de un asidero trasversal. En lo demás, las partes accesorias del instrumento principal son las mismas que las de la fig. 1. En este instrumento se halla adaptada á la corona una *corredera* de Charrière (fig. 17 *bis*), que el autor ha añadido al trépano francés y al suyo (*véase* la fig. 24). Esta corredera que baja y sube segun se quiere, y que está fija á la corona por medio de un tornillo de presion que atraviesa la ranura, sirve para limitar la profundidad á que debe obrar la corona.

2.º TREPANACION DEL CRANEO.

Fig. 21. El enfermo, sumerjido en un estado comatoso, está echado de modo que presente al operador la superficie sobre que debe obrar. Se ha rasurado los cabellos de cierta estension de la piel del cráneo, y por medio de una incision crucial se ha descubierto una ancha porcion de la region fronto-parietal. Se han hecho cuatro trepanaciones y se han quitado los fragmentos del hueso. El operador se halla ocupado en la quinta trepanacion, de modo que se ha hecho una abertura ancha, pues muchas veces es útil hacerlo así en los derrames extendidos por la superficie de los hemisferios cerebrales, accidentes consecutivos á las fracturas del cráneo.

(A). Mano izquierda del operador que coge circularmente entre el pulgar y el índice el pomo B (fig. 1) del árbol del trépano.

(B). Pomo en que el cirujano apoya la frente ó la barba.

(C). Dedos de la mano derecha del cirujano que dirigen la bola central del árbol del trépano para que este ejecute su movimiento circular.

(D). Superficie de la dura-madre que ha quedado descubierta por haber quitado los cuatro primeros discos huesosos.

Fig. 20. Representa otros dos tiempos de la operacion.

(E). Mano derecha del cirujano que está quitando las partes del hueso no serradas del contorno de la seccion por medio del cuchillo lenticular.

(F). Seccion con las pinzas incisivas de los ángulos huesosos con bordes cóncavos que dejan entre sí las coronas del trépano. Esta parte de la operacion sirve para aumentar la estension de la superficie descubierta, regularizando de este modo los bordes de la seccion del hueso.

Fig. 22. Seccion de la dura-madre (D) con el bisturí recto, en el caso, que es bastante comun, en que hay que proporcionar salida á la sangre ó al pus derramado por la superficie del hemisferio celebral.

3.º OPERACIONES DIVERSAS SOBRE LOS HUESOS.

Fig. 18. *Ablacion de una exóstosis ebúrnea* colocada sobre la sutura occípito-parietal. El tumor, que es globuloso y sobresale cerca de una pulgada, ha sido partido verticalmente por dos cortes de sierra preparatorios, para que sea mas fácil cortar cada una de las tres fracciones; se ha quitado la primera. Se representa la operacion en el momento en que la sierra de cresta de gallo, puesta en movimiento, hace la mitad de la seccion de la fraccion media; la última se halla aun intacta, y solo se halla separada de la precedente por el corte de sierra vertical.

4.º EXTRACCION DE SECUESTROS.

Fig. 19 y 19 *bis. Extraccion de una parte necrosada del hueso frontal.* La fig. 19 representa el momento de la operacion en que despues de haber descubierto suficiente porcion del secuestro, se le acaba de desprender levantándole con el elevador, para poder cogerle y sacarle fuera con las pinzas. La fig. 19 *bis* es la porcion necrosada.

Fig. 24. *Secuestro del húmero.* Se ha figurado la operacion en el momento en que se ha hecho la última trepanacion para descubrir el secuestro encerrado en la cavidad del hueso nuevo. Se ha representado la extremidad del trépano de Charrière separado de la sierra de moleta.

Fig. 23. A. *Secuestro de la tibia.* Despues de haber hecho una incision de la piel en forma de T, se ha practicado una abertura suficiente para descubrir el hueso nuevo; la figura representa la seccion del secuestro con el perforador de Dupuytren.

B. *Extraccion de un secuestro del primer hueso del metatarso.* Se ha representado la operacion en el momento en que se saca el secuestro cogido con las pinzas de anillos, que es la última maniobra de la operacion.


Lámina IX.
F. 20.
F. 21.
F. 22.
F. 24.
F. 17.
F. 18.
F. 19.
F. 16.
F. 26.
F. 25.
F. 23.
F. 27.
F. 31.
F. 28.
F. 29.
F. 30.
F. 15.
F. 1.
F. 2.
F. 3.
F. 4.
F. 5.
F. 6.
F. 7.
F. 8.
F. 11.
F. 14.
F. 10.
F. 9.
F. 12.
F. 13.
Castilla g.º

LAMINA IX.

INSTRUMENTOS DE AMPUTACIONES, DE RESECCIONES Y DE LAS DIVERSAS

OPERACIONES QUE SE EJECUTAN EN LOS HUESOS.

Figura 1. *Cuchillo de M. Lisfranc* para la amputacion por la articulacion coxo-femoral.

Fig. 2. *Cuchillo recto mayor* para la amputacion del muslo.

Fig. 3. *Cuchillo interóseo mayor* para la amputacion de la pierna.

Fig. 4. *Cuchillo recto* para la amputacion del brazo.

Fig. 5. *Cuchillo interóseo* menor para la amputacion del antebrazo y para diversas desarticulaciones.

Fig. 6. *Cuchillo recto mas pequeño* para desarticular la muñeca y para diversas operaciones.

Fig. 7. *Escalpelo ó bisturí recto*, que sirve para trazar el paso de la sierra al través de las carnes y del periostio.

Fig. 8. *Cuchillo curvo* para amputaciones, de M. V. Onsenoort.

Fig. 9. Sierra grande de amputaciones, segun el nuevo modelo. La hoja tiene el corte con dientes dobles y da vueltas sobre su eje de modo que puede presentarse paralela ó perpendicular al lomo del instrumento segun sea necesario. Por esta sencilla modificacion el cirujano puede dirigir la sierra segun quiera.

Fig. 10. *Sierra* mas pequeña que la anterior, pero del mismo modelo, destinada generalmente para las amputaciones del antebrazo.

Figs. 11 y 12. Sierras rectas pequeñas en forma de cuchillo.

Fig. 13. Sierra recta de lomo movible.

Figs. 14 y 15. Sierras de figura de cresta de gallo.

Se usan con mucha comodidad estos cinco instrumentos en un gran número de casos en que conviene serrar al través de un pequeño espacio las porciones de hueso que tienen poca estension.

Fig. 16. *Sierra articulada ó de cadena de M. Jeffrey.*

Este instrumento que es muy ingenioso y muy cómodo en razon al pequeño espacio que necesita para obrar, se compone de una serie de eslabones dentados, terminados por cada estremo en un mango trasversal ó un asidero. Esta sierra articulada, que es muy útil en las resecciones, obra hácia dentro ó hácia afuera, cogiendo cada extremo de la cadena con una mano, y cediendo alternativamente por un movimiento de va y ven. Para introducirla por debajo del hueso se reemplaza primero uno de los asideros por una aguja curva que costeando el hueso pasa el extremo de la cadena al otro lado, y se vuelve á colocar el asidero para que se pueda obrar con el instrumento.

Fig. 17. *Osteotomo ó sierra para resecciones de M. Heine.* Este instrumento que desempeña muy bien el objeto para que ha sido inventado, es tan complicado que es casi imposible formar una idea de él por su descripcion; pero sin embargo de esto es fácil comprender su mecanismo. En suma, se compone de una sierra de cadena (*a*, *a*, *a*) que da vueltas por medio de un manubrio (*b*) sobre dos ruedas dentadas (*c*) colocadas en cada extremo de la lámina (*d*), de modo que representa en su movimiento la cadena sin fin de Vaucanson. Entre las partes principales del instrumento figuran: (*e*) una palanca que empuja las carnes al otro lado del hueso para libertarlas de la accion de la sierra; (*f*) palanca movible situada en la otra cara del instrumento, y cuya extremidad, que termina segun se quiera en una pirámide, en un tirafondo ó en una media luna, sirve para fijar el instrumento.

Figs. 18 y 19. *Sierra de moleta y de trépano de MM. Charrière y Thomson.* Este instrumento es muy ingenioso y llena muy bien el objeto para que ha sido inventado. Se compone de dos instrumentos de diverso uso, que se mueven por un mecanismo comun. La figura 18 es especialmente una rueda de moleta; se compone de una lámina metálica doble (*a*, *a*), que contiene cuatro ruedas dentadas engranadas unas en otras, de las cuales la mayor, que se mueve por medio de un manubrio (*c*), trasmite por medio de las demás ruedas el movimiento á una sierra terminal (*d*), cuya circunferencia forma una sierra con dobles dientes. En lugar de estas se pueden colocar otras moletas de diferentes dimensiones. Este instrumento, lo mismo que el de Heine, obra desde la superficie á la profundidad, ó hácia delante del operador. La figura 19, que tiene la forma de un trépano, constituye en la realidad otro instrumento que se adapta perpendícularmente en cruz sobre la otra superficie de la varilla de la sierra de moleta, de modo que se mueve horizontalmente por el mismo manubrio. (*e*) es una chapa central aplicada sobre la lámina (*e*) de la figura 18 y está sostenida por dos tornillos laterales; (*c*, fig. 18) es el manubrio comun; (*f*) rueda que tiene un engranado cónico, que mueve en ángulo recto otra rueda semejante colocada en la otra cara de la figura 18, á que pone en movimiento el árbol del trépano (*g*); (*h*) es el árbol del trépano, de que (*i*) demuestra la corona con sus partes accesorias. Visto el mecanismo de este trépano constituye por sí un instrumento que se usa con mucha comodidad, independientemente de la sierra de moleta á que se adapta. Tiene la ventaja de que su movimiento es muy cómodo, poderoso y muy suave, y que al mismo tiempo el ojo del operador puede seguir el trayecto de la corona, y que la mano que sostiene el mango puede variar segun quiera la direccion en todos sentidos. Bajo este doble aspecto parece preferible al trépano francés y á la trefina inglesa.

Fig. 20. *Sierra de M. Martin*, que tiene los mismos usos que la anterior. (*a*) mango del instrumento. (*b*) varilla que se introduce en la muesca del árbol del trépa-

no (véase fig. 1, lám. VIII). (*c*) sierra cóncava que se mueve en el mango (*e e*) por medio de la varilla fija en la bola (*d*). (*f*, *g*) moletas cóncavas de diferentes dimensiones.

Fig. 21 y 22. *Perforador de Dupuytren.* Se compone, como la mayor parte de los instrumentos de litotricia, de una fresa (*a*) contenida en una cánula interior (*b*), que se mueve por medio de un arco cuya cuerda abraza un gorron (*c*). En la extremidad que opera, la cánula (*b*) termina en dos bocados que fijan el hueso sobre que obra la fresa; todo está dentro de una cánula exterior (*d*) que sirve de cubierta, y cuya presion aproxima los bocados de la cánula interior.

Fig. 23. *Sierra de reseccion de M. Stromeyer.* Estando fijo el hueso por medio de unas pinzas (*a*), una palanca articulada (*b*) mueve la lámina dentada (*c*), que entra dentro del mango (*d*).

Fig. 24. *Cizallas ó tijeras de M. Lyston*, destinadas á hacer de un solo golpe la reseccion de una porcioncita de hueso de una falange ó de un hueso metacarpiano.

Fig. 25 y 26. *Tenazas incisivas.*

Fig. 27. *Martillo* de plomo que sirve para golpear en las tijeras cuando se corta parte de algun hueso.

Fig. 28 y 20. Escoplo ó gubia recta, plana ó cóncava.

Fig. 30 y 31. Escoplo ó gubia curva, plana ó cóncava.

Lámina XIX.

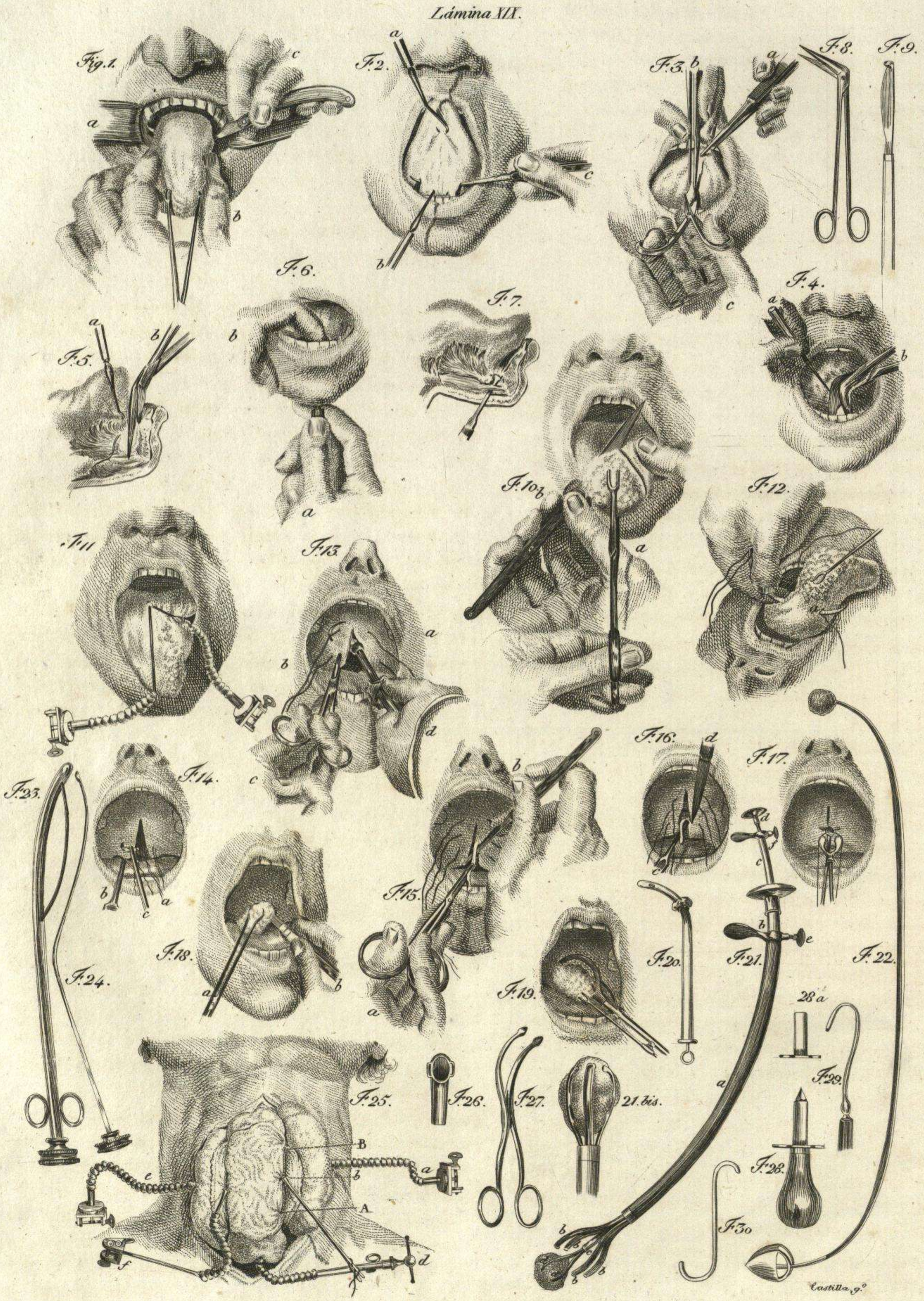
Fig.1.
F.2.
F.3.
F.8.
F.9.
F.6.
F.7.
F.4.
F.5.
F.10.
F.12.
F.11
F.13.
F.16.
F.17.
F.14.
F.15.
F.23.
F.18.
F.20.
F.21.
F.22.
F.24.
F.19.
28 a
F.25.
F.26.
F.27.
21. bis.
F.29.
F.28.
F.30
Castilla 9.°

LAMINA XIX.

OPERACIONES QUE SE PRACTICAN EN LA LENGUA, VELO DEL PALADAR, AMIGDALAS, FARINGE, LARINGE, &c.

OPERACIONES PARA CORREGIR LA TARTAMUDEZ.

Fig. 1. *Procedimiento de Mr. Dieffenbach.* Despues de haber hecho abrir muy bien la boca, un ayudante sostiene los ganchos (a) con que separa las comisuras de los labios; otro ayudante tira de la lengua con una erina, y el cirujano, despues de haber cogido la lengua por los lados entre los dedos de su mano izquierda (b), corta de abajo arriba con el bisturí de fístulas tomado con la mano derecha *c*.

Fig. 2. *Procedimiento de Mr. Phillips.* El cirujano, despues de haber levantado la lengua por medio de una erina doblada (a), la fija por debajo por medio de otra erina (b) cogida con la mano izquierda, mientras que con la mano derecha (c), armada del miotomo de Dieffenbach, corta el geniogloso de la profundidad á la superficie.

Fig. 3. *Procedimiento de Mr. Velpeau.* Un ayudante levanta la lengua por medio de unas pinzas (a) y el cirujano coge con otras pinzas (b) el frenillo de la lengua y le divide por debajo con las tijeras (c).

Figs. 4 y 5. *Procedimiento de Mr. Baudens.* La figura 4 demuestra la operacion, y la 5 es el perfil de un corte anatómico. En ambas el cirujano levanta el frenillo de la lengua por medio de una erina (a) cogida con la mano izquierda, y con la mano derecha (b) corta de una vez el frenillo con las tijeras representadas en la fig. 8.

Figs. 6 y 7. *Procedimiento de Mr. Bonnet* de Lyon. La figura 6 representa la operacion y la 7 el perfil de un corte anatómico. En la figura 6 despues de haber hecho una picadura en la piel se introduce el tenotomo (a) (fig. 9) al través de ella entre los músculos genihioideos, y se corta los tendones de los genioglosos; el dedo índice de la mano izquierda (b), introducido en la boca, guia el boton del instrumento al través de la membrana mucosa. Solo basta ver las figuras para convencerse de la sencillez y seguridad de los procedimientos de MM. Baudens y Bonnet de Lyon.

CANCER DE LA LENGUA.

Fig. 10. *Ablacion de la parte anterior de la lengua*, modificacion del procedimiento de Louis. Se coge y saca afuera por medio de una erina de Museux (a) la punta enferma de la lengua, y en lugar de cortarla al través, como indica Louis, se circunscribe la parte enferma entre dos incisiones laterales en V, de las cuales se ha hecho la primera y se está acabando de hacer la segunda con el bisturí (b); esta figura de la incision es mas favorable, pues permite que se reunan las dos porciones de la lengua de modo que formen punta.

Concluida la operacion se reune los bordes de la lengua por medio de dos puntos de sutura; por detrás entrecortada, y por delante una sutura ensortijada que la atraviesa de parte á parte, para combatir la retraccion que determinan los estiloglosos.

Figs. 11 y 12. *Ligadura de la lengua.*

Fig. 12. *Paso de la aguja.* Para evitar las heridas exteriores, como sucede en los diversos procedimientos usados, ha propuesto Mr. Maingault practicar la ligadura por la boca desde la base de la lengua á su cara dorsal. Se inclinará la cabeza hácia atrás y se colocará el cirujano detrás del enfermo. Se pasa la primera ligadura longitudinal por medio de una aguja que tiene enhebrado un hilo, la cual sale por la cara dorsal de la lengua por el punto *a*. El cirujano está pasando otra ligadura lateral que se apretará por detrás saliendo tambien la aguja por el punto *a*.

Fig. 11. *Ligaduras colocadas en su sitio y apretadas con el aprietanudos de Roderic*, modificado por Mr. Mayor. La porcion enferma de la lengua se halla circunscrita entre las dos ligaduras, y de este modo segun el grado de constriccion, se puede conseguir que se esfacele, como sucede en los procedimientos de Mr. Mayor y Cloquet, ó que se atrofie, que es el objeto del procedimiento de Mr. Mirault y el del propuesto por Mr. Maingault.

OPERACION DE LA ESTAFILORRAFIA.

Disposiciones generales. En toda operacion de estafilorrafia, segun está representado en las figuras, la boca debe estar muy abierta, separadas las mandíbulas por medio de un corcho y la lengua deprimida. Cuando haya necesidad un ayudante la puede deprimir por medio de un instrumento de figura de espátula, doblado por abajo en ángulo recto, si el enfermo ó no sabe tenerla quieta ó es muy indócil ó muy delicado. Excepto en estos casos es preferible no tener instrumento alguno en la boca, para que no dificulte las maniobras del operador.

Figs. 13 y 14. *Picadura de la aguja.*

Fig. 13. *Procedimiento de Mr. Roux.* Paso de las agujas de atrás adelante. Para comprender bien las maniobras que exige este primer tiempo de la operacion, se debe suponer que se ha pasado la primer asa de hilo por atrás (a). Sucede lo mismo á otra segunda asa anterior (b) inmediata al ángulo de la division; despues de haber desenhebrado los extremos de estos hilos, se tira de ellos hácia delante hasta que cuelguen fuera de la boca. En el momento representado en la figura despues de haber cogido y fijado el labio derecho de la division por medio de unas pinzas de anillos cogidas con la mano izquierda (c), se agujerea el velo membranoso de atrás adelante por medio de una aguja enhebrada y fija en el extremo de un porta-agujas, que el cirujano tiene con la mano derecha (d). Se sigue el mismo método para agujerear el velo del paladar en los demás puntos.

Fig. 14. *Procedimiento de Mr. Berard*, paso de las agujas de delante atrás.

a. Hilo desenhebrado de la aguja que se ha pasado primero por el labio izquierdo de la division.

b. Labio izquierdo de la division cogido con las pinzas de dientes engranados.

c. Paso de delante atrás de otra aguja fija por medio de las pinzas de anillos. Esta aguja, que tiene enhebrado un hilo, sirve para sacar de atrás adelante la extremidad izquierda de la ligadura, de modo que se vea una asa libre detrás del velo del paladar. Del mismo modo se pasan todas las demás ligaduras.

Figs. 15 y 16. *Corte de los bordes de la division anormal.*

Fig. 15. *Procedimiento de Mr. Roux* (corte de delante atrás).

a. Borde izquierdo de la division fijo con las pinzas de anillos tomadas con la mano izquierda del cirujano.

b. Bisturí recto de boton cogido con la mano derecha, estando vuelto el filo hácia arriba, con el cual se corta de atrás adelante. Se ha empezado la incision en el borde posterior faríngeo por medio de tijeras dobladas en ángulo.

Fig. 16. *Procedimiento de Mr. Berard* (corte de delante atrás).

c. Borde izquierdo de la division cogido con las pinzas dentadas.

d. Corte con el bisturí recto, procediendo de delante atrás, del ángulo anterior de la division hácia la faringe, deslizando el lomo del instrumento por debajo de la bóveda del paladar.

Fig. 17. *Ligadura hecha con el instrumento de Mr. Guyot.*

EXCISION DE LAS AMIGDALAS.

Fig. 18. *Excision de una amigdala* cogida con la erina doble de Museux (a) tomada con la mano izquierda, mientras que se corta con la mano derecha (b) con el bisturí recto de boton cubierto de lienzo hasta cerca de su punta.

Fig. 19. *Excision de una amigdala con el tonsilotomo de Mr. Fahnestock*: el disco cortante obra de atrás á delante (Mr. Velpeau) y está cogida la amigdala con una horquillita movible (Mr. Ricord).

CATETERISMO DEL ESOFAGO Y DE LA LARINGE.

Fig. 20. *Sonda laríngea de Chaussier.*

Fig. 22. *Sonda prehensiva de Dupuytren.*

Fig. 21. *Sonda prehensiva esofágica* empleada por Mr. Gama. Este instrumento, hecho por Mr. Missoux y Blondeau á imitacion de las sondas de la litotricia, y modificado por Mr. Gama, se compone de cuatro varillas metálicas unas dentro de otras: dentro de una sonda gruesa (a) hay una varilla hueca de cuatro ramas (b), y dentro de ésta otra mas pequeña (c), por la cual pasa una varilla terminada en pinzas (d) con la cual se coge el cuerpo extraño y se le atrae hácia las ramas de la varilla b. Los dos tornillos (e y f) fijan las varillas con que se hace la prehension (b y d) en las sondas (a y c) dentro de las que se mueven.

Fig. 21 bis. Extremidad del instrumento cerrada, sobre el cuerpo extraño.

ESOFAGOTOMIA.

Fig. 23. Sonda de Vacca para facilitar la incision del esófago.

Fig. 24. Varilla elástica de la sonda.

EXTIRPACION DE UN BOCIO.

Fig. 25. *Ablacion por medio de la ligadura de un bocio canceroso.* Método de Mr. Mayor. Como la ablacion del bocio por el instrumento cortante acarrea casi siempre accidentes graves, Bourgery ha preferido representar la ligadura de este tumor del modo siguiente. Despues de haber puesto al descubierto el tumor por medio de dos incisiones cutáneas elípticas, no dejando en su superficie mas que la porcion de tegumento alterado, se pasa de una vez tres hilos por medio de una aguja fuerte, atravesando de parte á parte y de abajo arriba la base del tumor (de A á B). Se echa á un lado uno de estos hilos para formar una asa horizontal que se cierra en el lado izquierdo por medio de un aprietanudos (a). Se trae hácia delante el segundo hilo para estrangular de atrás adelante (b) el tercio izquierdo del tumor ya estrangulado en su base. Con el tercer hilo enhebrado en una aguja fuerte con otros dos, se atraviesa de nuevo el tumor de parte á parte por su base, pero de arriba abajo: reunido con la primera punta se estrangula la porcion media del tumor con otro aprietanudos (d), al paso que con los otros dos hilos se aisla la porcion izquierda del tumor por medio de dos ligaduras, una horizontal (e) y otra antero-posterior ó vertical (f), de modo que se halla dividido el tumor en tres lóbulos estrangulados horizontalmente en la base por los tres aprietanudos (a, d y e) y de atrás adelante por los aprietanudos (b, f).

LARINGOTOMIA Y TRAQUEOTOMIA.

Fig. 26. *Cánula de Mr. Bretonneau.*

Fig. 27. *Pinzas de Mr. Trousseau*, para separar los bordes de la herida. Se abren aproximando los anillos.

Fig. 28. *Trócar de Bauchot* con su cánula.

Fig. 28*a*. Cánula aislada.

Fig. 29. *Erina de Mr. Bretonneau.*

Fig. 30. *Erina doble* para la laringotomía y la traqueotomía.

Lámina XX


Fig. 1
F. 2
F. 8
F. 9
F. 10
F. 11
F. 12
F. 13
F. 14
F. 15
F. 16
F. 17
F. 18
F. 19
F. 20
F. 21
F. 22
F. 23
F. 24
F. 25
F. 26
F. 27
F. 28
F. 29
Castilla 9°
A
B
C

LAMINA XX.

PUNCIONES SUBCUTANEAS Y EMPIEMA, SUTURAS DE LOS INTESTINOS, PROCEDIMIENTOS OPERATORIOS PARA CURAR LAS HERNIAS INGUINALES REDUCIBLES.

I. PUNCION SUBCUTANEA.

(*Método de Guérin.*)

Instrumentos. Mr. J. Guérin usa dos especies de instrumentos: 1.° una sonda acanalada terminada en hierro de lanza (fig. 3) que al mismo tiempo sirve para hacer la exploracion y la puncion; y 2.° un gran trócar recto ó curvo (Figs. 4 y 7), segun sea necesario. Este instrumento se compone de dos partes: (a) punzon aplanado terminado en punta de lanza, fijo en un mango, cuyo talon tiene una rosca de tornillo; (b) cánula que tambien es plana, y en la extremidad libre en lugar del pabellon tiene una caja con rosca á la que se adapta el talon del mango y despues una llave que la cierra herméticamente. Para acomodarlos á la forma y volúmen de las partes hay trócares rectos (fig. 4) y curvos (fig. 7).

II. PUNCION DEL EMPIEMA.

Fig. 1. (a) Mano izquierda de un ayudante que fija la extremidad superior del pliegue de la piel; el cirujano con la mano izquierda coge la extremidad inferior.

c. Mano derecha del cirujano armada del trócar curvo, con el cual perfora el espacio intercostal.

Fig. 2. Disposicion del instrumento, cuya punta está cubierta por la piel y la geringa está atornillada á la cánula para hacer la succion.

Fig. 5. *Trócar recto* para la paracentesis, separado de su cánula (a).

Fig. 6. *Trócar curvo* para la puncion de la vejiga, separado de su cánula (b).

SUTURAS DE LOS INTESTINOS.

I. SUTURAS DE LAS HERIDAS LONGITUDINALES DE LOS INTESTINOS DELGADOS.

Fig. 8. *Sutura de pellejeros* practicada en una herida longitudinal. Al mismo tiempo que el cirujano con la mano izquierda tiene cogidos los dos extremos del hilo, con los dedos de la mano derecha está desbridando la porcion del intestino que hacia hernia al través de la herida.

Fig. 9. *Enterorafia*, procedimiento de Ledran.

Fig. 10. *Desbridamiento del epiplon*, al través del cual ha formado hernia un intestino. Enterorafia por el procedimiento de Béclard.

Fig. 11. *Enterorafia.* Procedimiento de Mr. Jobert.

Fig. 12. *Enterorafia.* Procedimiento de Mr. Reybard.

a. Reunion de la herida del intestino sobre la placa de Mr. Reybard.

b. Placa vista en posicion dentro de un intestino delgado, de que se ha quitado la parte de pared que mira al observador.

c. Placa aislada.

II. HERIDAS TRASVERSALES DE LOS INTESTINOS DELGADOS.

Figs. 13 y 14. *Procedimiento de Mr. Jobert.*

Fig. 13. Vista de los dos extremos del intestino puestos en contacto, cuando despues de haber pasado los hilos se va á invaginar el extremo superior del intestino en el extremo inferior.

Fig. 14. Vista de las partes despues de la invaginacion. Solo resta reunir los hilos para fijarlos afuera.

Figs. 15 y 16. *Procedimiento de Mr. Lembert.*

Fig. 15. Representa los dos extremos del intestino en el momento en que se va á atar los dos hilos para que se pongan en contacto los bordes invertidos de los dos orificios.

Fig. 16. Aplicacion de los dos orificios y ligadura de los cabos de los hilos. Solo resta cortar los hilos junto á los nudos é introducir el intestino en el abdómen.

Figs. 17, 18, 19 y 20. *Procedimiento de Mr. Denans.*

Fig. 17. Aproximacion de los dos extremos del intestino. Se ha colocado dentro de cada una de las extremidades las dos virolitas internas, dejando que sobresalga su borde libre para volverle hácia dentro y poner en contacto las serosas.

Fig. 18. Introduccion de la virola mayor interna en el orificio de cada extremidad intestinal, cuyo borde circular se ha invertido antes sobre su virola externa.

Fig. 19. Paso de uno de los hilos despues de haber puesto en contacto las superficies serosas de los dos orificios.

Fig. 20. Perfil del intestino en el cual se ha figurado el trayecto del hilo que abraza las tres virolas.

a. Demuestra el hilo anudado en la parte exterior, en el punto en que están en contacto los dos extremos.

b. Es el hilo que tiene un nudo en la extremidad y hace entrar el nudo dentro del intestino por el orificio único que ha servido para entrar y salir la aguja.

PROCEDIMIENTOS PARA CURAR LAS HERNIAS REDUCIBLES.

El objeto de estos diversos procedimientos es curar las hernias por la inflamacion adhesiva de las paredes del saco, estando reducidas las vísceras.

Fig. 21. A. *Procedimiento de Mr. Bonnet.* Consiste en coger el cordon entre dos alfileres fijos cada uno al través de dos semiesferas de corcho.

a, a. Semiesferas del alfiler inferior que se ha pasado por detrás del cordon espermático.

b, b. Semiesferas del alfiler superior que se ha pasado por debajo del anillo inguinal externo, entre los tendones y el cordon.

B. *Procedimiento de Mr. Gerdy.* Se introduce la piel guiada por el dedo índice por debajo del anillo del oblicuo externo en el conducto inguinal. Se desliza la aguja por encima del dedo con la que se atraviesa los tegumentos y la pared anterior intermedia entre ellos y el conducto.

C. Terminacion de la operacion. Se reune por medio de la autoplastia la piel del borde con la que ha quedado debajo.

Figs. 21, 22, 24, 26 y 28. *Procedimiento de Mr. Belmas.*

Figs. 22, 24, 28 y 29. *Aguja de Mr. Belmas.*

El mecanismo de este instrumento es bastante complicado. Es una varilla cánula partida por su parte media (a) en dos piezas (b, b) que contienen dos varillas mas finas (c, c), cuyo extremo movible en la extension de un cuarto de círculo (d, d) forma cuerpo con el instrumento y sirve de gancho cuando se le descompone. La hoja (e) se quita aparte.

Fig. 23. *Puncion* al través del saco herniario sobre un pliegue de la piel.

Fig. 24. *Tiempo segundo* en el cual el operador coge trasversalmente la aguja debajo de los tegumentos y el saco, antes de descomponer el instrumento.

Fig. 27. *Tiempo tercero.* Se demuestra en la figura el interior del saco herniario para que se comprenda mejor lo que debe suceder en el interior. Se ha sacado las varillas interiores, y las dos porciones de la cánula forman gancho para tirar del saco en sentido inverso. Por el lado que hace de mango (f), el cirujano introduce los hilos de gelatina (g) que deben permanecer puestos hasta que sean absorbidos despues de haber producido una inflamacion adhesiva.

Fig. 26. *Pelota elástica de Belmas* para comprimir constantemente el saco. Esta pelota tiene un gran número de escotaduras en arco para que se pueda variar la articulacion con el resorte, con el ángulo que necesite el volúmen del abdómen.

Fig. 27. *Procedimiento de Mr. Velpeau.* En esta operacion se introduce los tegumentos del mismo modo que por el procedimiento de Mr. Gerdy; pero el cirujano sustituye al dedo un gorgerete plano para sostener la piel que se ha introducido, y sobre este instrumento (a) desliza una laminita (b) con la que atraviesa los tegumentos y la pared del saco y hace escarificaciones sobre el saco herniario. Las líneas punteadas indican el trayecto que recorren los instrumentos debajo de la piel.

Lámina XXI.

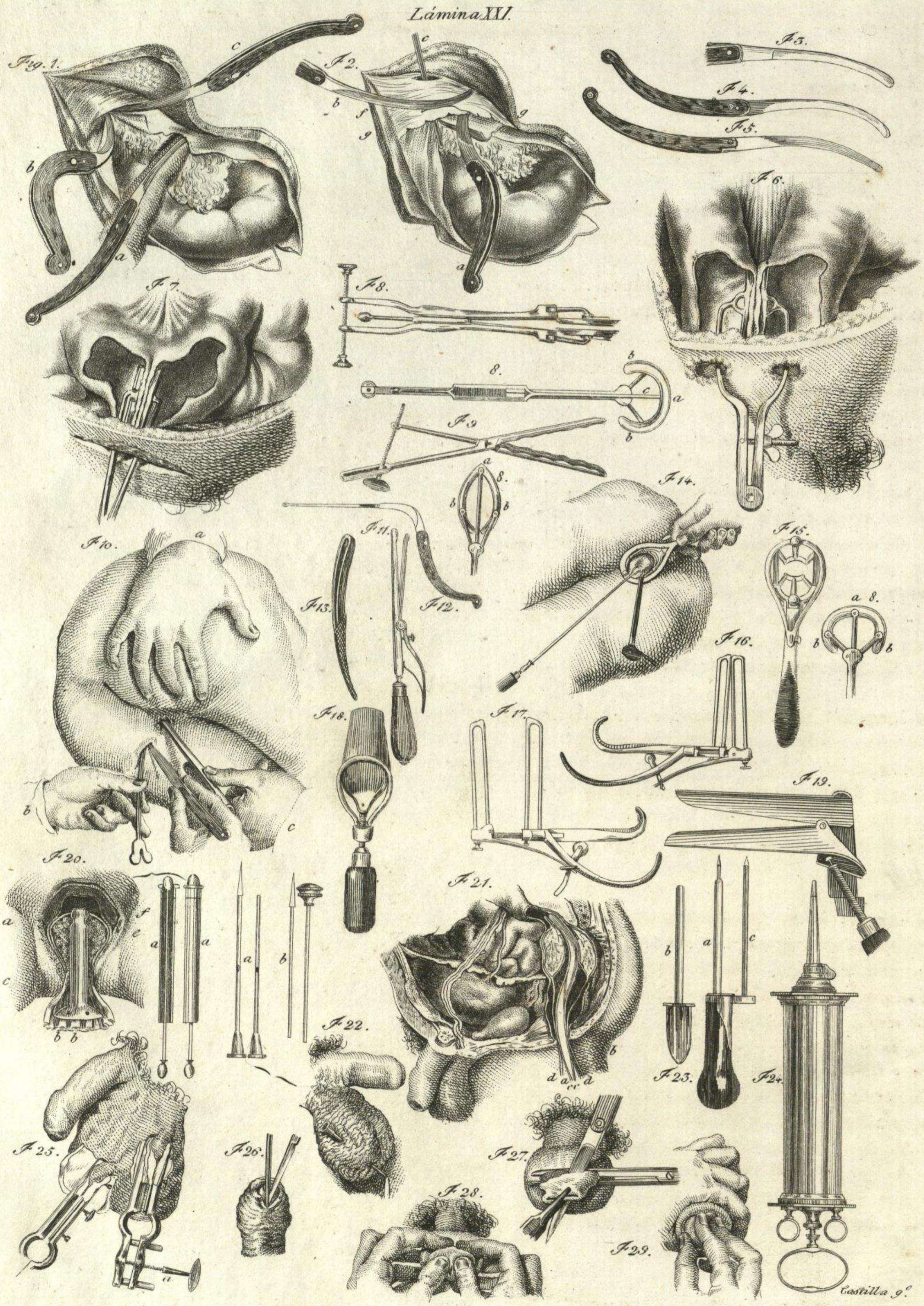
Fig. 1.
Fig. 2.
Fig. 3.
Fig. 4.
Fig. 5.
Fig. 6.
Fig. 7.
Fig. 8.
Fig. 9
Fig. 10.
Fig. 11.
Fig. 12.
Fig. 13.
Fig. 14.
Fig. 15.
Fig. 16.
Fig. 17.
Fig. 18.
Fig. 19.
Fig. 20.
Fig. 21.
Fig. 22.
Fig. 23.
Fig. 24.
Fig. 25.
Fig. 26.
Fig. 27.
Fig. 28.
Fig. 29.
Castilla 9.ª

LAMINA XXI.

DESBRIDAMIENTO DE LAS HERNIAS ESTRANGULADAS, ANOS ACCIDENTALES, FISTULAS DE ANO, POLIPOS DEL RECTO, OPERACIONES DEL HIDROCELE, VARICOCELE, FIMOSIS Y PARAFIMOSIS.

I. DESBRIDAMIENTO DE LA HERNIA ESTRANGULADA.

Figs. 1 y 2. Desbridamiento por diversos procedimientos al rededor del anillo crural interno.

Fig. 1. (a) Desbridamiento guiado por el dedo índice sobre el ligamento de Gimbernat.

(b). Desbridamiento de Pott, hácia arriba, sobre el contorno aponeurótico.

(c). Desbridamiento de Sharp, oblicuo hácia arriba y afuera.

Fig. 2. (a) Desbridamiento de Sabatier, oblicuo hácia arriba y adentro.

(b). Desbridamiento de Dupuytren, oblicuo hácia arriba y afuera y practicado de fuera á dentro con el bisturí de corte convexo.

(c). Desbridamiento de A. Cooper hácia arriba, sobre una sonda acanalada introducida por una incision paralela por encima del ángulo crural.

(f, g). Incisioncitas de Scarpa que ensanchan el contorno por la sucesion de sus separaciones.

Figs. 3, 4 y 5. *Diversos bisturíes cóncavos de boton.*

II. CURACION DE LOS ANOS ACCIDENTALES.

Fig. 6. Corte del tabique de los dos estremos del intestino que están en contacto en el caso de ano doble. Se ha representado el caso en el cadáver para demostrar el interior del intestino, el modo de obrar del *enterotomo circular* de doble anillo, análogo al de Mr. Liotard, cuyo efecto es determinar por la compresion circular una gangrena que ocasionará la caida del colgajo en círculo, despues de haberse verificado la adherencia, y el restablecimiento directo del curso de las materias del estremo superior del intestino al inferior.

Uno de los dos anillos del enterotomo circular visto de frente es convexo y el otro es hueco, de modo que se comprimen entre sí las membranas.

Fig. 7. Compresion para cortar por medio de unas pinzas enterotomo en segmentos de círculo, el espolon que se opone á que circulen las materias entre los dos extremos del intestino. Este medio produce una pérdida de sustancia que tiene la misma figura que el conducto.

Fig. 8. *Pinzas enterotomo.* Se componen de dos segmentos de círculo que entran uno en otro. Cada segmento está partido por una doble articulacion (a y b) y regido por una varilla (c) de modo que se le puede introducir cerrado por una herida ó fístula estrecha, y desarrollarle luego que está dentro de la cavidad del intestino.

Fig. 9. *Enterotomo de Dupuytren.* Este instrumento tiene el inconveniente de producir, por su figura y modo de obrar, una gran hendidura en el tabique intestinal, en lugar de limitar la seccion á la estension necesaria para restablecer el calibre y la continuidad del conducto intestinal.

III. FISTULA DEL ANO.

Fig. 10. *Operacion de la fístula del ano por incision.* Se ejecuta esta operacion cuando está muy alto el orificio rectal de la fístula, de 18 á 30 líneas del orificio del ano, y el recto está desnudo. El paciente está echado del lado enfermo.

a. Mano de un ayudante que levanta la nalga del lado opuesto al de la fístula.

b. Otra mano del mismo ayudante que mantiene fijo el gorgerete introducido en el recto y en cuya canal se apoya el pico de la sonda acanalada.

c. Mano izquierda del cirujano con la cual hiende las carnes con el bisturí recto, cuya punta se desliza por la canal de la sonda.

INSTRUMENTOS ESPECIALES PARA LA FISTULA DEL ANO.

Fig. 11. *Bisturí de fístulas.*

Fig. 12. *Siringotomo.* Es una hoja cortante y curva que está soldada á un estilete que sirve para introducirla.

Fig. 13. *Gorgerete.*

IV. POLIPOS DEL RECTO.

Fig. 14. *Ligadura de un pólipo del recto.* Se representa la operacion practicada con el specu-

lum de ramas de Charrière. Cogido el pólipo con una erina, forma prominencia entre las ramas del instrumento, cuya separacion y los espacios que dejan sus paredes facilitan la colocacion de la ligadura y que se la pueda apretar con el aprietanudos.

Figs. 15 á 19. *Speculum del ano y de la vagina.*

Figs. 15, 16 y 17. Es el speculum de claraboya de Mr. Charrière visto de frente (fig. 15) y de perfil, ó cerrado para introducirle (fig. 16), ó entreabierto para separar las paredes del conducto (fig. 17).

Figs. 18 y 19. Es otro speculum muy fuerte, que se abre á lo ancho, despues de introducido, por medio de un tornillo.

Fig. 18. Instrumento cerrado visto de frente.

Fig. 19. Corte del instrumento visto de perfil.

V. TAPONAMIENTO DEL RECTO.

Fig. 20. Para que se comprenda mejor el mecanismo de la operacion se ha representado su resultado en el cadáver. Se ha quitado la pared pubiana de la pélvis y la vejiga, y se descubre la cavidad pelviana. En el primer término se ve el recto, pero se ha quitado su pared anterior para que se pueda ver el aparato, del que el dibujo demuestra el corte vertical. Este aparato se compone de una cánula de metal (a) introducida en el intestino por el ano; exteriormente termina en un pabellon (b) agujereado que sirve para fijar la otra extremidad. Tiene una ranura circular (c) que sirve para fijar el lienzo. La camisa (d) representa un saco (e) abierto exteriormente y atado circularmente por medio de un hilo en la ranura (a) de la cánula para hacer la compresion. Se introduce la camisa vacía y aplicada sobre la cánula, se la llena desde fuera de hilas que se deslizan á lo largo de la cánula y que se reunen tirando por los lados de los bordes de la camisa, de modo que se forma como el sombrerete de un hongo (f) que comprime de dentro afuera y de arriba abajo las paredes del intestino contra las de la cavidad de la pélvis.

Fig. 21. *Dilatacion del recto estrechado* (Procedimiento de Bourgery). Supongase que existe una estrechez en el recto situada de 24 á 38 líneas de altura. El aparato se compone de una sonda flexible de goma elástica (a), terminada en un pico metálico que tiene dos escotaduras por las cuales se deslizan otros tantos hilos. Un vástago flexible (b) contenido dentro de la sonda facilita su introduccion. Exteriormente está rodeada de un disco perforado, sobre el cual se ata una torunda de hilas cubierta de una camisa de modo que el todo tenga el volúmen conveniente. Introducida la sonda, los dos hilos ó cordonetes de seda (c, c) que recorren su longitud y se deslizan por las dos escotaduritas de la sonda, sirven para hacer subir el disco al que se fijan, y otros dos hilos (d, d) sirven para bajarle cuando haya necesidad. Por medio de esta maniobra, el disco que es blando y cónico se introduce en el punto estrechado, en donde permaneciendo produce poco á poco la dilatacion. La sonda deja salir las humedades estercorales.

VI. OPERACION DEL HIDROCELE.

Fig. 22. *Procedimiento de Mr. Baudens.* Puncion con la cánula del autor (a). Esta cánula tiene en medio un orificio lateral. Se la introduce sobre una sonda de dardo (b) que se saca despues de haber hecho la puncion, de modo que todo el instrumento representa un trócar pequeño. Se deja puesta la cánula despues de haber evacuado el líquido como se ve en la figura, y despues hace oficio de cuerpo extraño.

Fig. 23. *Trócar del hidrocele.*

a. Armado de su cánula.

b. Cánula aislada.

c. Vástago aislado.

Fig. 24. *Geringa para inyecciones* en la operacion del hidrocele.

VII. VARICOCELE.

Fig. 25. *Operacion del varicocele.* Procedimiento de Mr. Breschet.

a. Pinzas de Mr. Breschet aplicadas en el trayecto de las venas varicosas para obliterarlas por compresion.

VIII. FIMOSIS.

Fig. 25. Procedimiento comun. Corte del prepucio sobre una sonda acanalada cerca del frenillo del miembro.

Fig. 27. *Procedimiento de Lisfranc.* Circuncision. Se tira con las pinzas comunes ó con los dedos de la extremidad del prepucio, se le coge al través sobre el glande entre los dientes de unas pinzas de anillos, y se corta de una vez con el bisturí entre los dos instrumentos.

IX. PARAFIMOSIS.

Fig. 28. Procedimiento de reduccion de Mr. Coster.

Fig. 23. Procedimiento de reduccion de Mr. Desruelles.

Lamina XXII.

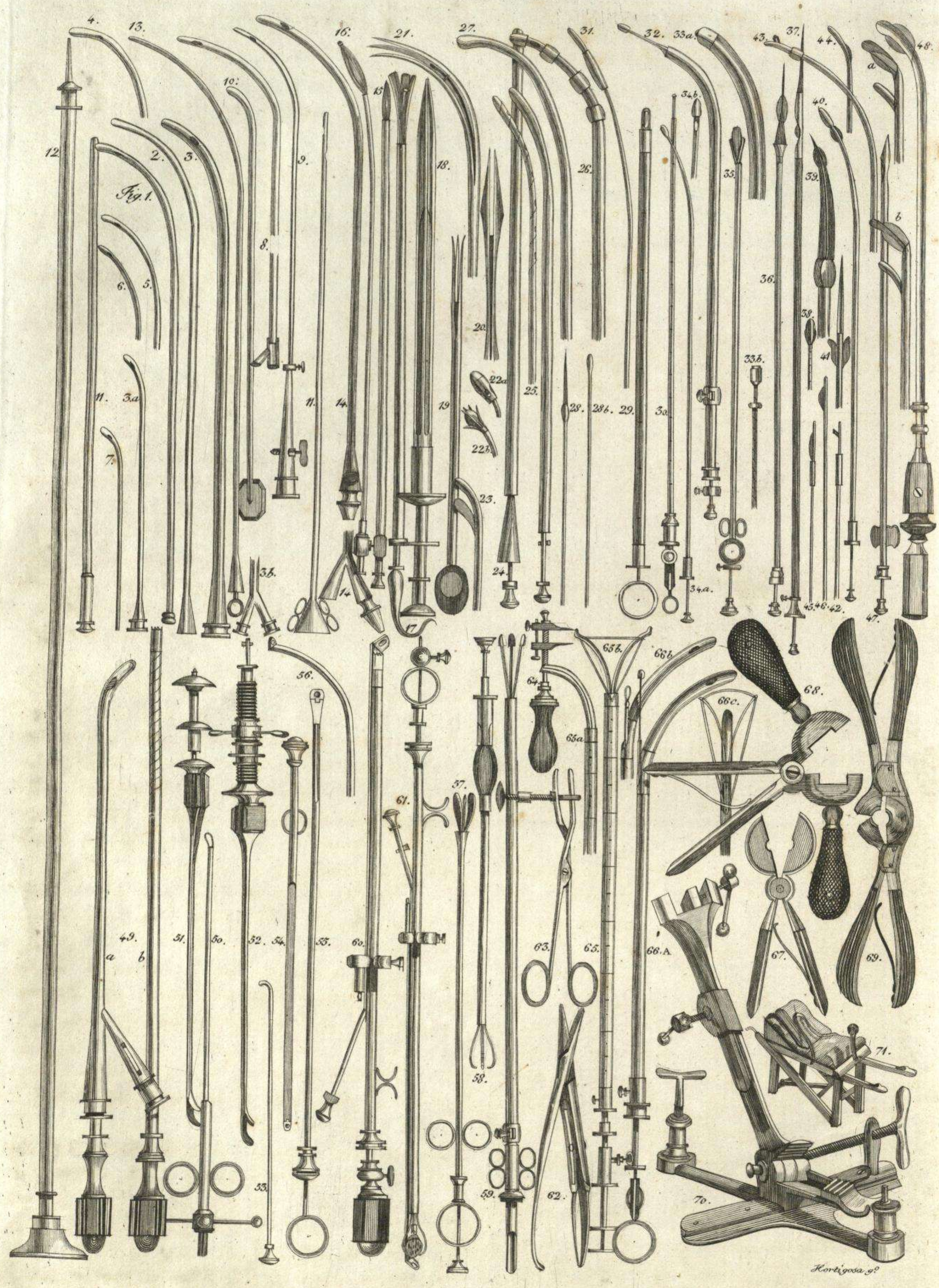

LAMINA XXII.

INSTRUMENTOS DE LAS OPERACIONES QUE SE PRACTICAN EN EL CONDUCTO DE LA URETRA.

I. CATETERISMO.

Figs. 1, 2, 3, 4, 5, 6, 7, 8 y 9. *Sondas de plata* de diverso volúmen y corvadura para el cateterismo en el hombre. En la actualidad ya no se usan las sondas tan curvas como usaban los antiguos, figs. 1, 2, 3, 4 y 8, y en general se prefiere las menos curvas, figs. 6 y 7, porque se aproximan mas al ángulo que forma el bulbo de la uretra con las porciones membranosa y prostática, y mas particularmente la del cateter número 10.

Para poder limpiarlas con mas facilidad, las sondas mas modernas están cerradas por un extremo por medio de una tapadera y una llave (número 3 y 9). Se añade una corredera para determinar en cada individuo la longitud de la uretra (n. 9).

Fig. 10. *Cateter* para buscar los cálculos en la vejiga. Tiene la misma corvadura que los percutidores mas modernos, y como reune las ventajas de las sondas rectas y de la sonda curva comun, es el mas á propósito para el cateterismo.

Fig. 3 a. *Sonda de mujer.* 3 b, representa la embocadura de la sonda de plata de doble corriente de Mr. J. Cloquet, que tambien se puede adaptar á la de la sonda n. 3.

Fig. 11. *Sondas rectas* de Mr. Amussat; una de ellas termina en un pabellon ensanchado.

Fig. 12. *Tubo acústico* de MM. Leroy de Etiolles y Moreau de Ludgere. Introduciendo su punta en una sonda, y aplicando al oido el pabellon que es de marfil, se puede reconocer por el sonido del choque producido por el extremo de la sonda en la vejiga si existe un cálculo, una columna vesical, &c.

Fig. 13. *Sonda cónica de Boyer* para el cateterismo forzado.

Fig. 14. *Sonda de doble corriente* para hacer las irrigaciones en la vejiga, por Mr. J. Cloquet. Las dos corrientes están separadas por un tabique interior longitudinal.

II. ESTRECHECES DE LA URETRA.

Figs. 15, 27 á 28 b. *Exploradores.*

Fig. 15. Sonda exploradora para marcar la profundidad á que se halla la estrechez, de Ducamp.

Figs. 27, 28 y 28 b. Diversas bujías exploradoras de Mr. Leroy de Etiolles.

Fig. 26. Sonda del mismo autor para reconocer el sitio de la estrechez.

Figs. 16 á 23. *Dilatadores.*

Fig. 16. Sondas de Ducamp, de tripa de buey.

Fig. 17. Dilatador de cuatro ramas de Amussat.

Fig. 20. Dilatador de dos ramas de A. Cooper.

Figs. 19, 21. Dilatador de tres ramas (el núm. 21, que es curvo, es el mejor).

Fig. 18. Dilatador de Mr. Charrière, que es cómodo porque se compone de una vaina elástica de tres ramas, dentro de la cual se introduce segun haya necesidad, vástagos de diversas dimensiones, cuyo calibre se aumenta segun convenga.

Fig. 22. Dilatador del cuello de la vejiga de Mr. Leroy de Etiolles; (a) cerrado; (b) abierto. Este instrumento dilata bien, pero puede herir por las puntas, por lo cual es preferible el número 23 ó dilatador de la próstata del mismo autor, calcado sobre el litómetro, que se separa deslizándose ó tirando de la rama hembra sobre la otra.

Figs. 23 y 24. *Depresores* de la próstata hipertrofiada, de Mr. Leroy de Etiolles. El n. 24 obra por una rosca de tornillo que hay en el mango de la varilla. En el número 25 la varilla forma una cadena articulada, se encorva y se endereza dando vueltas á un tornillo.

Figs. 29 á 35. *Cauterizadores.*

Figs. 29 y 30. Cauterizador de Ducamp.

Fig. 29. Cauterizador de Ducamp, de cánula flexible de goma elástica.

Fig. 30. El mismo de cánula de plata. Se coloca el nitrato de plata dentro de una mortaja que se halla en un lado.

Fig. 31. Cauterizador de Mr. Leroy.

Fig. 32. Cauterizador de Mr. Lallemand. Una corredera fija la profundidad á que se halla la estrechez; el vástago porta-cáustico termina en un boton de figura de aceituna, para facilitar la introduccion del cáustico.

Fig. 33. Cauterizador de Mr. Leroy de Etiolles. Un vástago que termina en una cavidad (b), conduce el cáustico hasta la punta de la cánula elástica (a).

Fig. 34. Cauterizador agujereado del mismo autor; (a) visto de perfil; (b) de frente. Del mismo modo que el de Lallemand tiene un boton en forma de aceituna; pero en la punta de la cánula. Tiene dos ó tres agujeros ó ventanitas por donde el vástago presenta el cáustico.

Fig. 35. Cauterizador de Mr. Barré. Dos ramitas se separan en la punta de la cánula, dilatan la uretra por delante de la estrechez y dejan salir el vástago que conduce el cáustico. Se ve pues que el objeto de estos diferentes instrumentos, ya obre el cáustico por un lado, ya obre por la punta, es ocultar el cáustico para que solo quede al descubierto por el lado que debe obrar.

Figs. 36 á 48. *Escarificadores.* Estos diferentes instrumentos tienen casi el mismo mecanismo y construccion. Se componen de una varilla ó cánula flexible de goma elástica, ó no flexible de plata, que tienen una parte mas ensanchada para alojar la lámina escarificadora. Esta se halla en la punta de un vástago, y empujando el boton sale de su vaina para cortar.

Figs. 36, 37 y 38. Escarificador de Mr. Leroy de Etiolles.

Fig. 39. Escarificador de Mr. Tanchou.

Fig. 40. Escarificador de Mr. Leroy.

Fig. 41. Escarificador de dos láminas en aletas, de Mr. Reybard.

Figs. 42 y 43. Escarificador recto y curvo de Mr. Dupierris. Presenta de particular el que termina en una laminita de lanceta que se mueve en semicírculo. Obra bien, pero puede cortar demasiado.

Figs. 44, 45 y 46. Escarificador de plano inclinado de Mr. Ricord. Su mecanismo es muy cómodo y seguro.

Fig. 47. Gubia de Mr. Leroy de Etiolles. Es una gubia de bordes cortantes que sirve para cortar haciendo un movimiento de rotacion sobre su eje.

Fig. 48. Escarificador de la próstata hipertrofiada, de Mr. Leroy de Etiolles, representado en dos estados: abierto y cerrado. Es buen instrumento.

III. LITOTRICIA URETRAL.

Fig. 49 a. *Sonda* para triturar los calculitos dentro de la vejiga, inventada por Mr. Leroy de Etiolles; (b) es un vástago de figura de fresa, que termina en un resorte flexible para acomodarse á la corvadura de la sonda.

Fig. 50. *Cánula de asa*, de Mr. J. Cloquet.

Fig. 51. *Pinzas* de Mr. Amussat.

Fig. 52. *Pinzas* de Mr. Ségalas.

Fig. 53. *Cucharita* para extraer los calculitos.

Figs. 54, 55 y 56. Cucharita articulada de Mr. Bonnet. Se introduce recta, pero se dobla dando vueltas á un tornillo.

Fig. 57. *Pinzas de Mr. Civiale.*

Fig. 58. *Pinzas* de tres ramas de Mr. Leroy.

Fig. 59. *Otras pinzas* de Mr. Amussat.

Fig. 60. *Litotritor uretral de Dubowisky.* Se compone de una cucharita articulada (n. 54) dentro de la cual se mueve una cánula; en esta hay un vástago terminado en fresa para romper el cálculo contra la punta derecha de la cucharita.

Fig. 61. El mismo instrumento modificado por Mr. Leroy de Etiolles. Parece preferible porque se aplican sobre el cálculo las pinzas de tres ramas, que separan las paredes de la uretra é impiden que sean heridas por el taladro.

Fig. 62. *Pinzas de Civiale*, que tienen tres usos, para los cálculos poco distantes de la entrada de la uretra.

Figs. 63 y 64. *Otras pinzas* de Mr. Leroy de Etiolles.

IV. LIGADURA DE LA PROSTATA.

(Lóbulo medio en estado patológico.)

Figs. 65 y 66. *Porta-ligaduras* de Mr. Leroy de Etiolles.

Fig. 65. *Cánula simple* que hace oficio de aprieta-nudos; (b) vista de frente; (a) de perfil. Es buen instrumento, pero se halla tapada la sonda por el lóbulo ligado.

Fig. 66. Otro porta-ligaduras. En este la sonda hace tambien oficio de aprieta-nudos; pero su punta da al mismo tiempo paso á la orina, de suerte que puede quedar puesto todo el tiempo que sea necesario. A, b instrumento de perfil; (c) de frente.

V. TORNOS PARA FIJAR LOS LITOTRITORES DE LA VEJIGA.

Figs. 67, 68 y 69. *Torno de mano*, de MM. Amussat y (69) Ségalas.

Fig. 70. *Torno de mano mayor* de Mr. Leroy de Etiolles. Se fija por dos tornillos sobre una plancha y por su mecanismo se prolonga ó inclina segun se quiere.

Fig. 71. *Lecho de Heurteloup*, que puede doblarse segun se quiera; tiene un escapulario y dos chimelas para fijar al enfermo, y un torno de mano para el percutidor.

Lámina XXIII.

LAMINA XXIII.

DIVERSAS OPERACIONES QUE SE PRACTICAN EN EL CONDUCTO DE LA URETRA, EN LA PROSTATA Y VEJIGA.

I. CATETERISMO.

Figs. 1, 2 y 3. *Teoría del cateterismo.* Estas tres figuras, que representan un plano del corte vertical de las partes disecadas, sirven para demostrar el mecanismo de la introduccion de las sondas y catéteres en la vejiga.

a. Miembro viril.

b. Cavidad de la vejiga.

c. Conducto de la uretra en que está situado el instrumento.

d. Extremidad anterior del lóbulo mayor inferior de la próstata. Al tiempo de atravesar la porcion membranosa ó debajo de este lóbulo, ó del lóbulo superior menor, es donde comunmente se hacen los caminos falsos.

e. Porcion prostática de la uretra inclinada hácia arriba, hácia la vejiga, y cuya extremidad anterior se ha levantado por el movimiento de palanca de la sonda recta (figura 3).

f. Ligamento suspensorio del miembro que está estirado por haber bajado la sonda.

g. Músculos pubio-uretrales. Están elevados hácia el pubis por la presion de la sonda recta (fig. 3).

h, i. Los dos labios del orificio vesico-prostático, de los cuales el superior está levantado y el inferior se ha bajado delante de la sonda recta (fig. 3).

Fig. 1. Segundo tiempo de la introduccion de la sonda curva.

Figs. 2 y 3. Para que se comprenda mejor el ángulo segun el cual se mueve la sonda en el plano vertical, hemos tomado por punto de partida á 0 grados, la línea vertical de la sínfisis pubiana que representa sensiblemente el plano del miembro. El primer tiempo de introduccion de la sonda recta, que llega con su pico al fondo del saco situado delante de la próstata, se verifica bajo un arco de 60 á 80 grados (aquí 77, fig. 2). Bajando aun 25 á 30 grados (aquí 104, fig. 3) la sonda, apalancando debajo del pubis, levanta el orificio anterior de la porcion prostática de la uretra y penetra en la vejiga. El descenso de la sonda no puede pasar de 110 grados sin tirar mucho del ligamento suspensorio (f).

El ángulo que forma la sonda recta con el conducto prostático (e) es precisamente el de la nueva sonda (lám. XXII) y el de la mayor parte de los instrumentos de litotricia: así es mas fácil el cateterismo con estos instrumentos.

II. OPERACIONES ESPECIALES EN LA URETRA.

Para facilitar la inteligencia de todas estas operaciones se ha representado el perfil del plano del corte vertical en el cadáver.

Fig. 4. *Dilatacion* forzada con la sonda gruesa de estaño cónica (Procedimiento de Mr. Mayor).

Fig. 5. *Dilatacion* graduada con la algalia ó la sonda de marfil flexible.

Fig. 6. *Cauterizacion* por el procedimiento y con el portacáustico de Mr. Ducamp.

Fig. 7. *Cauterizacion* con el portacáustico de Mr. Lallemand.

Fig. 8. *Escarificacion* con el escarificador de Mr. Leroy de Etiolles.

Fig. 9. *Escarificacion* con el escarificador de Mr. Ricord.

Fig. 10. *Escarificacion* de la próstata con el instrumento de Mr. Leroy de Etiolles (lám. XXII).

III. OPERACIONES SOBRE LA PROSTATA.

Fig. 11. *Dilatacion por separacion* de los lóbulos superior é inferior de la próstata hipertrofiada, con el dilatador de Mr. Leroy de Etiolles.

Fig. 12. *Ligadura del lóbulo patológico de la próstata.* Procedimiento de Mr. Leroy de Etiolles. Se ha representado la operacion en el cadáver para dejar ver lo que pasa en el interior de la vejiga. Abierto en la vejiga el portaligaduras (a) (lám. XXII), el cirujano sostiene la varilla con la mano izquierda (b), al mismo tiempo que con los dedos de la mano derecha (c) que han pasado por los anillos, hace obrar al instrumento para apretar el lóbulo prostático (d).

Figs. 13, 14 y 15. Puncion de la vejiga por la uretra con la sonda de dardo, en tres figuras que indican trayectos diferentes. Cada figura representa su trayecto propio, y los otros dos están punteados.

Fig. 13. Puncion por el trayecto normal (a) al través de la próstata.

b. Trayecto punteado por encima.

c. Trayecto punteado por debajo.

Fig. 14. Puncion por encima de la próstata (b) deprimida por haber inclinado hácia abajo el pabellon de la sonda.

a. Trayecto normal.

c. Trayecto inferior.

Fig. 15. Puncion por debajo de la próstata (c) levantada por la sonda cuyo pabellon está mas elevado en las otras dos figuras.

b. Trayecto superior punteado.

a. Trayecto normal.

IV. CALCULOS DE LA URETRA.

Fig. 16. Demuestra un cálculo sacado con la cucharita articulada, cuyo cálculo se hallaba en la porcion membranosa.

V. LITOTRICIA VESICAL.

Fig. 17. Modo de buscar el cálculo con la sonda articulada de Mr. Leroy de Etiolles. Esta maniobra es comun á todas las operaciones de litotricia.

Fig. 18. *Operacion de litotricia con el rompe-piedras de Mr. Jacobson*, modificado por Mr. Charrière (lám. XXIV).

El cirujano está colocado entre las piernas del enfermo; con la mano izquierda (a) fija el mango del instrumento, y con la mano derecha (b) vuelve el piñon que hace subir el cubo de la rama movible para hacer pedazos el cálculo cogido entre sus bocados y el de la rama fija.

Fig. 19. *Accion de cargar el cálculo* entre los bocados del percutidor, haciendo deslizar la rama macho articulada sobre la rama hembra que tiene la abertura (lám. XXIV).

Fig. 20. Accion de reunir los calculitos ó las arenillas ó pedazos de un cálculo grueso roto por el percutidor de bocados dentados, con el otro percutidor de cuchara doble destinado á romperlos (lám. XXIV).

Fig. 21. Operacion de litotricia con el percutidor perfeccionado (lám. XXIV). Se ha cogido el cálculo entre los bocados del instrumento, y se ha elegido para representarle en la figura el momento de romper el cálculo por la percusion. Para evitar el uso de los tornos de mano, ha propuesto Mr. Leroy de Etiolles el modo de sujetar el instrumento. El operador coge con su mano izquierda (a) el instrumento, teniendo el pulgar aplicado sobre la plaquita del vástago del cubo para contener la rama macho é impedir que se escape el cálculo. Las dos manos (b, c) de un ayudante fijan esta mano del operador, como se ve en la figura, para resistir al choque. El operador coge el martillo con la mano derecha para percutir.

Fig. 22. *Otro modo de fijar el percutidor.*

El pulgar y el índice de la mano izquierda fijan el talon del instrumento, y la mano derecha que sostiene el piñon resiste el choque del martillo, al mismo tiempo que da vueltas al cubo para que avance la rama macho á medida que rompe el cálculo. Un ayudante golpea con el martillo (a).

Lámina XXIV.

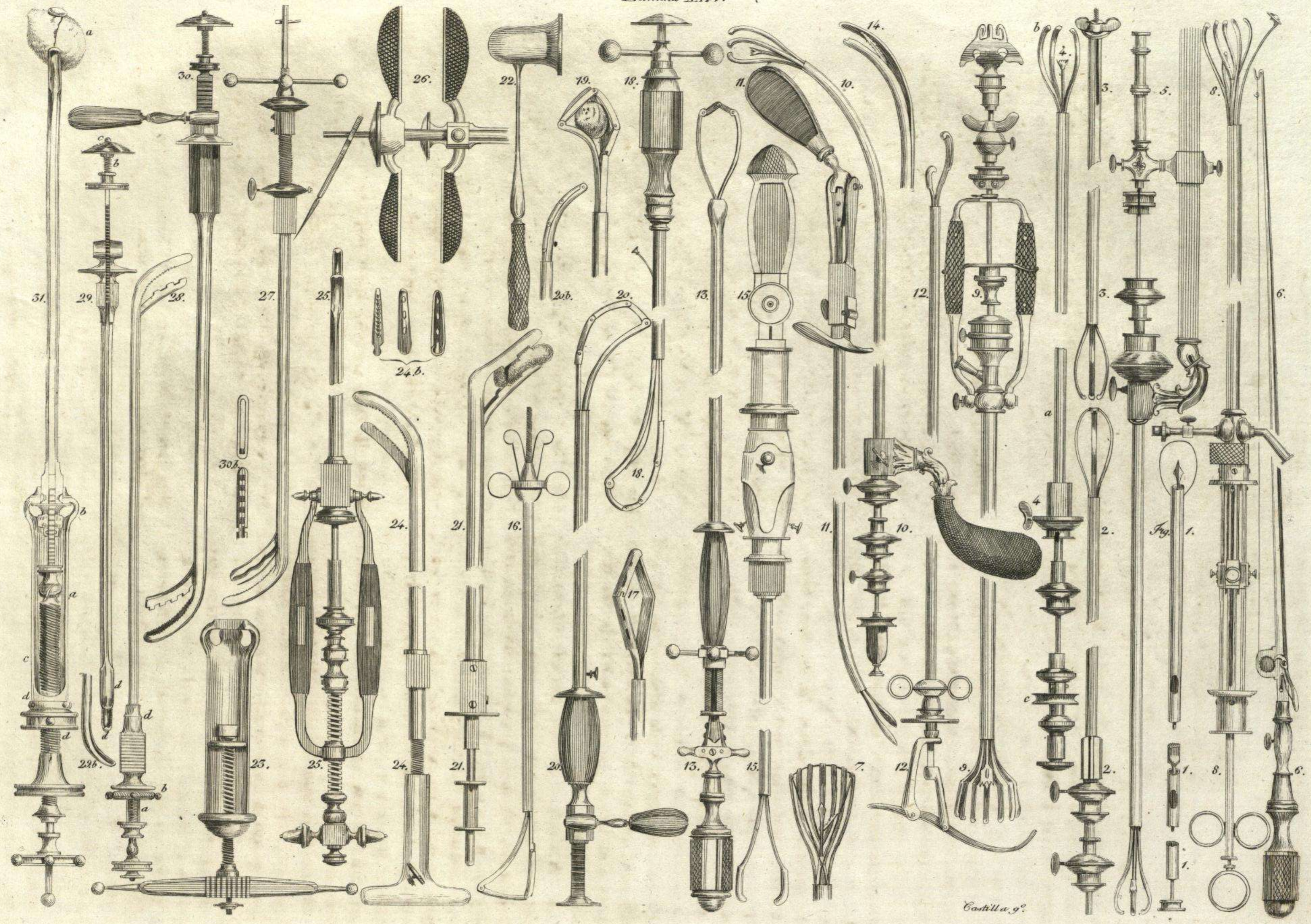

LAMINA XXIV.

INSTRUMENTOS DE LA LITOTRICIA VESICAL.

En esta lámina se ha reunido todos los instrumentos de litotricia vesical que presentan alguna importancia por su modo de obrar, y se los ha representado de modo que forman un resumen cronológico de la historia de este ramo nuevo y tan importante de la medicina operatoria.

I. INSTRUMENTOS QUE OBRAN DESGASTANDO PROGRESIVAMENTE LOS CALCULOS.

I. *Desgaste excéntrico de los cálculos ó perforacion.*

Fig. 1. *Perforador de sonda recta de Gruithrisen*, primer inventor de los instrumentos de litotricia. Un arco que juega sobre una polea (a) mueve el vástago central. Otro vástago (b) tenia una fresa para vaciarle.

Fig. 2. *Litopriono de Mr. Leroy de Etiolles* (1822).

Fig. 3. *Pinzas de Fabricio de Hilden*, que con el tirabalas de Alfonso Ferri ha sujerido á Mr. Leroy de Etiolles la primera idea de las pinzas de tres ramas.

Fig. 4. *Pinzas de tres ramas de Mr. Leroy de Etiolles* (1823). Dentro de una cánula exterior gruesa (a) hay otra terminada en tres ramas (b) que cogen el cálculo. La segunda cánula se mueve exteriormente por medio de un arco sobre una polea (c). La extremidad vesical tiene un taladro con alas para ir vaciando el cálculo.

Fig. 4 b. *Taladro para vaciar* de Mr. Heurteloup.

Fig. 5. *Litotritor completo de Mr. Civiale*, con su fresa, sus cajas de cuero y su torno de mano que se usó por primera vez en el vivo en 1824.

Fig. 6. *Arco* para mover todos los instrumentos de esta clase.

Fig. 7. *Pinzas de siete ramas de Mr. Meyrieux*, con el taladro vaciador de Mr. Pecchioli.

Fig. 8. *Pinzas forceps de Mr. Heurteloup*, de cuatro cánulas ó varillas contenidas unas dentro de otras: 1.° (a) cánula exterior; 2.° (b) cuatro ramas fuertes que se mueven cada una por una corredera; 3.° (c) segunda cánula; 4.° unas pinzas pequeñas, á la que se reemplaza por el vástago que tiene el taladro representado en la fig. 4 b.

Fig. 9. *Pinzas de siete ramas de Mr. Amussat*, con su mango, las partes adyacentes para que pueda entrar en rotacion y el taladro vaciador.

Fig. 10. *Perforador de movimiento de rotacion, de Mr. Pravaz*, sostenido por un torno de mano de Mr. Ségalas.

II. *Desgaste concéntrico ó periférico.*

Fig. 11. *Instrumento para romper los cálculos, de Mr. Pravaz.* Cogido el cálculo entre los bocados, se le lima por estos dos bocados dentados por medio de un movimiento de vaiven que se le comunica por medio del mango articulado.

Fig. 12. *El mismo instrumento de Mr. Charrière.* Consiste en un solo vástago que se mueve por medio de una palanca.

Fig. 13. *Instrumento de Mr. Colombat*, que obra del mismo modo que el de Pravaz. Los dos bocados están unidos al través por dos ramitas articuladas.

Fig. 14. *Pinza-sierra de Mr. Weiss.* Entre los dos bocados hay una sierrecita que sirve para dividir el cálculo, y que se mueve por el otro estremo por una palanca.

Estos diversos instrumentos son poco seguros, porque desgastan el cálculo con mucha lentitud y dejan que se escape con facilidad.

II. INSTRUMENTOS QUE QUEBRANTAN SOLO LOS CALCULOS POR LA PRESION GRADUAL Y CONTINUA.

Fig. 15. *Instrumento para romper los cálculos, de Mr. Amussat* (1827). Obra por un movimiento de vaiven de los bocados y por presion haciéndole entrar en la cánula. Este instrumento es el segundo que ha inventado el autor.

Fig. 16. *Rompe-piedras articulado de Mr. Jacobson* (1829). Una rama articulada, que se mueve por medio de una tuerca alada, hace que se quebrante el cálculo aproximándole á la rama fija por un movimiento continuo.

Fig. 17. El mismo instrumento modificado por

Mr. Amussat. Las dos ramas laterales están articuladas.

Fig. 18. El mismo instrumento, pero tiene una varilla movible para limpiarle, inventado por Mr. Leroy de Etiolles.

Fig. 19. El mismo instrumento que tiene una rama doble articulada, de Mr. Charrière.

Fig. 20. El mismo instrumento perfeccionado, movido por una charnela y un piñon.

III. INSTRUMENTOS PARA QUEBRANTAR Ó HACER PEDAZOS LOS CALCULOS POR PRESION SIMPLE Ó GRADUAL, Ó POR PERCUSION.

Fig. 21. *Primer percutidor* que inventó Mr. Heurteloup.

Este instrumento que ha servido de modelo á todos los que siguen, se compone de una rama hembra (a) que tiene una canal longitudinal por la cual se desliza la rama macho (b), especie de vástago rectangular. Estas ramas terminan en dos bocados curvos que tienen dientes alternos que entran unos en otros. El movimiento longitudinal que tiene una rama sobre otra determina la separacion de los bocados, entre los que está cogido el cálculo. El talon cuadrado de la rama hembra (c) sirve para fijar el instrumento al tiempo de dar con el martillo (d) sobre el estremo (d) de la rama macho.

Fig. 22. *Martillo para percutir.* Para que sea elástico tiene adelgazada la varilla del mango (Charrière).

Desde la forma que dió el primer inventor á los instrumentos de presion y de percusion, se han hecho infinitas modificaciones unas en la accion, otras en la intensidad de la fuerza comprimente y otras en la figura de los bocados; pero los instrumentos últimamente inventados reunen todas estas diversas combinaciones.

Presion graduada por un tornillo y una empuñadura.

Fig. 23. *Gotiera de Mr. Tonzay* (1832).

Fig. 24. *Compresor de Sir Henry* (1832). La rama hembra (24 b) es una gotiera que tiene tres agujeros para dejar salir los restos de los cálculos.

Fig. 25. *Instrumento semejante de Clot Bey.*

Fig. 26. *Instrumento de Mr. Bancal*, que tiene cuatro empuñaduras que se cogen con toda la mano. La fuerza que obra es brusca, irregular y comunmente insuficiente.

Fig. 27. *Percutidor con una rastra de Mr. Leroy de Etiolles* para limpiar el magma calcáreo. Los bocados tienen dientes sinuosos para los cálculos blandos.

Estos cuatro instrumentos, que son los mas modernos, reunen todas las condiciones imaginables para graduar la presion y hacer que se rompa el cálculo.

Fig. 28. *Percutidor de Mr. Charrière.* Un tornillo (a) (Touzay) mueve la rama macho y se la fija por medio de la tuerca (b) de Mr. Leroy de Etiolles. Sus bocados tienen dos filas de dientes alternos que entran en los de la rama hembra que está agujereada en su extremidad (Charrière) para que puedan salir por los agujeros los pedazos del cálculo.

Fig. 29. *Percutidor de tres géneros de presion.* 1.° En la extremidad hay una placa (a) para apretar con la palma de la mano; 2.° para que obre con mas fuerza una tuerca (b) movida por un piñon en un cubo horizontal (Charrière); 3.° finalmente, si aun no es suficiente esta presion, se golpea con el martillo en la extremidad (c). Los bocados (d, d) forman dos gotieras opuestas que sirven para romper los calculitos y para recoger las arenillas.

Fig. 29 b. Canales ó gotieras cerradas.

Fig. 30. *Percutidor con cubo vertical* (Leroy de Etiolles) para que los muslos no se opongan al movimiento del piñon. Los bocados tienen la misma forma que en la fig. 28.

Fig. 30 b. Representa los bocados vistos de frente.

Fig. 31. *El mismo percutidor* modificado por Mr. Leroy de Etiolles, el cual ha dispuesto de modo la placa (a) que se introduce en la gotiera, á cuyo instrumento ha llamado *compresor percutidor.* En una gotiera (b) entra un tornillo (c) fijo por una tuerca (d) colocada delante del instrumento simple. Dentro de este tornillo hueco hay otro que rige un escape que obra como un martillo cuando se da vueltas á una tuerca alada (e).

Finalmente entre los instrumentos de litotricia los mas indispensables son los rompepiedras, y entre ellos tres instrumentos: el rompepiedras de Jacobson (fig. 20), los dos percutidores de bocados dentados y agujereados (figs. 28 y 30) y el de doble cuchara (fig. 29).


Lámina XIII.
Figura 1.
F. 2.
F. 3.
F. 4.
F. 5.
F. 6.
F. 7.
F. 8.
F. 9.
F. 10.
F. 11.
F. 12.
F. 14.
F. 15.
F. 15.
F. 16.
Castilla g.°

LAMINA XIII.

AMPUTACIONES.

Fig. 1 y 2. Amputacion del pie en la articulacion tibio-tarsiana. (Procedimiento de M. Baudens.)

Fig. 1. *Superficie de la herida despues de la operacion.* El colgajo tegumentario, levantado con dos dedos, está formado por delante, por la piel de toda la cara dorsal del pie, por detrás por la que cubre la parte superior del talon, y por los lados por la que cubre los maleolos. La superficie articular forma un plano que resulta del corte de la tibia, del peroné y del tendon de Aquiles.

Fig. 2. Extremidad del muñon visto por su superficie lateral con la almohadilla, el corcho que sirve para alargar el miembro, y un zapato construido á propósito.

Fig. 3. Amputacion supra-maleolar de la pierna. (Procedimiento de M. Lenoir.)

Superficie de la herida despues de terminada la operacion. Demuestra el plano del corte horizontal de los dos huesos y el corte oblicuo de las carnes hácia atrás y hácia adentro; resta solo aproximar los dos colgajos cutáneos, echados á los lados, para obtener una herida lineal.

Fig. 4. Amputacion de la pierna formando un colgajo externo y posterior. (Procedimiento de M. Sédillot.)

Superficie de la herida despues de haber terminada la operacion. Se compone por dentro, á los dos tercios del grosor de la pierna, del plano horizontal del corte de los huesos y de las carnes de la region interna, y por la parte de afuera, del extenso colgajo dermo-muscular cortado á expensas de la cara externa y de parte de la posterior.

Fig. 5 y 6. *Pierna artificial de M. Miles* para facilitar la locomocion despues de la amputacion de la pierna, principalmente cuando se hace en la region de los maleolos. El aparato se compone de un pie artificial y de una pierna con lazos, que es una especie de caja que recibe el muñon. La parte superior del aparato es otra caja en que entra el muslo, la cual tiene dos rodetes que son los puntos en que se apoyan la cresta ilíaca y la tuberosidad ciática. Las dos cajas se hallan reunidas en la rodilla por medio de unas palancas articuladas, que doblan y extienden la pierna por la elasticidad de un resorte.

La figura 5 es la misma pierna artificial modificada por M. Martin. La palanca pequeña de báscula que tiene una articulacion, hace mas suaves los movimientos.

La figura 6 es la pierna artificial modificada por M. Charrière.

Fig. 7. Amputacion en la contiguidad de la articulacion femoro-tibial. (Procedimiento de M. Hoin).

Corte de la piel. Estando la pierna en semiflexion, el cirujano en el primer corte divide los tegumentos de uno á otro lado, el tendon de la rótula, las cubiertas fibrosas y los ligamentos laterales, y penetra de lleno en la articulacion.

Corte del colgajo carnoso posterior. Despues de haber cortado los ligamentos cruzados, se baja el cuchillo de plano, costeando la cara posterior de la tibia y del peroné, para cortar el colgajo posterior.

a. Mano de un ayudante que comprime la arteria femoral sobre el pubis.

b. Mano izquierda del cirujano que atrae la extremidad superior de la pierna hácia delante y abajo, para que sea mas fácil cortar el colgajo por detrás.

c. Mano derecha del cirujano armada del cuchillo, con que está cortando el colgajo.

d. Superficie articular del fémur.

e. Superficie articular de la tibia.

f. Colgajo posterior.

Concluida esta parte de la operacion se ligan las arterias tibial anterior, la tibial posterior y la peronea; se reunen las carnes y se mantiene aplicado el colgajo por medio de tiras aglutinantes cruzadas.

Fig. 8. Amputacion circular del muslo en su parte inferior. (Miembro derecho.)

Cortada la piel por medio de una incision oval (*a*) desde la parte externa y anterior á la parte interna y posterior, para obtener un colgajo cutáneo mas estenso enfrente de la masa mas gruesa, se cortan circularmente los músculos en dos planos (*b* y *c*) por medio de dos incisiones, y se representa la operacion en el momento en que el cirujano acaba de cortar las carnes al rededor del fémur.

d. Mano de un ayudante que comprime la arteria femoral sobre el pubis. En esta figura se supone que se hace la compresion por medio de una pelota con mango.

e. Mano de un ayudante que sostiene el muslo por debajo.

f. Mano de otro ayudante que sostiene la extremidad inferior del muslo, mientras que con la otra mano tiene cogida la pierna.

g. Mano izquierda del cirujano que juntamente con la (*e*) de un ayudante colocado en el lado izquierdo, levanta el colgajo y lleva las carnes hácia arriba.

h. Mano derecha del cirujano armada del cuchillo con que concluye el corte de las carnes.

Despues de haber serrado el hueso, el corte de las carnes representa la figura de un cono hueco, cuyo vértice está formado por el hueso.

Las arterias que deben ligarse son la femoral, la muscular anterior, la anastomótica interna, la muscular externa y la perforante.

Fig. 9. Amputacion en la articulacion coxo-femoral. Procedimiento de M. Laloutte (á colgajo interno y anterior.)

Hecha la incision semicircular sobre el trocanter, el cirujano ha abierto la articulacion, ha luxado y desarti-

culado la cabeza del fémur; y despues deslizando el cuchillo por dentro y delante del hueso, en el momento indicado en la figura, inclina la hoja hácia dentro y abajo para acabar de cortar el colgajo interno y anterior.

a. Corte semicircular sobre el trocanter.

b. Extremidad coxal del fémur desarticulada. En el fondo de la herida se ve la cavidad cotiloidea con parte de su cápsula y el plano del corte del glúteo mayor.

c. Mano izquierda de un ayudante, colocado enfrente del operador, que comprime en una asa los vasos femorales entre el pulgar por afuera, y el índice y el medio por adentro aplicados sobre las carnes.

d. Mano izquierda del cirujano que dirige la extremidad superior del muslo, estando sostenido el resto de la pierna por un ayudante.

e. Mano derecha del cirujano armada del cuchillo con que acaba de cortar el colgajo.

Hecha la amputacion se ligan las arterias femoral superficial y profunda, la glútea y la ciática, y se reunen los bordes de la herida que se sujetan con tres puntos de sutura.

FIG. 10. AMPUTACION EN LA ARTICULACION COXO-FEMORAL. (Procedimiento de M. Cornuau.) Amputacion oval.

Corte del colgajo oval. Despues de haber hecho una incision cutánea vertical sobre el trocanter, segun la modificacion de M. Malgaigne, una anterior de *a* á *b*, y otra posterior de *a* á *c*, el cirujano, al través de la separacion que dejan estas dos incisiones, abre la articulacion y desarticula la cabeza del fémur, y despues deslizando el cuchillo por dentro y á lo largo del hueso entra en cada ángulo cutáneo. En el momento de la operacion que se ha representado en la figura, la hoja despues de haber cortado la mayor parte del vasto colgajo oval interno, está inclinada hácia dentro y abajo para acabar de cortarle.

d. Mano derecha de un ayudante que comprime los vasos femorales que se hallan entre las carnes.

e. Mano izquierda del cirujano que dirige el muslo y le comunica los movimientos que le son necesarios.

f. Mano derecha del cirujano armada del cuchillo.

g. Cavidad cotiloidea.

h. Cabeza del fémur.

i. Doble incision en ángulo de las carnes sobre el fémur.

k. Corte de los músculos adductores.

Luego que se ha acabado de cortar el colgajo, se procede á ligar los vasos. Las arterias principales que hay que ligar son: la femoral superficial, la profunda y la circunflexa interna; se debe retorcer las arterias pequeñas.

Se reune la herida por medio de dos puntos de sutura y tres tiras aglutinantes; los hilos de las ligaduras salen por el ángulo inferior.

FIG. 12. AMPUTACION EN LA ARTICULACION COXO-FEMORAL. Procedimiento de Delpech, á colgajo interno. (Miembro derecho.)

Hecha antes la ligadura de la arteria femoral, se levanta el hilo (*a*) sobre la ingle, y colocado el cirujano en la parte interna del miembro, corta de delante atrás el gran colgajo interno (*b*), y despues circularmente las carnes hácia afuera formando un colgajo externo corto (*c*). En este momento de la operacion un ayudante sostiene con las dos manos (*d*, *e*) los colgajos que estaban levantados, y otro ayudante dirige los movimientos del miembro ya privado de vida. El cirujano abre la cápsula por delante, y con la punta del cuchillo (*g*) corta el ligamento inter-articular para luxar la cabeza del fémur (*h*), que aun no ha sido separada de la cavidad cotiloidea. En la superficie de la herida se ven los orificios cortados de las arterias femoral (*i*), de la femoral profunda y circunflexa externa (*k*) y de la obturatriz (*l*) ligadas.

FIG. 11. AMPUTACION CIRCULAR EN LA ARTICULACION COXO-FEMORAL. Procedimiento de Abernethy. (Miembro izquierdo.)

El cirujano está colocado en la parte interna del miembro. Hecha la ligadura de la arteria femoral del mismo modo que en la figura 12, el operador corta circularmente la piel á tres pulgadas y media mas abajo de la íngle, diseca y vuelve al revés el colgajo de los tegumentos, corta las carnes al rededor, inclinando el instrumento hácia arriba, hácia la articulacion, de modo que los músculos cortados forman un cono hueco. En el momento de la operacion representado en la figura, está acabando el corte de las carnes sobre el cuello del fémur, para proceder despues á desarticularle.

a. Colgajo cutáneo.

b, *c.* Manos de un ayudante que sostienen el colgajo anterior.

d. Plano del corte de las carnes sobre el muñon.

e. Plano del corte de las carnes sobre el muslo.

f. Cuchillo cogido con la mano derecha del cirujano, que despues aisla el hueso.

AMPUTACIONES DIVERSAS POR EL METODO GENERAL DE M. BAUDENS.

Fig. 13. *Amputacion medio-tarsiana á dos colgajos.*

La superficie huesosa se halla formada por las caras articulares del escafóides con las cuñas, y por el corte por la parte media del cuboides sobre el mismo plano.

FIG. 14. AMPUTACION DEL MUSLO POR EL METODO MIXTO.

Corte oval de la piel que forma el colgajo inferior que sirve para cubrir, y encima se ve la seccion circular de los músculos en dos planos. En esta figura se ha obliterado provisionalmente los orificios de las arterias femoral y femoral profunda por medio de pinzas cerradas, á las que se ha dejado colgando. Esta disposicion es un resultado del método general del autor, que en las amputaciones, y en general en las operaciones que hace sobre grandes superficies, para evitar la pérdida de sangre, busca apenas ha hecho los cortes, las arterias que dan chorro y las oblitera por medio de unas pinzas de resorte fijo; de suerte que luego que cesa la compresion, no sale sangre de ninguna parte, y no hay mas que ir cogiendo pinzas para ligar ó retorcer arterias.

FIG. 15. AMPUTACION OVAL EN LA ARTICULACION FEMORO-TIBIAL.

FIG. 16. AMPUTACION Á DOS COLGAJOS EN LA ARTICULACION COXO-FEMORAL.

Se representa terminada la operacion. Los dedos de un ayudante sostienen verticalmente por cada lado el gran colgajo anterior para facilitar la ligadura de las arterias. Encima de la cavidad cotiloidea se ve el colgajo posterior que es corto y está cortado en ángulo recto.

Lámina. XIV.

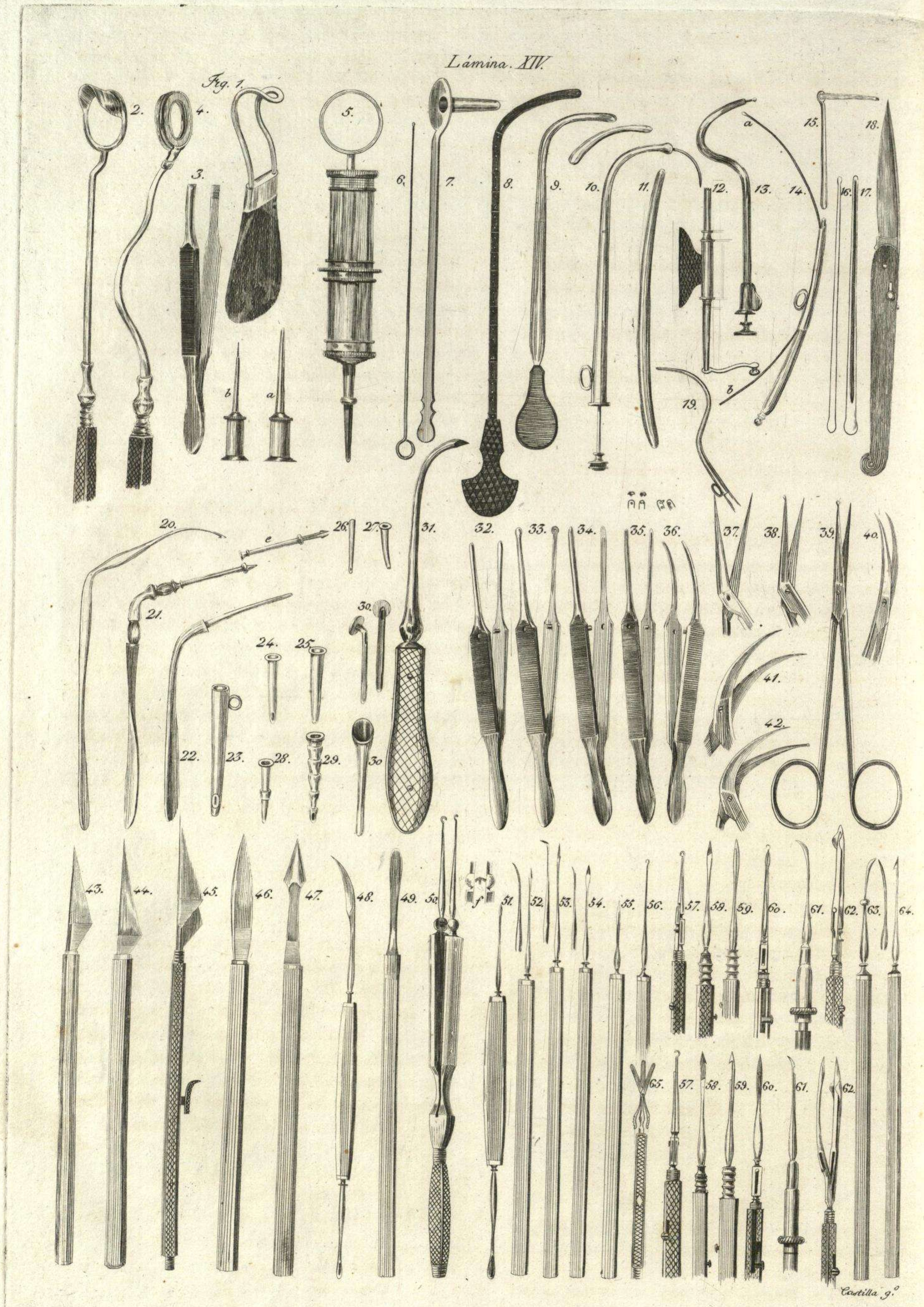

Castilla g.º

LAMINA XIV.

INSTRUMENTOS DE LAS OPERACIONES QUE SE EJECUTAN EN EL OJO.

INSTRUMENTOS ESPECIALES DE LAS ENFERMEDADES DE LOS PARPADOS Y DE LA CONJUNTIVA.

Fig. 1. *Gancho elevador de los párpados de Pellier.* Este instrumento modificado es muy sencillo; entra por un extremo en una lámina de concha de borde cilíndrico y forma un elevador.

Fig. 2. *Otro elevador de B. Bell.*

Fig. 3. *Pinzas* para arrancar las pestañas.

Fig. 4. *Cauterizador de Mr. L. Sanson.* Es un anillo de plata, que en su parte plana tiene una canal ó gotiera circular ó semicircular, en la cual se echa nitrato de plata fundido.

INSTRUMENTOS PARA OPERAR EN LAS VIAS LAGRIMALES.

Fig. 5. *Geringuilla de Anel* para hacer inyecciones por los puntos lagrimales. Acompañan á esta geringuilla los dos sifones *a* y *b.* En el tubo capilar (b) hay un alambre de laton muy fino para impedir que se obstruya el conducto.

Fig. 6. *Estilete de Mejean.* La punta es de boton como el estilete de Anel. Es igual al estilete de Desgranges, pero el otro extremo está en forma de gancho para extraer el hilo conductor en el procedimiento de Mejean.

Fig. 7. *Cánula* que proteje las carnes en la cauterizacion del hueso unguis.

CATETERISMO POR LAS FOSAS NASALES.

Fig. 19. *Sonda de Laforest.* Fué la primera que se imaginó para el cateterismo por el orificio inferior del conducto nasal.

Fig. 9. *Cateter de Mr. Gensoul.* Este cateter sirve para ambos lados por tener su corvadura (c) acomodada á la figura del conducto nasal.

Fig. 8. *Sonda nasal de Gensoul.* Este instrumento se compone de una sonda graduada flexible con una varilla porta-cáustico para cauterizar de abajo arriba el conducto nasal.

El cateterismo con la sonda de Laforest, el cateter ó la sonda de Gensoul, es bastante fácil cuando se ha familiarizado el cirujano con esta clase de operaciones.

Fig. 13. *Sonda de Mr. Serres de Uzés.*

Fig. 10. *Sonda nasal de dardo de Mr. Manec.* Este instrumento, que en la corvadura imita al cateter de Mr. Gensoul, tiene una varilla que termina en dardo. Sirve para suplir la incision, atravesando la piel de dentro afuera, despues de haber introducido la sonda de abajo arriba por el conducto nasal.

Fig. 12. *Perforador de Montain.*

Fig. 17. *Sonda acanalada.*

Fig. 16. *Estilete.*

Ambos sirven para desobstruir el conducto nasal.

Fig. 11. *Vástago de márfil ó algalia* que se introduce en el conducto nasal para que permanezca dentro de él y ensancharle de este modo.

Fig. 14. *Cánula de Desault*, con su resorte terminado en boton (a) y el estilete (b) que sirve para desobstruirla.

Fig. 18. *Bisturí de J. L. Petit* para operar el tumor ó la fístula lagrimal. En un lado, cerca del lomo del instrumento, hay un borde saliente que forma un surco que sirve de conductor á los estiletes porta-cánulas.

Fig. 22. *Instrumento de Dupuytren* para introducir las cánulas en el conducto nasal.

Fig. 21. *Instrumento de Dupuytren* para extraer las cánulas del conducto nasal. La extremidad libre de este instrumento está hendida y termina en dos ganchitos (e); al principio está cerrada por medio de un anillo ó corredera de acero, que se abre por encima de la cánula, á la que engancha por sus bordes laterales.

Fig. 20. *Instrumento de figura de gancho* imaginado por Mr. J. Cloquet con el mismo objeto que el anterior. Está formado de un alambre de acero elástico, que termina en un pico; es mas sencillo que el anterior, obra del mismo modo y se le saca con mas facilidad de la cánula.

Fig. 23. *Cánula de Pamard.*

Fig. 24. *Cánula de Dupuytren.*

Fig. 25. *Cánula de Blandin.*

Fig. 26. *Cánula de Foubert.*

Fig. 27. *Cánula modificada por Velpeau.*

Fig. 28. *Cánula de Malgaigne.*

Fig. 29. *Cánula de Gerdy.*

Fig. 30. *Clavos de plomo de Scarpa.*

Fig. 31. *Trocar de Mr. Laugier* para hacer un camino artificial perforando el seno maxilar.

Este instrumento es igual al punzon de Pellier para perforar el hueso unguis.

Fig. 15. Cánula para proteger las carnes en la cauterizacion del conducto nasal.

INSTRUMENTOS DE CATARATA Y DE PUPILA ARTIFICIAL.

Fig. 39. *Tijeras rectas* con una punta con boton.

Figs. 40, 41 y 42. *Tijeras curvas* con diversas inclinaciones sobre el borde.

Fig. 37. Tijeras dobladas sobre el plano.

Estos instrumentos sirven para la pupila artificial y para hacer excisiones en muchas enfermedades de ojos.

Fig. 38. *Tijeras* para la pupila artificial, de Mr. Maunoir.

Muchas de estas tijeras tienen una punta con boton, el cual se introduce primero en las partes para no pincharlas.

Fig. 34. *Pinzas finas* para excisiones, con bocados dentados.

Figs. 32, 33, 35 y 36. *Pinzas para la pupila*; sus ramas tienen la misma figura que las pinzas de disecar, pero las puntas son diferentes.

Fig. 32. *Pinzas con estria.* Uno de los extremos tiene por la parte interior una estría ó canal en la cual entra una varilla cilíndrica que se halla en el otro extremo; de modo que cuando se coge con estas pinzas un borde membranoso, es fácil arrollarle al rededor de ellas.

Fig. 33. *Pinzas de cucharitas.*

Fig. 35. *Pinzas de garras.* Encima se ha figurado el dibujo de estas garras, una simple y otra dividida en dos.

Fig. 36. *Pinzas curvas de ojetes.* Cada rama tiene un agujero y una espiga que entran una en otra.

CUCHILLOS DE CATARATA *(Extraccion).*

Fig. 43. *Ceratotomo de Beer.*

Fig. 44. *Ceratotomo de Richter.*

Fig. 45. *Cuchillo doble de corredera de Jaeger.*

Fig. 46. *Otro ceratotomo de Richter*, que se diferencia muy poco del de Wenzel.

Fig. 47. *Cuchillo lanceolar de Beer.*

Fig. 48. *Hoz de Cheselden*, modificada por Tenon y despues por Boyer. El instrumento termina por el otro extremo en una cucharita.

Fig. 49. *Cucharita de Velpeau.*

AGUJAS DE CATARATA *(Para la depresion y la keratonisis).*

Fig. 53. *Aguja de Scarpa.*

Fig. 54. *Aguja de Dupuytren.*

Fig. 52. *Aguja de keratonisis de Walther.*

Fig. 55. *Aguja de Hey.*

Fig. 51. *Kistitomo de Beer.*

Fig. 63. Instrumento para hacer pedazos el cristalino.

Fig. 64. *Aguja de gancho de Beer.*

Fig. 65. *Queratotomo doble de M. Carron de Villars.*

ERINAS *(Pupila artificial).*

Fig. 56. *Erina de Beer.* Es el mismo instrumento que el coreoncion de Walther.

Fig. 57. *Erina de Mr. Pamard.*

Fig. 50. *Pinza-erina doble de Reisinger* (f). Demuestra de frente el gancho que mantiene cerrados los dientes.

DARDOS-ERINAS *(Pupila artificial).*

Bajo esta denominacion se comprende los instrumentos compuestos de un dardo ó una lanza y una erina, un gancho ó unas pinzas, que tienen el doble uso de coger y cortar el tabique membranoso, ya que una de las dos acciones siga ó preceda á la otra. Todos estos instrumentos son de corredera, y se componen de dos varillas que se deslizan una sobre otra.

Fig. 60. *Ranfianquistron de Emden.* Erina que se corre sobre un hierro en forma de lanza.

Fig. 62. *Pinzas de dardo de Onsenort.* Las pinzas cogen por sus paletas dentadas, y el dardo sube cerrando los dientes.

Fig. 61. *Aguja erina de Mr. Luzardi.* Es la aguja de Scarpa, que por detrás tiene un gancho con el cual forma pinzas una varilla que sube por medio de un resorte.

Fig. 59. *Otra aguja erina* del mismo de figura de asta de lanza, en que la varilla que sube se halla en su parte lateral.

Fig. 58. *Aguja de asta de lanza ó de gancho de Mr. Clémot*, sobre la cual sube á resorte una varilla cortante.

Los instrumentos figs. 57, 58, 59, 60, 61 y 62, están representados de frente y de perfil.

Lámina XV.



Hortigosa g.º

LAMINA XV.

OPERACIONES DE LA CATARATA, FISTULA LAGRIMAL Y PUPILA ARTIFICIAL.

I. CATETERISMO DE LAS VIAS LAGRIMALES.

Figs. 1, 2 y 3. *Cateterismo del conducto nasal por el procedimiento de Laforest*, con la sonda de este autor (fig. 1); y con el cateter de Mr. Gensoul (fig. 3).

Fig. 1. Representa los tres tiempos de la operacion.

a. Introduccion horizontal de la sonda.

b. El momento en que el pico de la sonda llega al orificio del conducto nasal.

c. El tiempo en que se baja oblicuando hácia el primer diente incisivo del lado opuesto, movimiento que conduce el pico de la sonda al saco lagrimal en donde se le ve en relieve (d).

Una línea punteada de a á b y á c indica la direccion exterior del mango del instrumento, al paso que la figura 2 demuestra la del extremo inferior de la sonda.

Fig. 3. *Cateterismo de Mr. Gensoul.*

a. Introduccion vertical de la punta del cateter.

b. Momento en que la punta del instrumento llega al orificio inferior del conducto nasal.

c. Despues de haber bajado el instrumento, la punta del cateter forma una prominencia en el saco lagrimal.

Como en la figura anterior varía la posicion de los dedos, la línea punteada de a á b y á c indica la direccion exterior del mango del instrumento.

II. OPERACIONES SOBRE LAS VIAS LAGRIMALES.

Fig. 4. *Incision del saco lagrimal* por dos procedimientos: el de *Petit* (a) por la piel, entre la carúncula y la prominencia del tubérculo lagrimal; y el de *Pouteau* (b) por dentro del párpado sobre la carúncula. Los dos bisturíes, cuyas puntas se han introducido, están frente uno de otro en ambos lados, segun la direccion del conducto nasal, para demostrar el ángulo real que forma, que es mas agudo que lo que se supone, el encuentro de las dos líneas convergentes que se verifica á dos pulgadas y no á una sola encima de los arcos supraciliares, teniendo la nariz una anchura media. Una línea punteada indica el trayecto del conducto, que corresponde sensiblemente al surco que forman las alas de la nariz en los casos en que este órgano tenga una anchura media.

Fig. 5. *Introduccion de la cánula de Dupuytren.*

a. Bisturí que se aparta con la mano inclinándole hácia delante y afuera para facilitar la introduccion de la cánula.

b. Introduccion de la sonda por medio del instrumento del autor, siguiendo la canal dorsal del bisturí.

III. OPERACIONES QUE SE PRACTICAN SOBRE LOS PARPADOS.

BLEFAROPLASTIA.

Fig. 6. *Restauracion del párpado superior.* Para corregir una cicatriz viciosa del párpado superior, despues de haber quitado el colgajo que contiene la cicatriz, el cirujano corta otro colgajo que sirva para cubrir el párpado á espensas de la piel de la region fronto-superciliar. Siguiendo el procedimiento de Mr. Lallemand, la piel del ángulo de la herida cubre el borde mas próximo de la pérdida de sustancia; al paso que el otro queda á la distancia de algunas líneas, hallándose comprendido el pedículo vascular entre las dos incisiones laterales. Se ha cortado este colgajo formando casi un ángulo recto con la herida, y no sobre la línea horizontal que la prolongaria hasta la sien, para seguir la regla general de autoplastia, de cortar el colgajo siguiendo la línea mas aproximada al paralelismo para evitar lo mas que se pueda el que se tuerza el pedículo.

Despues de haber colocado el colgajo sobre la solucion de continuidad del párpado, se le ha fijado por puntos de sutura.

Figs. 7 y 8. *Restauracion del párpado inferior.*

Fig. 7, b. Herida que ha resultado despues de haber quitado la piel deforme.

c. Colgajo cortado á espensas de los tegumentos de la mejilla.

Fig. 8, d. Aplicacion del nuevo colgajo, fijo por medio de puntos de sutura.

e. Cura de la parte de que se ha quitado el colgajo de la piel.

IV. OPERACIONES DE LA CATARATA.

I. POR EXTRACCION.

Fig. 9. *Keratotomia inferior* con el cuchillo de Richter. Se ha hecho la primera puncion y el cuchillo se ha deslizado horizontalmente en la cámara anterior, y se ha elegido, para representarlo en la figura, el momento en que la punta del instrumento vuelve á salir al exterior despues de haber cortado de atrás adelante. Los dedos índice y medio de un ayudante (a) levantan el párpado superior, y los mismos dedos de la mano izquierda del cirujano (b) bajan el párpado inferior, de modo que se fija el ojo cuando haya necesidad entre las dos presiones. El cirujano coge el instrumento con la mano derecha (c), la que se apoya por los dos últimos dedos sobre la mejilla.

Fig. 10. Corte de la córnea al tiempo de acabarle.

Fig. 11. Incision de la cápsula del cristalino por medio del kistotomo cogido por la mano derecha del cirujano.

Fig. 12. Salida del cristalino por la compresion del dedo y el mango del instrumento. Despues que haya salido el cristalino debe cesar la compresion.

Fig. 13. Extraccion con las pinzas de los restos de la cápsula del cristalino cuando los hay.

Fig. 19. *Keratotomia superior* (con el cuchillo de Richter). Como se hace la operacion en el lado derecho, la cabeza está vuelta al revés; el cirujano por ser mas fácil operar, está colocado detrás del enfermo; se ha elegido para representarlo en la figura el momento en que la hoja del instrumento deslizándose está acabando el corte de la córnea.

Fig. 14. *Keratotomia oblicua*, practicada con el cuchillo de Wenzel.

II. OPERACION DE LA CATARATA POR SCLERATONISIS.

Fig. 17. *Puncion.* Se ha hecho la puncion de la esclerótica con la aguja de Scarpa (a) cogida como una pluma de escribir, y se ha bajado oblicuamente el instrumento, teniendo hácia arriba la convexidad de su punta (línea a y b, fig. 32). La mano se apoya por medio de los dos últimos dedos en la parte exterior de la prominencia de la mejilla.

Fig. 15. *Division de la cápsula del cristalino.* La aguja, que se ha deslizado trasversalmente, con la convexidad hácia delante, por detrás del íris, aparece en medio de la abertura de la pupila que estará dilatada por medio del extracto de belladona; la punta que está vuelta hácia el cristalino empieza la division de la cápsula.

Fig. 16. La aguja corta sucesivamente segun va penetrando, la semicircunferencia externa, la superficie y la semicircunferencia interna de la cápsula del cristalino hasta la línea e, f, en que se halla la parte superior del cristalino.

Fig. 18. *Depresion del cristalino* (siguiendo la línea g, h, fig. 32).

Fig. 32. *Resúmen del trayecto de la aguja.* La punta que ha penetrado al principio en el punto A siguiendo la línea a, b, se halla al principio de la operacion delante del cristalino, siguiendo la línea c, d: en seguida por una serie de movimientos sobre el punto A, despues de haber abierto la cápsula, se halla en la parte superior del cristalino siguiendo la línea e, f; por último elevando el mango del instrumento hácia arriba, adelante y afuera, segun la línea g, h, la punta deprime el cristalino hácia abajo, afuera y atrás colocándole debajo del cuerpo vítreo.

Fig. 21. *Trayecto de la depresion del cristalino.*

Fig. 20. *Reclinacion del cristalino.* Comprimiendo con la aguja por delante del contorno superior de la lente sobre el plano horizontal, sufre la lente un movimiento tal que su cara anterior se vuelve superior, y su borde inferior, anterior.

V. OPERACIONES DE LA PUPILA ARTIFICIAL.

I. METODO POR INCISION.

Fig. 22. *Procedimiento de Cheselden.* Incision trasversal del íris de atrás adelante, ó de la cámara posterior hácia la anterior.

Fig. 23. *Procedimiento de Janin.* Corte vertical del íris con unas tijeras finas introducidas por una incision hecha antes en la córnea.

Fig. 28. *Procedimiento de Mr. Maunoir.* Doble incision vertical del íris en V.

Fig. 24. *Procedimientos de Mr. Velpeau y de Wen-*

zel sin excision. Corte en un solo tiempo del íris y de la córnea con un cuchillito de corte doble.

II. METODO POR INCISION.

Fig. 25. *Procedimiento de Mr. Guérin.* Se hace en el íris una incision en cruz, y se corta separadamente cada uno de los cuatro colgajos.

Fig. 31. *Procedimiento de Gibson.* Se corta por medio de unas tijeras el centro del íris imperforado. En la figura, en lugar de hacer la excision en la parte del íris que hacia hernia en la herida, se le ha cogido con una erina y se le ha colocado entre las tijeras.

III. METODO POR DESPRENDIMIENTO.

Fig. 26. *Procedimiento de Scarpa.* Se separa el íris por su parte interna y superior por medio de la aguja de catarata.

Fig. 27. Excision del colgajo desprendido por la erina (figura tomada de Blasius).

Fig. 29. Extension de la pupila natural, de la cual se ha introducido un borde del íris en la herida de la córnea (Procedimiento de Langenbeck).

Fig. 30. Ejemplo de la extraccion del cristalino al través de la abertura de una pupila artificial.

Lámina XVI.



Castilla 9º

LAMINA XVI.

OPERACIONES DEL ESTRABISMO.

GENERALIDADES DE LAS OPERACIONES DEL ESTRABISMO.

ANATOMIA OPERATORIA.

Fig. 1. *Membrana esclerotical anterior ó sub-conjuntival.* Separada circularmente del contorno de la córnea, esta membrana es muy extensible y está aislada por todas partes de modo que su circunferencia menor que corresponde á la córnea forma una vasta circunferencia sostenida por erinas al rededor del globo del ojo. Segun Bourgery, esta membrana forma dos hojas continuas con las vainas que cubren los músculos rectos, y se adhieren una á otra por numerosas prolongaciones de tejido celular seroso. Luego que llega al punto de la esclerótica donde se fijan los tendones de los músculos rectos, se ve que estas hojillas se continúan con las vainas, al paso que la hoja profunda se adhiere á la esclerótica entre los tendones por medio de numerosos filamentos laminosos.

Fig. 3. Músculos del ojo, á los que se ha quitado todas las partes que les cubren, vistos por el plano externo, sobre un corte de la órbita en perfil.

a. Recto superior.
b. Recto inferior.
c. Recto externo.
d. Oblicuo menor.
e. Expansion del tendon del oblicuo mayor.

Fig. 2. Vista del ojo en perfil, tal como se ve en la figura 3. Se representa á los músculos cortados con las partes que les cubren sobre el plano medio.

a y b. Músculos rectos externo é interno; la hoja superior, que le cubre, se confunde por delante con la hoja esclerotical, que en este punto es subjuntival; la hoja inferior se une primero por detrás del globo del ojo con la membrana esclerotical y se continúa despues debajo de la conjuntiva. El corte del tendon medio del recto externo (c) demuestra esta doble disposicion comun á los cuatro músculos rectos.

d. Plano del corte del oblicuo menor en su vaina especial.

e. Músculo elevador del párpado superior. Su hoja superior que le cubre, comunica primero por una atadura fibrosa con el periostio del arco suborbitario, y su hoja inferior con la membrana subjuntival; despues las dos hojas se prolongan hácia delante sobre ambas caras del cartílago tarso del párpado superior (i).

OPERACIONES DEL ESTRABISMO.

Fig. 4. *Procedimiento de Mr. Dieffembach* (tiempo segundo).

Un ayudante colocado de pie detrás del enfermo tiene cogido con la mano izquierda (a) el elevador de Pellier, y con su mano derecha (b) la erina que fija el globo del ojo. Otro ayudante tiene con una mano (d) el gancho depresor del párpado inferior, y con la otra mano (c) cierra el ojo sano. El operador sostiene con la mano izquierda (e) el gancho romo que ha pasado por debajo del músculo, al cual corta con las tijeras (f).

Figs. 5 y 6. *Procedimiento de Mr. C. Phillips.*

Fig. 5. Tiempo primero: aplicacion de las dos erinas (a) y (b).

Fig. 6. Tiempo segundo: se introduce el gancho romo (c) por debajo del músculo para cortarle con las tijeras.

Figs. 7, 8, 9 y 10. *Procedimiento de Mr. Velpeau.*

Fig. 7. Estrabismo convergente: los párpados están separados con el blefarectomo (fig. 9); la mano derecha (c) del cirujano corta de un golpe con las tijeras el pliegue trasversal de la conjuntiva y de la membrana esclerotical, formado con dos pinzas de garras (fig. 10); uno de los pliegues (a) está sostenido por un ayudante, y el otro (b) por la mano izquierda del operador.

Fig. 8. Estrabismo divergente operado de la misma manera.

Figs. 11, 12, 13, 14 y 15. *Procedimiento de Mr. Baudens.*

Fig. 11. Un ayudante colocado detras del enfermo, sostiene con su mano derecha (a) el elevador de Pellier, y con la izquierda (b) cierra el ojo sano; otro ayudante tiene cogido el gancho depresor del párpado inferior (c). El cirujano coge con la mano izquierda (d) la erina simple con que fija el tendon del músculo, al tiempo que con el miotomo curvo, tomado con la mano derecha (e), corta la conjuntiva, la membrana esclerotical y el músculo.

Fig. 12. Excision de un colgajito fibro-musculoso despues de haber cortado el tendon.

Fig. 13. Gancho para bajar el párpado inferior, de M. Baudens.

Fig. 14. Erina doble.

Fig. 15. Gancho romo miotomo; en el otro extremo tiene unas pinzas para coger una esponja.

Figs. 16 y 17. *Procedimiento de Mr. Sichel.*

Fig. 16. Corte de la conjuntiva y de la membrana esclerotical con la erina y las tijeras.

Fig. 17. Corte del músculo con las tijeras sobre el gancho romo.

Fig. 18. Separador de los párpados de M. Charrière.

Figs. 19 y 20. *Corte del oblicuo menor, procedimiento de Mr. Bonnet.*

Fig. 19. La mano izquierda del cirujano se apoya sobre la frente, y con la mano derecha trae debajo de la piel el músculo con el miotomo para cortarle.

Fig. 20. Vista anatómica del corte del oblicuo menor, volviendo el corte sobre el borde lagrimal de la órbita. Se ha disecado el párpado inferior para poner de manifiesto las carnes.

Fig. 21. *Corte del oblicuo menor por el procedimiento de Mr. Baudens.* Se corta con el miotomo curvo (b) el músculo cerca del punto donde se inserta en el maxilar, sacado fuera con la erina (a).

Fig. 22. Corte del músculo con las tigeras sobre el gancho romo, llamado procedimiento comun.

METODO SUBJUNTIVAL DE M. GUERIN.

Figs. 23, 24, 25 y 26. Procedimiento primero: por puncion de la conjuntiva.

Fig. 23 (a). Mano izquierda de un ayudante que mantiene levantado el párpado superior con un elevador.

(b). Mano derecha del mismo ayudante que levanta la conjuntiva con la erina curva.

(c) Depresor del párpado inferior cogido por otro ayudante.

(d). Mano izquierda del cirujano que tiene cogida otra erina.

(e). Mano derecha del cirujano que pincha la conjuntiva y la membrana esclerotical con la espatulita cortante (Fig. 30).

Fig. 25. Modo de introducir el miotomo en ángulo (fig. 31).

Fig. 24. Vista anatómica del corte con el miotomo en ángulo.

Figs. 26 y 27. Procedimiento segundo: corte con las tigeras; es mas sencillo, pero no tan perfecto como el anterior.

Fig. 26. Corte con las tigeras de la conjuntiva (a) levantada por erinas; una de ellas (b) está cogida por el operador y la segunda (c) por el ayudante.

Fig. 27. Corte del músculo con las tigeras entre las dos erinas (b y c). Despues de haber hecho el corte, se debe apartar el colgajo formado por la conjuntiva y la membrana esclerotical.

Figs. 28 y 29. Operacion secundaria en los casos en que el ojo esté inmóvil en el lado operado, con estrabismo inverso consecutivo.

Fig. 28. Despues de haber disecado la conjuntiva y la membrana esclerotical, y de haberlas separado con una erina (a) y haber pasado por mas allá de la córnea una asa de hilo (b) atrayendo el ojo hácia dentro con las pinzas (c), el operador busca el extremo del músculo dividido para atraerle hácia fuera y hacer que se cicatrice mas adelante. Se fija por muchos dias el asa del hilo que sostiene el ojo sobre el lomo de la nariz por medio de una tirita de diaquilon gomado, tal como está representado en la figura 29.

Lámina XVII.

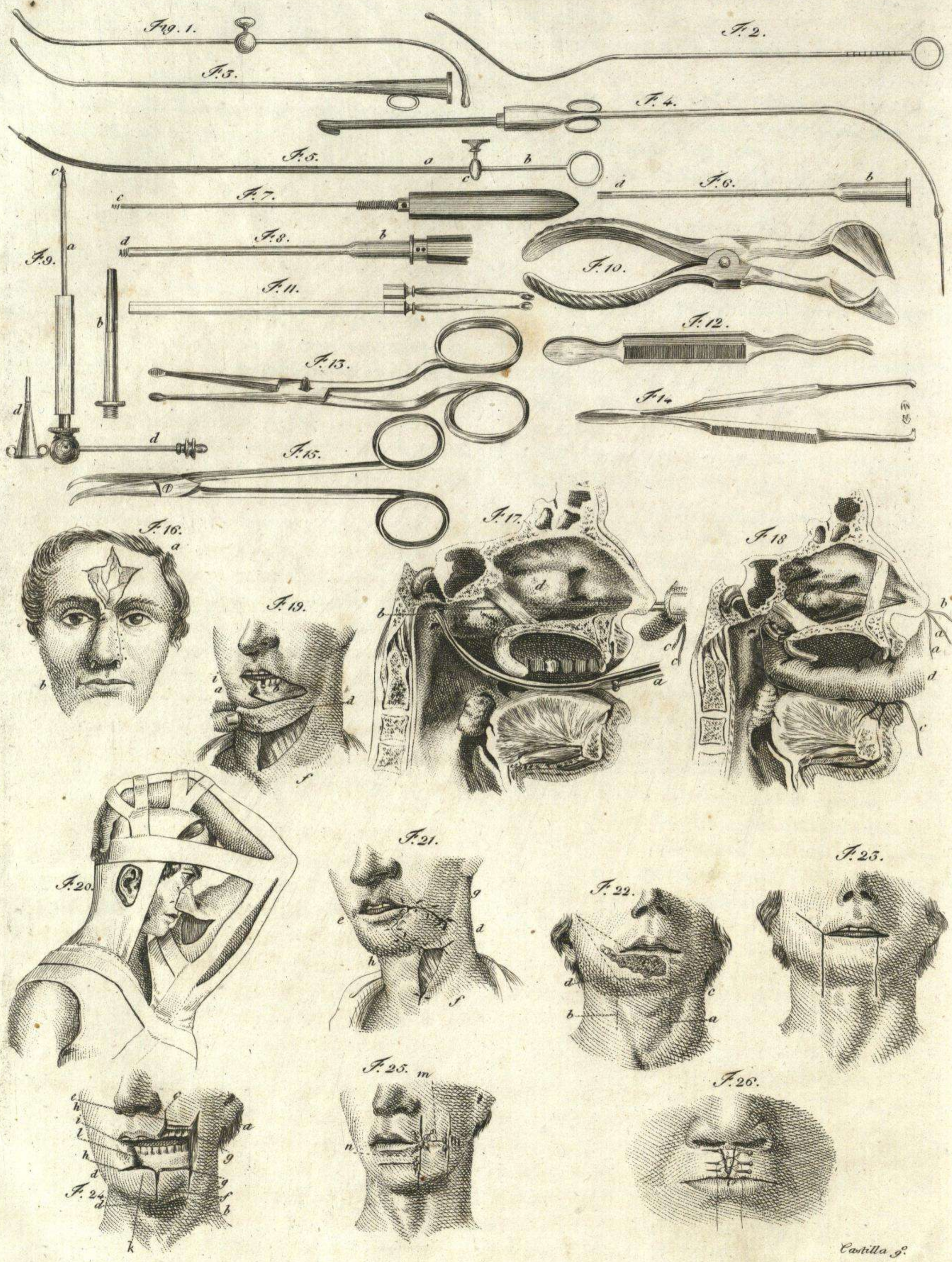

Cartilla 9.ª

LAMINA XVII.

INSTRUMENTOS DE LAS OPERACIONES QUE SE EJECUTAN EN EL OIDO, RINOPLASTIA LIGADURAS DE LOS POLIPOS DE LAS FOSAS NASALES, GENOPLASTIA, CHEILOPLASTIA LABIO LEPORINO.

I. INSTRUMENTOS DE LAS OPERACIONES QUE SE EJECUTAN EN EL OIDO.

1.º CATETERISMO DE LA TROMPA DE EUSTAQUIO.

Fig. 1. *Cateter de doble corvadura de Mr. Fabricj.*

Fig. 2. *Cateter* cuyas corvaduras se han calculado segun el trayecto que debe recorrer. Se debe dar á todos los instrumentos de cateterismo de la trompa precisamente la forma de este instrumento, para evitar ensayos inútiles.

Fig. 3. *Sonda de Mr. Itard* para hacer inyecciones por la trompa.

Fig. 4. *Sonda de Mr. Gairal.* Los números grabados en las caras del pabellon de la sonda. sirven para indicar al cirujano cuál es el arco que describe el extremo de la sonda por haberse introducido en el orificio de la trompa.

Fig. 5. *Sonda de Mr. Deleau.* Es una sonda hueca, flexible (a), graduada en toda su longitud, para saber á qué profundidad penetra; tiene una varilla de plata que se introduce por la trompa de Eustaquio cuando no puede pasar mas adelante el orificio demasiado grueso de la sonda. Para saber la profundidad á que ha penetrado, la varilla está tambien graduada por su extremo exterior hasta la longitud de una pulgada; una virola con un tornillo (c) fija la sonda sobre la varilla. Por último, despues de haber sacado la varilla, se adapta á esta sonda un pabelloncito ó embudo de plata que facilita las inyecciones de aire que hace Mr. Deleau, y tiene dos anillitos para fijar la sonda. El mismo autor aconseja que se la fije por medio de un alambre retorcido que hace especie de pinzas por su elasticidad.

2.º INSTRUMENTOS PARA PERFORAR LA MEMBRANA DEL TAMBOR.

Figs. 6, 7 y 8. *Trépano de la membrana del tambor, de Mr. Fabricj.*

Fig. 7. Varilla del instrumento con un mango. Su parte mas inferior tiene una rosca de tornillo sobre la cual se mueve la parte mas ensanchada de la cánula (b, fig. 6). El otro extremo de la varilla (c) es un alambre retorcido en espiral con el que se horada la membrana del tambor.

Fig. 6. Cánula del instrumento. Es de plata excepto en su extremidad libre (d) que es de acero y hace cuerpo por su borde libre, que es cortante, con la varilla.

Fig. 8. Trépano con su cánula. El alambre en espiral sobresale dos vueltas de la cánula.

Fig. 9. *Perforador ó trépano de la membrana del tambor, de Mr. Deleau.* Este instrumento se compone de una varilla contenida en una cánula y terminada por su extremidad en un cono pequeño que por su contorno tiene un corte en espiral. Despues de haber aplicado el extremo de la cánula sobre la membrana del tambor, se comunica media vuelta á la palanca (a) que mueve la varilla, y el cono perforador (b) al salir de la cánula, debe atravesar la membrana del tambor: completando otra media vuelta de palanca, el cono perforador entra repentinamente en la cánula, por la accion de un resorte, y debe coger entre su base y la cánula un disco de la membrana. Pero en la realidad no sucede esto sino que este trépano rompe al pasar la membrana y no saca el bocado, por lo cual es preferible el instrumento anterior.

3.º INSTRUMENTOS QUE SIRVEN PARA EXTRAER POLIPOS Y CUERPOS EXTRAÑOS DEL OIDO.

Fig. 10. *Speculum auris de Mr. Itard.*

Fig. 11. *Cucharita* para extraer los cuerpos estraños.

Fig. 12. *Pinzas de Mr. Fabricj* que tienen el mismo uso que el instrumento anterior. Sus ramas tienen diversas inflexiones que siguen las sinuosidades naturales del conducto auditivo.

Fig. 13. *Tenazas de Dupuytren* para arrancar pólipos.

Fig. 14. *Pinzas de bocados dentados* de Mr.

Charrière para el mismo objeto que las anteriores.

Fig. 15. *Tijeras de reseccion*, de ramas cortas y dobladas sobre el plano.

II. RINOPLASTIA.

Fig. 16. *Restauracion de toda la nariz* (método indiano). (a) Herida formada por la piel de la frente que se ha cortado para sacar el colgajo. Tiene tres ángulos: uno superior y medio para formar el tabique que separa las dos aberturas de las fosas nasales, y dos laterales para las alas de la nariz. (b) Colgajo aplicado sobre la nariz y sujeto en cada lado por puntos de sutura. En su base se distingue el pliegue retorcido que pasa por encima de los tegumentos de la raiz de la nariz; por debajo se mantiene abierta la abertura de las narices por medio de dos cuerpos extraños.

Fig. 20. *Rinoplastia por el método italiano.* Se representa la operacion despues de haber concluido y haber aplicado el aparato contentivo de Mr. Tagliacozzi. Se ha cortado un colgajo á expensas de la piel del brazo, y se le ha fijado por medio de suturas.

III. LIGADURA DE LOS POLIPOS DE LAS FOSAS NASALES.

Figs. 17 y 18. Se ha representado esta operacion en el cadáver, para que se pueda ver mejor la maniobra.

Fig. 18. *Introduccion de la ligadura* por el procedimiento de A. Dubois. La figura representa la superficie externa de una fosa nasal en la cual está implantado el pólipo. Se ha quitado casi todo el tabique y solo se han conservado dos porciones: una cartilaginosa media por delante, y la otra del tabique huesoso del vómer por detrás; de modo que se puede ver el paso de los instrumentos por los dos orificios: por delante, las narices, y por detrás la abertura faríngea de las fosas nasales.

En el momento de la operacion representado en la figura se ha sacado por la abertura de la nariz y penden de ella el extremo de los tres hilos, tanto el de la ligadura (a, a) como el de color (b) que guia el pedazo de goma elástica. El cuarto hilo (c) sale por la boca y sirve para obrar por detrás y poder manejar el asa de la ligadura. El dedo índice izquierdo del cirujano (d) introducido por la boca y encorvado hácia arriba por detrás del velo del paladar, ensaya subir la ligadura por detrás del pólipo para abrazar su pedículo. Despues que se haya conseguido esto, se quita el segmento de goma elástica tirando del hilo de color (b), y se apretará la ligadura introduciendo las puntas de los hilos (a, a) en un aprietanudos. Cuando no se ha podido abrazar el pólipo, se tira por la boca de la ligadura y por medio del hilo (c) se vuelve á empezar la maniobra.

Fig. 17. *Ligadura por el procedimiento de Mr. Feliz Hatin.*

La figura es igual á la anterior. Se ha elegido aquel momento de la operacion en que despues de haber introducido el instrumento (a) por la boca, llega la punta de la varilla (b) á la bóveda de la faringe. Solo resta que un ayudante tire de las puntas de los hilos (c, c) para abrazar el pedículo del pólipo (d).

IV. GENOPLASTIA.

Figs. 19 y 21. *Genoplastia.* Procedimiento de Mr. Lallemand.

Fig. 19. *Corte de los colgajos.*

a. Alvéolo de un diente desviado que ha habido que extraer.

b. Superficie de la pérdida de sustancia, cuyo colgajo se ha quitado.

c. Colgajo cortado á expensas de los tegumentos del cuello. El cirujano acaba de disecarle y ha hecho que se deslice de abajo arriba sobre su pedículo (d) para aplicarle sobre la superficie de la herida.

Fig. 21. *Aspecto de las partes despues de haberlas reunido por medio de suturas.*

e. Punta del colgajo cutáneo tomado del cuello en el punto f (figs. 19 y 21).

g. Otra punta hácia fuera de la comisura á la cual se fijan el punto (h) del colgajo cervical y el borde (i) del lábio inferior (figs. 19 y 21).

En los dos extremos de la pérdida de sustancia se han puesto puntos de sutura para empezar á aproximar los bordes de la piel.

d. Pedículo.

V. CHEILOPLASTIA.

Figs. 22 y 23. *Ablacion por un colgajo cuadrilátero* (Procedimiento de Choppart).

Fig. 22. Cáncer del lábio inferior con indicacion de las líneas de las tres incisiones.

De *a* á *b*. Son las dos incisiones verticales que desde las comisuras bajan por la mandíbula hasta mas abajo del hueso hioides.

c. Línea de la incision horizontal que por debajo circunscribe la porcion de las carnes alteradas.

d. Se debe aislar por medio de la diseccion los dos ángulos del colgajo que por cada lado

se extienden hasta (b) para hacerle subir extendiéndole hasta el nivel de la abertura de la boca á fin de que constituyan el lábio inferior de nueva creacion.

Fig. 23. Reunion del colgajo con las carnes de los dos lados por medio de una sutura ensortijada.

Figs. 24 y 25. *Ablacion entre dos colgajos en escuadra* (Procedimiento de Mr. Serres de Mompeller) solo que se le ha modificado un poco porque se prolongaba la enfermedad hácia arriba. Se ha quitado el cáncer que ocupaba la mitad del lábio y la comisura, y solo resta disecar los colgajos para facilitar el contacto de sus bordes.

Fig. 24. *Trazado de las líneas de los cortes.*

De a á b. Incision vertical externa que limita el cáncer por la parte exterior y se prolonga por abajo para formar un colgajo vertical.

De c á d. Incision vertical interna que limita una porcion del cáncer entre dos colgajos verticales e y f.

De g á h. Incision trasversal que limita por abajo el cáncer y aisla los dos colgajos verticales.

De i á k. Tercera incision vertical que limita el cáncer por la parte inferior, y forma á expensas de la mitad sana del lábio inferior un colgajo horizontal.

Fig. 25. *Reunion de la herida* por medio de suturas despues de haber disecado y puesto en contacto los bordes. Los dos colgajos verticales e y f de la figura anterior, se unen siguiendo una línea (m) que prolonga la comisura; al paso que el colgajo (l) de la misma figura reune los dos colgajos verticales siguiendo la línea (n) de la primera incision vertical interna. Los cuatro colgajos se reunen dos á dos por una doble sutura diagonal en el ángulo de la comisura.

VI. LABIO LEPORINO.

Fig. 26. *Lábio leporino doble* operado, reunido por medio de una sutura ensortijada.

Lámina XVIII.

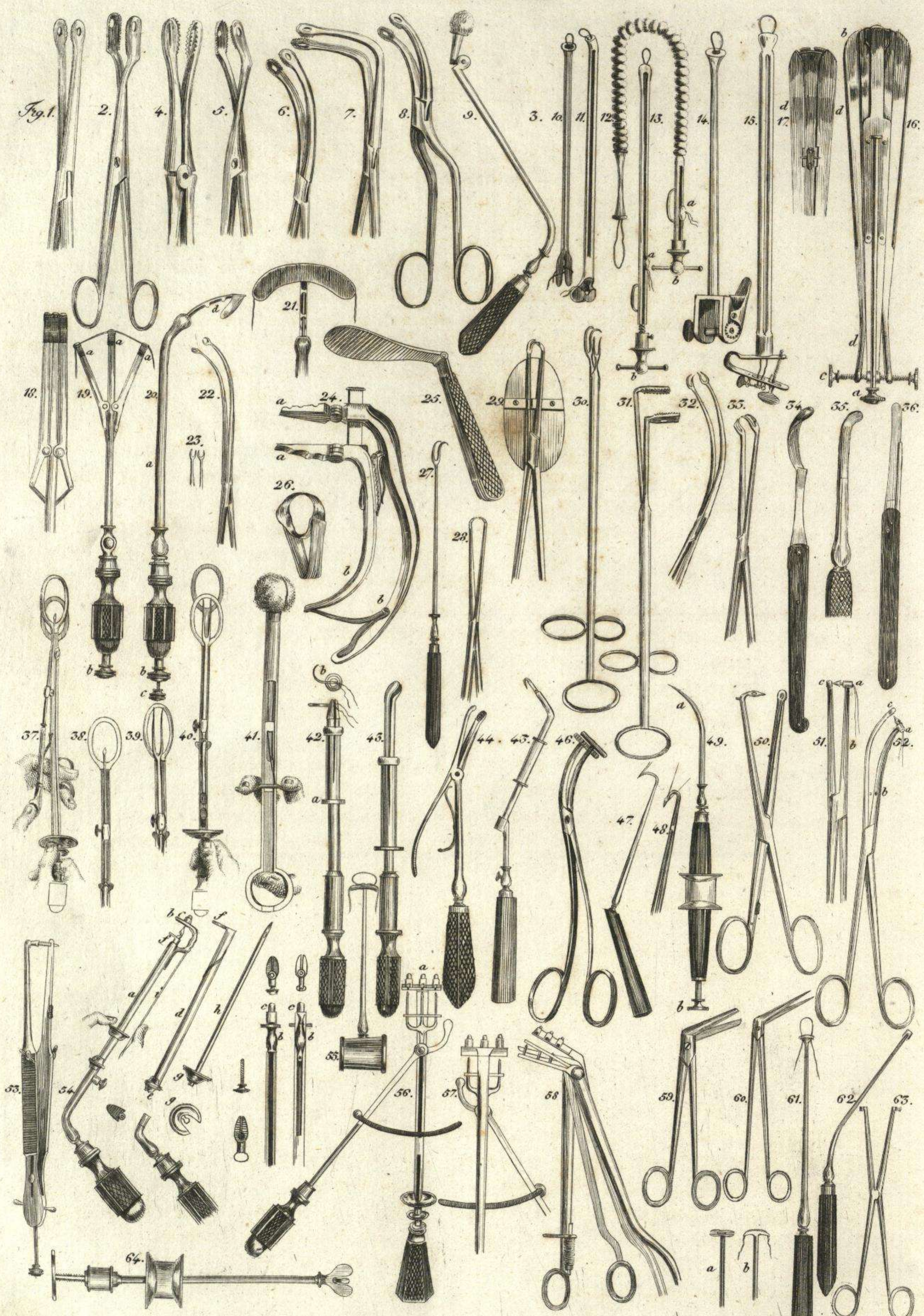

Castilla g.º

LAMINA XVIII.

INSTRUMENTOS DE LAS OPERACIONES QUE SE PRACTICAN EN LAS FOSAS NASALES Y EN LAS AMIGDALAS, Y DE ESTAFILORRAFIA.

I. INSTRUMENTOS PARA OPERAR LOS POLIPOS DE LAS FOSAS NASALES.

Figuras 1 al 8. *Pinzas para pólipos.*

Figs. 1, 2 y 3. *Pinzas rectas* que se diferencian por la fuerza y modo de articularse las ramas.

Figs. 4, 5, 6, 7 y 8. *Pinzas curvas* de diversa fuerza y corvadura, destinadas á varios usos en las operaciones que se ejecutan en las fosas nasales. La figura 8 tiene una forma particular.

Fig. 9. *Porta-cáustico de las fosas nasales.* Su extremidad se dobla por una charnela, y tiene un cono en donde entra una esponja que se empapa en un cáustico.

Figs. 10 á 15. APRIETANUDOS.

Fig. 10. *Aprietanudos de Desault.* Un extremo tiene un anillo por el cual pasa el hilo, y el otro es una chapa hendida y en ella se fija el hilo.

Fig. 11. *Otro aprietanudos* en forma de canal que solo forma cilindro en las dos extremidades.

Fig. 12. *Aprietanudos de rosario de M. Mayor,* que obra por el mismo mecanismo que el siguiente.

Fig. 13. *Aprietanudos de cánula.* Se arrolla el hilo á un anillo (a) y se le aprieta por medio de un tornillo (b).

Fig, 14. *Aprietanudos de cábria de Donigès.*

Fig. 16. *Aprietanudos de cánula doble de Mr. G. Pelletan.*

Figs. 16 á 23. PORTALIGADURAS.

Figs. 16 y 17. *Portaligaduras de Mr. Feliz Hatin.* Una varilla (a) flexible que se mueve sobre el cuerpo del instrumento, lleva sujeta la ligadura en dos ganchitos (b). El tornillo sin fin (c) sirve para separar ó aproximar las dos ramas laterales (d) que aumentan la anchura del instrumento.

Fig. 16. Cara convexa del instrumento.

Fig. 17. Cara cóncava.

Figs. 18 y 19. *Portaligaduras de Mr. Blandin.* Las tres ramas (a, a, a) que llevan el hilo, se abren tirando hácia sí de la varilla (b), y de este modo se separan lo bastante para que el hilo pueda abrazar la base del tumor.

Fig. 18. Representa el instrumento cerrado.

Se puede construir un instrumento semejante de goma elástica, que se abre ó cierra segun se quiere, tirando ó no de una varilla que tiene una corredera con tres agujeros por donde pasan las tres ramas que llevan el hilo.

Figs. 20 y 21. *Portaligaduras de Mr. Leroy de Etiolles.* Dentro de una cánula (a) hay una varilla hueca flexible (b) por la cual pasa el vástago (c). La varilla y el vástago terminan en dos segmentos planos (d), entre los cuales el asa de hilo está en una canalita en donde se fija ó se separa segun se quiera apretando ó sacando el boton del vástago (c).

Fig. 21. Es el mismo instrumento visto por su cara cóncava.

Figs. 22 y 23. *Pinzas portahilos de Mr. Leroy de Etiolles.*

II. INSTRUMENTOS PARA LA EXCISION DE LAS AMIGDALAS Y DE LA CAMPANILLA.

Fig. 24. *Speculum oris de Mr. Charrière.* Las dos chapas (a, a) mantienen abierta la boca separando los arcos dentales. El instrumento se abre con facilidad comprimiendo con la mano las dos ramas (b, b) y se cierra por sí mismo por medio de un resorte.

Fig. 25. *Depresor de la lengua de Mr. Colombat de Isere.*

Fig. 25. *Speculum de Mr. Saint-Yves.* Está formado de dos chapas dentales soldadas á un anillo por el cual se pasa el dedo.

Figs. 27 á 31. *Erinas* y *pinzas* para coger las amígdalas.

Fig. 27. *Erina recta* de una rama.

Fig. 28. *Erina recta* de dos ramas.

Fig. 29. *Chapa* que Mr. H. Larrey adapta á las erinas para proteger la lengua.

Fig. 30. *Erina doble de corredera.*

Fig. 31. *Pinzas de corredera de Mr. Chaumet,* de Burdeos.

Figs. 32 y 33. *Diversas erinas de ganchos curvos.*

Figs. 34 á 36. BISTURIES PARA LA EXCISION, que solo cortan por parte de su corte.

Fig. 34. *Bisturí de Mr. Baudens.*

Fig. 35. *Bisturí cóncavo sobre el plano.* Tiene el inconveniente de que se necesita uno para cada lado.

Fig. 36. *Bisturí de Mr. Ricord.*

Figs. 37, 38, 39 y 40. *Tonsilotomo de Fahestock,* modificado por Velpeau (figs. 37 y 38) ó por

Ricord (figs. 39 y 40). Este instrumento que es una especie de hoz, se compone de una varilla de acero que se desliza en una cánula, terminadas ambas por un disco cortante; de suerte que la cánula se halla cogida en el momento de mover un disco sobre el otro. Una rama que se desliza por delante del cuerpo del instrumento tiene una aguja (figs. 37 y 38) ó una horquilla (figs. 39 y 40) que fijan la amígdala y la alejan de los anillos por un movimiento de palanca, al mismo tiempo que al deslizarse un anillo sobre otro se corta la amígdala. La horquilla de Ricord coge mejor la amígdala que se va á cortar; pero es preferible el disco del instrumento de Velpeau porque opera hácia adelante, trayéndole hácia la boca, al paso que el otro encontrándose detrás puede obrar sobre la pared de la faringe.

Fig. 41. *Portaligaduras de Mr. Itard.*

III. INSTRUMENTOS DE ESTAFILORRAFIA.

Fig. 42. *Porta-agujas de Mr. Roux.* La corredera (a) que se mueve por medio del pulgar y se asemeja á una cánula movible, aproxima los bocados que fijan la aguja (b) cuando se desliza hácia la punta del instrumento.

Fig. 43. *Porta-agujas de Mr. Groefe.*

Fig. 44. *Porta-agujas de Mr. Dieffenbach.*

Fig. 45. *Porta-agujas de Mr. Colombat.*

Fig. 46. *Tenáculo palatino de Hubry.*

Fig. 47. *Aguja de Mr. Donigés*, que tiene un ojo por el cual se enhebra el hilo.

Fig. 48. *Aguja de Mr. Schverdt*, que se compone de dos ramas que se abren á palanca, y entre sus extremidades se halla fijo el hilo en una cábria formada por dos escotaduras laterales.

Fig. 49. *Aguja hueca de Mr. Guyot.* Una varilla que se mueve por medio del boton (b), fija el hilo introducido en la escotadura (a).

El mecanismo de los instrumentos anteriores es muy defectuoso, por lo cual se debe preferir los siguientes.

Fig. 50. *Pinzas-agujas de Mr. Beaumont.*

Figs. 51 y 52. *Pinzas-agujas de M. Sotteau.* Con este instrumento, que es uno de los mas ingeniosos, se opera muy bien. La aguja que es muy corta, enhebrada y aislada (a), está dentro de una mortajita, en el extremo de una de las ramas (b). Cuando se cierra el instrumento, atraviesa los tejidos y es cogida en el otro lado por un anillo elástico de la otra rama (c), de que no hay mas que sacarla. Nada es mas fácil que ejecutar esta maniobra, en la cual se atraviesa las partes de atrás adelante.

Fig. 53. Pinzas porta-agujas de Mr. Colombat, cuyo mecanismo es el mismo.

Fig. 54. Aguja de Mr. de Pierris, construida á imitacion de la de MM. Bourgougnon y Fauraytier. Este instrumento tan ingenioso, y con el que se consigue el objeto con tanta precision y prontitud, es del corto número de aquellos cuyo mecanismo es superior á la mano mas ejercitada.

Una cánula (a) armada en su mango, tiene en su extremidad doblada en ángulo una chapa fija (b) con una especie de campanillita (c) movible en un anillo. Esta primera cánula está dentro de otra (d) que se pone en movimiento por medio de la corredera (e). El movimiento de la cánula aproxima la chapa movible (f), la que aplicándose á la chapa fija (b) hace oficio de pinzas para coger el velo membranoso. Por otra parte, en la segunda cánula (d) se mueve por medio de una corredera (g) una aguja (h) con un ojo escotado. Para hacer que obre la aguja, estando el hilo (i) aplicado sobre la campanita caida (c), se empuja la corredera (e) y se coge el velo membranoso con las chapas (b y f), y despues haciendo que se deslice la corredera (g), que dirige la aguja, esta atraviesa los tejidos y hace desalojar la campanilla; el hilo que tenia encima cae en el ojo escotado de la aguja y, dirigiendo esta hácia el mango, atraviesa de nuevo los tejidos llevándose consigo el hilo y solo resta desenhebrarle. Toda esta maniobra, que es larga de describir, se ejecuta en un instante.

Figs. 56, 57 y 58. *Instrumentos de Mr. Leroy de Etiolles*, á imitacion del de Pierris, y destinados á practicar de una sola vez el paso de los tres hilos, la ligadura y el avivamiento del borde membranoso de un lado.

El instrumento fig. 56 está construido segun el modelo del de M. Pierris, pero con una triple aguja (a): es un cuchillo movible en un arco de círculo, que debe ejecutar el corte. La figura 57 es el mismo instrumento visto por el otro lado.

El instrumento figura 58 es como un par de tijeras dobles ó de cuatro hojas que obran de un solo golpe, de las cuales dos son verdaderas tijeras que ejecutan la seccion, y las otras dos tienen las chapas fijas con las tres agujas y las tres campanillitas que las reciben. Por lo demás, es imposible formar una idea clara de instrumentos tan complicados sin haberlos visto y haberlos ensayado.

Figs. 59 y 60. *Tijeras de Mr. Roux* para avivar los bordes de la solucion de continuidad.

Fig. 61. *Aprietanudos de Mr. Groefe.*

Fig. 62, a y b. *Aprietanudos de Mr. Colombat.*

Fig. 55. *Aprietanudos de Mr. Donigès.*

Fig. 64. *Aprietanudos de Mr. Guyot.*

Fig. 63. *Aprietanudos de Mr. Loudot.*

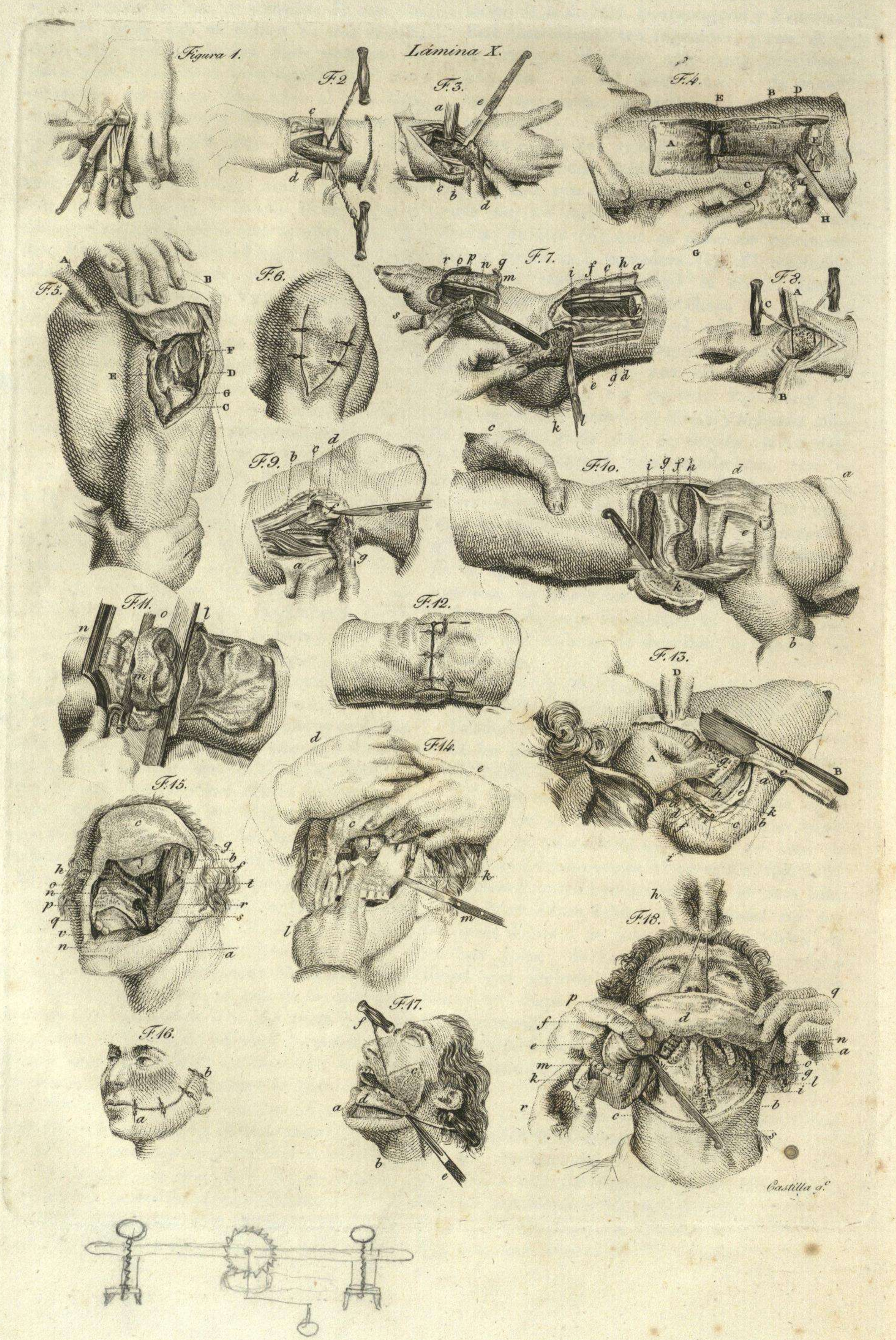
Lámina X.
Figura 1.
F.2
F.3.
F.4.
F.5.
F.6.
F.7.
F.8.
F.9.
F.10.
F.11.
F.12.
F.13.
F.14.
F.15.
F.16.
F.17.
F.18.
Castilla g.

LAMINA X.

RESECCIONES.

Fig. 1. Extraccion de la primera falange del dedo medio. Esta figura es un ejemplo del modo de extraer una sola falange.

Fig. 2 Reseccion de la extremidad carpiana del cúbito. Se ha empezado la operacion por el procedimiento de Roux, y se ha hecho una incision longitudinal de cuya parte inferior empieza otra incision pequeña dorsal que forma con la primera un ángulo recto. En el momento en que se representa la operacion se ha aislado el hueso en el sitio de la seccion, y se ha pasado por debajo de él un pedazo de venda, la cual separa y contiene las carnes. El operador se halla ocupado en hacer la seccion del hueso desde la profundidad hasta la superficie con la sierra de cadena de Jeffrey. Se descubre en la herida: (*c*) el tendon del cubital posterior; y (*d*) el tendon del cubital anterior que comprime los vasos cubitales preservados de la accion de la sierra.

Fig. 3. Reseccion de la extremidad carpiana del radio. Por medio de una incision de figura de L se puede volver sobre la cara dorsal el colgajo cutáneo triangular. Un gancho (*a*) separa hácia afuera un haz compuesto de las partes blandas siguientes: la aponeurosis, la vena cefálica del pulgar, el nervio y los vasos radiales, los tendones de los extensores del pulgar y de los dos radiales; hácia dentro estan separados los tendones de los extensores de los dedos (*b*). El fondo de la herida presenta el plano de seccion del pronador cuadrado (*c*). La figura representa el momento de la operacion en que el cirujano ha cogido el fragmento del hueso (*d*) con la mano izquierda; cuando ya está aislado y desarticulado, solo resta cortar con el bisturí (*e*) un poco de ligamento.

Fig. 4. Reseccion parcial de la extremidad inferior del húmero. (*Procedimiento de Moreau*). Echado el enfermo sobre el vientre con el miembro torácico izquierdo un poco separado del tronco, presenta su cara posterior hácia arriba, enfrente del operador. Un ayudante sostiene el brazo con la mano izquierda al mismo tiempo que comprime la arteria humeral; se supone que la operacion está próxima á su fin, cuando ya solo resta cortar algunas adherencias fibrosas.

(A). Colgajo superior levantado, formado por la extremidad inferior del triceps braquial.

(B). Borde superior de la herida formado por el haz interno del triceps braquial, cortado.

(C). Borde inferior de la herida formado por las inserciones cortadas del supinador largo y de los radiales.

(D). Fondo de la herida ocupado por la cara posterior del braquial anterior, del cual se ha cortado oblicuamente las fibras humerales.

(E). Seccion del cuerpo del húmero.

(F). Olécranon. Debajo se ve la cavidad articular del radio.

(G). Mano izquierda del operador que tiene cogida la extremidad inferior del húmero.

(H). Bisturí.

Fig. 5. Reseccion de la articulacion escápulo-humeral. (*Procedimiento de Syme*). Se supone que el enfermo está sentado, y se representa la operacion en el momento de acabarla. Un ayudante comprime con el dedo medio derecho (A) la arteria subclavia, y con los dedos de la otra mano sostiene el colgajo triangular levantado (B).

Superficie de la herida.

(C). Borde de la seccion del deltoides.

(D). Tendones cortados de los músculos supraespinato, infraespinato y redondo menor.

(E). Tendon cortado del sub-escapular y en parte del pectoral mayor.

(F). Fondo de la herida formado por la cavidad glenoidea y la superficie posterior de la cápsula articular.

(G). Plano de la seccion del cuerpo del húmero á la altura de su cuello quirúrgico.

Fig. 6. Reunion de la herida por muchos puntos de sutura ensortijada. La elevacion de la bóveda acromial y el hundimiento del colgajo por debajo indican la falta de la cabeza del húmero.

Fig. 7. Reseccion de la articulacion tibio-tarsiana (lado derecho). En esta operacion el cirujano se propone extraer segun sea necesario, ya la extremidad inferior aislada de la tibia y del peroné, ya la de estos dos huesos solos ó con la reseccion de la parte superior del astrágalo. Además de las dificultades y peligros comunes á todas las especies de resecciones, los malos resultados que dan, aun en el caso en que se curen, las del miembro abdominal en general, principalmente por la articulacion tibio-tarsiana, han obligado á la mayor parte de los cirujanos á preferir la amputacion. Quizá la única que se puede practicar razonablemente es la reseccion aislada de la extremidad tarsiana del peroné, y solo espondremos la de la tibia para indicar cómo podria ejecutarse.

(A). *Reseccion de la extremidad tarsiana de la tibia.* Se representa la operacion en su último momento, cuando se está acabando la luxacion del hueso.

(*a*). Colgajo cutáneo rectangular echado hácia delante.

(*b*). Seccion del cuerpo de la tibia.

(*c*). Tendones del tibial anterior y del extensor largo que limitan el labio anterior de la herida.

(*d*). Tendones del flexor largo comun y del tibial posterior que limitan el labio posterior.

En el fondo de la herida se ve:

(*e*). Porcion de la extremidad inferior del peroné.

(*f*). Músculo peroneo anterior.

(*g*). Músculo flexor largo propio del dedo gordo.

(*h*). Vena safena interna aislada delante de la herida.
(*i*). Superficie del astrágalo.
(*k*). Extremidad inferior de la tibia luxada.
(*l*). Bisturí que concluye la seccion de los ligamentos.
(B). *Extraccion del primer hueso metatarsiano.*
(*m*). Colgajo cutáneo rectangular echado sobre la cara dorsal.
(*n*). Tendon del extensor largo propio.
(*o*). Tendon del flexor largo propio.
(*p*). Músculo interóseo.
(*q*). Primer hueso cuneiforme.
(*r*). Cavidad articular de la primera falange y de los huesos sesamoideos.

En el fondo de la herida se ven los vasos interóseos.

(*s*). Primer hueso metatarsiano que se extrae de la herida.

Fig. 8. Reseccion completa de la articulacion radio-carpiana. (*Procedimiento de Bourgery*). La suma gravedad de esta reseccion, así como la de la articulacion tibio-tarsiana por los antiguos procedimientos, que aislaban los tendones, disecaban y dislaceraban las partes blandas, los vasos y los nervios, y esponian á la accion del aire gran extension de partes, ha inducido á Bourgery á proponer este nuevo procedimiento, cuyo objeto es practicar inmediatamente por medio de dos cortes de sierra, la reseccion de las extremidades cariadas en medio de las partes blandas, estando separados antes los huesos de las carnes por medio de dos incisiones laterales longitudinales.

De este modo las partes blandas se separan en dos masas, anterior y posterior, en donde quedan intactos los diversos órganos en sus respectivas relaciones. Solo se ha interesado las vainas de los tendones que se deslizan por las sinuosidades en los huesos.

Es evidente que por medio de este procedimiento se puede quitar, segun haya necesidad, ya toda la articulacion, cuando las dos superficies esten afectadas de caries, ya solo la extremidad carpiana de los huesos del antebrazo.

La figura representa la reseccion de la articulacion radio-carpiana. Apartadas las carnes del trayecto de la sierra, el primer corte de esta ha separado la extremidad carpiana de los huesos del antebrazo. Se representa la operacion en el momento en que por el segundo corte de sierra se separa la primera fila de los huesos del carpo.

(A). Asa formada por la venda que levanta y separa en masa todas las partes blandas de la region anterior.

(B). Asa posterior que separa y aisla igualmente las partes blandas en este sentido.

(C). Sierra de cadena que está practicando la reseccion de los huesos del carpo.

Despues de haber extraido de la herida toda la articulacion radio-carpiana sin abrir, se reunen fácilmente las dos incisiones, cuyo aspecto se parece al de las dos heridas de un sedal.

Siguiendo un órden muy análogo se practica la reseccion de la extremidad tibio-peronea y la del astrágalo.

Fig. 9. Reseccion de la cabeza del peroné. (*Procedimiento de Bourgery.*)

(*a*). Colgajo cutáneo vuelto hácia la cara posterior.

(*b*). Seccion vertical de la atadura superior del músculo peroneo lateral largo, el cual deja al descubierto la excavacion que llenaba la extremidad del hueso.

(*c*). Vasos tibiales anteriores no heridos en el asa por donde pasan al través del ligamento interóseo.

(*d*). Insercion superior del sóleo.

(*e*). Pequeña incision trasversal para desprender la cabeza del peroné.

(*f*). Superficie articular de la tibia, de la que se puede hacer la reseccion si hay necesidad.

(*g*). Extremidad enferma del hueso que el bisturí acaba de separar.

Fig. 10. Reseccion de la articulacion fémoro-tibial. (*Procedimiento de Moreau*). Echado el miembro abdominal izquierdo sobre su cara posterior, un ayudante colocado en el lado derecho del cirujano sostiene el muslo con las dos manos: la derecha (*a*) comprime al mismo tiempo la arteria femoral, y la izquierda (*b*) sostiene la corva por debajo. Otro ayudante colocado enfrente y en el lado izquierdo sostiene con la mano derecha el talon, y con la izquierda (*c*) la parte media de la pierna.

Se supone que se ha terminado la operacion, y los objetos que se ven son los siguientes:

(*d*). Colgajo superior levantado sobre el muslo y sostenido por el dedo pulgar izquierdo del ayudante del lado derecho.

(*e*). Escavacion cutánea que contenia la rótula. Está rodeada por el plano de la seccion de los ligamentos y del tendon del triceps.

(*f*). Superficie de las cápsulas fibrosas de los cóndilos que hacen parte de la membrana articular posterior. Entre los dos segmentos escapulares existen los restos del ligamento posterior.

(*g*). Músculo poplíteo que tiene cortado el tendon que se inserta en el fémur.

(*h*). Plano de la seccion de la extremidad articular del fémur.

(*i*). Plano de la seccion de la tibia.

(*k*). Extremidad articular de la tibia, á la que el bisturí (*l*) acaba de cortar la última atadura ligamentosa.

Fig. 11. El objeto de esta figura es demostrar el modo de cortar las extremidades articulares. Hecha la seccion del fémur (*l*), el cirujano se ocupa en ejecutar la de la extremidad de la tibia (*m*). La sierra (*n*) está introducida en el hueso, y se apoya sobre una regla (*o*) cubierta por su cara posterior de una compresa que preserva á las carnes.

Fig. 12. Reunion de la herida por algunos puntos de sutura ensortijada. La depresion de la piel y la figura del miembro indican la falta de las extremidades articulares.

Fig. 13. Reseccion de las costillas. Se supone que se hace la operacion á una mujer despues de la extirpacion de un pecho canceroso, en el caso, que es comun, en que despues de haber quitado la glándula mamaria se observa al hacer el exámen de la herida, que cierta extension de los músculos pectorales y de las costillas se hallan afectados de la enfermedad.

En esta segunda operacion se supone que estan dañadas la extremidad anterior de los arcos huesosos de la tercera y cuarta costillas. Nada es mas fácil en este caso, sin aumentar la incision de las carnes, que quitar, en toda la estension de la herida y aun en mas, los fragmentos de la costilla que está encima ó de la otra que está debajo. La enferma está echada de espaldas y tiene inclinado hácia el operador el lado

derecho, en el que se practica la operacion. La figura representa el momento de la operacion en que despues de haber hecho la seccion de las dos costillas, el cirujano levanta con la mano izquierda (A) el fragmento aislado de las dos costillas, mientras que con la sierra de cresta de gallo (B), cogida con la mano derecha, ejecuta separadamente la seccion de las costillas hácia dentro, cerca de sus cartílagos, estando antes divididos los músculos intercostales. Para preservar á la pleura de la accion de la sierra y aun de cualquiera otra lesion, se ha introducido debajo de las costillas una tira de lienzo (C) doblada y cubierta de cerato, y está sostenida por los dedos de un ayudante (D) colocado frente al operador.

Detalles de la herida (incluidos entre las dos incisiones elípticas).

(*a*, *a*). Seccion de la piel.

(*b*, *c*). Seccion al través de los músculos pectorales mayor y menor, de los que se ha quitado una porcion enferma que se hallaba delante de las costillas.

(*d*). Seccion perpendicular de la fibras del pectoral mayor, del cual solo queda la porcion que forma el borde axilar. En el mayor número de casos se debia quitar esta porcion y continuar la incision hasta la axila siguiendo el trayecto de los vasos linfáticos, que generalmente hay que extraer.

(*e*). Quinta costilla que se supone sana y que se conserva.

(*f*). Plano de seccion de las dos costillas enfermas.

(*g*). Fragmento que se ha separado por la reseccion.

(*h*). Superficie de la pleura parietal, debajo del fragmento resecado.

(*i*, *k*). Cabos de los hilos con que se han ligado las arterias torácicas intercostales.

Figs. 14, 15 y 16. Extraccion del hueso maxilar superior. Hecha una incision semi-circular en las carnes desde la comisura de los labios (*a*) hasta la parte media del espacio (*b*) situado entre el ángulo externo del ojo y delante de la oreja (fig. 14 y 15), se diseca con rapidez el colgajo músculo-cutáneo (*c*) y se le eleva sobre la frente, en donde está sostenido por las dos manos (*d*, *e*) de un ayudante colocado detrás del enfermo; este ayudante fija la cabeza del enfermo sobre el pecho. Despues de haber serrado ó cortado sucesivamente la apófisis zigomática, el ángulo orbitario externo, la apófisis ascendente del hueso maxilar y por último la bóveda palatina entre el segundo diente incisivo y el canino, el operador levanta con suavidad las partes grasas de la órbita sin herir ni contundir el ojo, aisla el hueso de las carnes con el bisturí en la fosa zigomático-maxilar, y al mismo tiempo hace mover el hueso maxilar de dentro afuera, de arriba abajo y de delante atrás para sacarle fuera.

Detalles comprendidos en las figuras 14 y 15.

(*f*). Seccion del arco zigomático.

(*g*). Seccion de la apófisis orbitaria externa.

(*h*). Seccion de la apófisis ascendente.

(*i*). Seccion de la bóveda palatina.

(*j*). Ojo rodeado de sus partes grasas.

(*k*). Hueso maxilar tomado entre los dedos de la mano izquierda del cirujano (*l*), que ejecuta la extraccion.

(*m*). Bisturí tomado con la mano derecha, con el cual hace la seccion de las carnes.

Fig. 15. Superficie de la herida despues de la ablacion del hueso. Pormenores que no se encuentran en la figura anterior.

De (*n*) á (*o*). Estension del labio superior levantado hácia arriba por el colgajo.

(*p*). Plano de la seccion del hueso maxilar.

(*q*). Bóveda palatina.

(*r*). Superficie del tabique nasal que tiene en su parte posterior la concha media y el hueso plano del etmóides.

(*s*). Orificio posterior de la fosa nasal comprendida entre el tabique por dentro y la apófisis zigomática por fuera.

(*t*). Borde del músculo temporal.

(*u*). Seccion de la insercion zigomática del masetero.

(*v*). Superficie de la lengua.

Fig. 16. Reunion de la herida despues de la operacion anterior. La mejilla forma una escavacion atravesada por una simple incision lineal, sostenida por muchos puntos de sutura ensortijada.

Fig. 17. Reseccion de la rama izquierda de la mandíbula inferior. Esta figura representa la ablacion de la mitad del cuerpo de la mandíbula desde la fosa canina; se supone que se ha conservado la parte superior de la rama. Se ha hecho una incision vertical (*a*) enfrente del diente canino, desde el borde libre del labio inferior á la base de la mandíbula; otra incision (*b*) que parte por atrás desde la parte media del borde posterior de la rama de la mandíbula, desciende sobre su ángulo y sigue de atrás adelante el borde del hueso hasta unirse con la primera seccion. Se ha levantado hácia arriba y hácia afuera sobre la mejilla el gran colgajo dermo-muscular (*c*) disecando desde la superficie del hueso; hecha despues la seccion vertical (*d*) de la mandíbula, habiendo sacado antes la primera muela para dar paso á la sierra, se han separado las carnes situadas en su cara interna; se ha introducido un gorgerete por debajo de la seccion de la incision del terigoideo interno (*e*), por cuya canal se ha hecho deslizar la sierra de cadena y se representa la operacion en el momento de practicar la seccion trasversal de la mandíbula.

Fig. 18. Reseccion de toda la mandibula inferior. Esta operacion arriesgada, que ya cuenta un caso favorable, está sujeta en la actualidad á preceptos regulares. Se hace una sola incision desde la parte inferior del lóbulo de la oreja, sigue el borde posterior de la rama de la mandíbula en un lado (*a*), desciende sobre esta rama, recorre todo el contorno de la base del hueso (*b*, *c*) y sube por el borde posterior de la rama del lado opuesto hasta la misma altura en que se empezó en el otro lado; despues se levanta de abajo arriba el vasto colgajo dermo-muscular (*d*), disecando la superficie externa del hueso, primero en su parte media, y despues á cada lado, cortando las ataduras del masetero (*e*). Levantado todo el colgajo sobre la cara de modo que la parte media de su borde libre esté formada por el labio inferior vuelto (*f*), se aisla y se separa por debajo la mandíbula por su cara interna, cortando los músculos cutáneos (*b*, *c*) y milohioideos (*g*); despues, antes de cortar las inserciones de la lengua, se pasa por su espesor un alambre de plata recocido, que sale por la boca y está sostenido hácia arriba por un ayudante (*h*), lo cual permite cortar

impunemente las inserciones de los músculos de la lengua (*i*). Luego que se ha aislado el cuerpo de la mandíbula, se le sierra por su parte media (*k*) para facilitar la desarticulacion de cada rama. En la figura se ha quitado ya la mitad izquierda del hueso, se ha echado hácia afuera la mitad derecha, las cuales dejan ver todo el espacio que ocupaba la mandíbula inferior (*l*), y encima la superficie mucosa sub-lingual (*m*), los lados de la lengua (*n*), comprendidos entre los arcos dentarios superiores, y á la izquierda los planos de la seccion de los terigoideos (*o*). Entre estos músculos se ha podido ligar el tronco de la arteria maxilar interna, que impide la hemorragia por todas las ramas que da, dentaria inferior, masetérica profunda, terigoideas, que se han cortado en la seccion. Interin no se haya acabado la operacion, desde el momento en que se ha levantado el colgajo, se puede detener la hemorragia por las dos manos (*p*, *q*) de un ayudante que al mismo tiempo que sostienen el colgajo, comprimen los dos troncos témporo-maxilares. Finalmente, en el último momento representado en la figura, estando aislada la apófisis coronóides, el cirujano, que con su mano izquierda (*r*) tiene cogida la mitad derecha de la mandíbula, se halla ocupado en hacer con el bisturí (*s*), tomado con la mano derecha, la seccion de la insercion condiloidea del terigoideo externo, que aun se oponia á la desarticulacion del hueso.

Lámina. II.



Hortigosa. g.º

LAMINA XI.

AMPUTACIONES.

AMPUTACIONES DE LAS FALANGES EN LA CONTIGUIDAD.

Figura 1. A. *Amputacion de la articulacion interfalangiana del pulgar.* Se representa terminada la operacion.

Fig. 1. *bis.* Reunion del muñon de la operacion anterior por medio de dos tiras de emplasto aglutinante.

B. *Amputacion de la primera articulacion interfalangiana del dedo medio.* (Procedimiento de M. Lisfranc, formando un colgajo palmar.) Los dedos de la mano izquierda del cirujano (*a*) tienen cogida la última falange, y el bisturí está cortando el colgajo palmar.

C. Reunion por primera intencion de la herida de una operacion del mismo género que se supone hecha en el dedo anular.

Fig. 2. D. *Amputacion en la segunda articulacion interfalangiana del dedo medio.* (Procedimiento de M. Lisfranc, á dos colgajos, palmar y dorsal.)

b. Mano de un ayudante que mantiene doblados los dedos sanos.

c. Mano izquierda del cirujano que coge el dedo enfermo.

Despues de haber levantado el colgajo palmar, se introduce el bisturí dentro de la articulacion y se corta el colgajo dorsal.

Fig. 2. *bis.* Muñon de la misma operacion visto de frente.

E. *Amputacion á un colgajo dorsal.* (Procedimiento de M. Lisfranc.) Se representa terminada la operacion.

AMPUTACIONES DE LOS DEDOS.

AMPUTACION DE LOS DEDOS EN LA CONTIGUIDAD.

Fig. 3. F. *Amputacion oval.* (Procedimiento de M. Scoutteten, practicado en la articulacion metacarpo-falangiana del dedo medio.)

a. Mano de un ayudante que sostiene la mano del enfermo.

b. Mano izquierda del cirujano que coge el dedo en que se opera.

Se representa la operacion en el momento en que el bisturí con que se acaba de cortar el segmento cutáneo palmar, termina el corte de la incision dorsal.

G. La misma operacion terminada y representada en la articulacion del dedo pequeño.

Fig. 3. *bis.* Reunion del muñon de la operacion anterior.

Fig. 4. *Amputacion á colgajos en las articulaciones metacarpo-falangianas.*

H. *Amputacion de J. L. Petit* hecha en el dedo índice.

a. y *b.* Manos de un ayudante que fijan la muñeca y los dedos sanos de la mano del enfermo.

c. Mano izquierda del cirujano que sostiene el dedo enfermo.

Se representa la operacion en el momento en que, despues de haber cortado los colgajos laterales, el bisturí penetra de lleno en la articulacion para acabar la operacion.

I. *Amputacion de M. Lisfranc* á dos colgajos.

d. Mano izquierda del cirujano que tiene cogido el dedo enfermo.

Se representa el fin de la operacion, cuando el bisturí, despues de haber cortado el colgajo externo, abre la articulacion y se le vuelve hácia afuera para cortar el colgajo interno.

Fig. 5. *Amputacion en la continuidad del tercer hueso del metacarpo.*

La mano de un ayudante (*a*) sostiene la mano del enfermo, y al mismo tiempo fija los extremos de muchos vendoletes que separan las carnes y las libertan de la accion de la sierra. El cirujano con la mano izquierda (*b*) fija el dedo medio en su articulacion metacarpo-falangiana, al mismo tiempo que corta oblicuamente con una sierra-cuchillo, cogida con la mano derecha, el tercer hueso metacarpiano.

AMPUTACIONES DEL METACARPO.

Fig. 6. *Amputacion en la contigüidad de las articulaciones tarso-metatarsianas de los cuatro últimos dedos.*

Se representa la operacion en el momento en que el cirujano corta el colgajo palmar. La herida presenta las superficies articulares correspondientes de la segunda fila del carpo y de los huesos metatarsianos separados.

a. Mano de un ayudante que sostiene la muñeca del enfermo.

b. Mano izquierda del cirujano que sostiene los dedos de la mano operada.

c. Cuchillo cogido con la mano derecha, con que se corta el colgajo palmar.

Fig. 7. *Amputacion oval en la articulacion carpo-metacarpiana del pulgar.* (Mano derecha.) Despues de haber cortado la piel y las carnes el cirujano acaba de desarticular el primer hueso metacarpiano.

a y *b.* Manos de un ayudante que sostienen la del enfermo.

c. Dedos de la mano izquierda del cirujano que fijan el pulgar sobre que se opera.

d. Bisturí tomado con la mano derecha con el que se acaba de cortar los ligamentos de la articulacion.

Fig. 8. *Amputacion del pulgar á un colgajo.*

Se ha hecho con el bisturí una incision en el espacio interóseo, se ha abierto la articulacion y se está cortando el colgajo externo.

a y *b.* Manos de un ayudante que sostienen la del enfermo.

c. Mano izquierda del cirujano que fija la del enfermo.

d. Bisturí tomado con la mano derecha, con el que se acaba de cortar el colgajo.

Fig. 9. *Amputacion carpo-metacarpiana del dedo pequeño.* (Procedimiento de M. Lisfranc.)

Se ha cortado el colgajo interno, y la figura representa el momento de la operacion en que el bisturí entra de lleno en la articulacion.

a. y *b.* Manos de un ayudante que sostienen la del enfermo.

c. Mano izquierda del cirujano que fija el dedo en que se opera.

d. Bisturí cogido con la mano derecha, el cual entra por el lado interno de la articulacion.

Fig. 10. Amputacion del tercer hueso del metacarpo.

Se ha aislado el hueso por medio de dos incisiones laterales en V, y se representa la operacion en el acto de acabar de desarticularle.

a. y *b.* Manos de un ayudante que sujetan la del enfermo.

c. Dedo operado cogido por la mano izquierda del cirujano.

d. Bisturí tomado con la mano derecha con el que se acaban de cortar los ligamentos despues de haber cortado los tendones de los flexores.

AMPUTACIONES DE LA MANO.

Fig. 11. Amputacion de la mano formando un colgajo palmar. (Procedimiento de M. Lisfranc.)

La mano (*a*) de un ayudante sostiene el antebrazo, y la mano izquierda del cirujano (*b*) coge la del enfermo. Se representa aquel tiempo de la operacion en que despues de haber cortado los tegumentos y los tendones de la cara dorsal, se han cortado los tendones de los flexores, y el cuchillo tomado con la mano derecha del cirujano, está acabando de cortar el colgajo palmar.

Fig. 12. Amputacion de la mano á dos colgajos. (Procedimiento de M. Lisfranc.)

Despues de haber cortado el colgajo palmar hallándose el miembro en supinacion, se representa la operacion al tiempo de cortar el colgajo dorsal en semipronacion.

a. Mano de un ayudante que sostiene el antebrazo.

b. Mano izquierda del cirujano que sostiene la del enfermo.

c. Cuchillo cogido con la mano derecha del cirujano que acaba de cortar el colgajo dorsal.

AMPUTACION DEL ANTEBRAZO.

Fig. 13. Amputacion circular del antebrazo. (Miembro izquierdo.)

La figura representa el primer tiempo de la operacion, cuando el cirujano está disecando circularmente la piel, y con su mano izquierda levanta el colgajo y con la derecha corta el tejido celular subcutáneo.

Fig. 14. Amputacion del brazo en su continuidad por la parte media del brazo izquierdo.

Corte de las carnes.

a. Mano de un ayudante que comprime la arteria braquial.

b. Otra mano del mismo ayudante que sostiene la parte superior del miembro enfermo.

c. Mano izquierda del cirujano que sostiene la parte inferior del miembro enfermo.

d. Corte en forma de un cono saliente de las carnes de la porcion inferior.

e. Corte de las carnes de la porcion superior. La retraccion circular de las carnes superficiales que ejecuta la mano izquierda, impide que se pueda ver la figura de un cono hueco del muñon.

f. El cirujano tiene cogido el cuchillo con la mano derecha, y acaba de cortar las carnes hácia atrás.

Despues de haber serrado el hueso se liga la arteria, y el muñon representa la figura de un cono hueco, en cuya punta se halla el húmero. En seguida se reunen los bordes de la herida y se los sujeta por medio de tiras de emplasto aglutinante; los hilos de las ligaduras saldrán reunidos por el ángulo inferior.

Fig. 15. Amputacion á colgajos de la parte superior del brazo. (Miembro derecho.) Procedimiento de Sabatier.

La figura representa el momento de la operacion en que despues de haber cortado el colgajo externo y superior, y trasversalmente las carnes hácia abajo y adentro, el cirujano está serrando el hueso.

a. Mano izquierda del cirujano que sostiene la porcion inferior del brazo.

b. Pelota con que un ayudante comprime la arteria subclavia sobre la primera costilla.

c. Otra mano del mismo ayudante que mantiene levantado el colgajo superior por medio de un vendolete para facilitar el corte de los huesos.

d. Plano del corte horizontal de las carnes hácia abajo y hácia adentro.

e. Sierra tomada por la mano derecha del cirujano, con que sierra el húmero.

Fig. 16. Amputacion del brazo. (Procedimiento de Dupuytren.) Miembro izquierdo.

Se sienta el enfermo en una posicion conveniente; la mano de un ayudante comprime la arteria subclavia sobre la primera costilla, la mano izquierda del cirujano levanta el músculo deltóides, teniéndole cogido con su mano derecha, para introducir el cuchillo con mas facilidad de atrás adelante por debajo de la bóveda acromio-torácica; se corta el colgajo externo, se desarticula la cabeza del hueso y se corta el colgajo interno.

a. Mano de un ayudante que mantiene levantado el colgajo externo.

b. Otra mano del mismo ayudante que comprime los vasos entre el pulgar por dentro, y el índice y el dedo medio por fuera, mientras el cirujano acaba de cortar.

c. Mano izquierda del cirujano que contiene y dirige el brazo operado.

d. Mano derecha armada del cuchillo con que se acaba de cortar el colgajo interno.

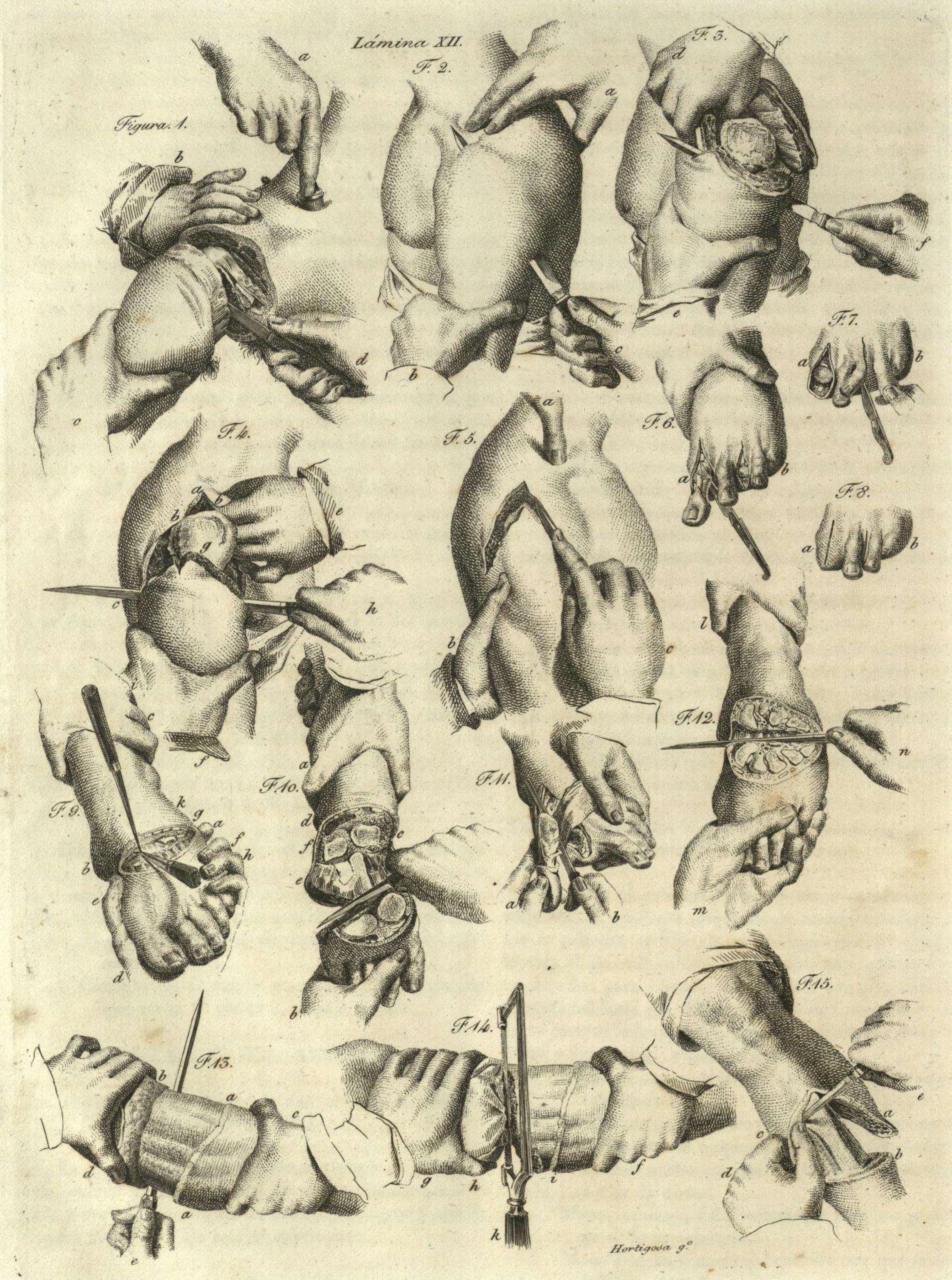
Lámina XII.
Figura. 1.
F. 2.
F. 3.
F. 4.
F. 5.
F. 6.
F. 7.
F. 8.
F. 9.
F. 10.
F. 11.
F. 12.
F. 13.
F. 14.
F. 15.
Hortigosa g.º

LAMINA XII.

AMPUTACIONES.

AMPUTACION EN LA ARTICULACION ESCAPULO-HUMERAL.

AMPUTACION CIRCULAR.

Fig. 1. Procedimiento de Alanson modificado (miembro derecho). Hecha en el primer tiempo la seccion circular de la piel, esta figura representa el momento en que el cuchillo acaba la seccion de las carnes. El cirujano está colocado delante del miembro.

a. Mano derecha de un ayudante que comprime con una pelota la arteria subclavia sobre la primera costilla.

b. Mano del ayudante colocado enfrente del operador, que levanta y separa las partes blandas del trayecto del cuchillo.

c. Mano izquierda del cirujano que sostiene y mueve el brazo sobre que opera.

d. Cuchillo cogido con la mano derecha, que termina la seccion de las carnes.

Hecho el segundo tiempo de la operacion, se separa la cabeza del húmero de la cavidad articular y el cirujano se coloca en la parte exterior de la articulacion. Se ligan las arterias; se reunen los bordes de la herida formando una línea un poco inclinada hácia adelante y abajo sobre la vertical, y se aplican las tiras aglutinantes. Se reunen los hilos de las ligaduras en el ángulo inferior de la herida.

AMPUTACION Á COLGAJOS.

Fig. 2. Puncion con el cuchillo de doble filo. Se representa aquel momento de la operacion en que introducido el cuchillo por abajo y atrás, delante del ángulo posterior de la axila, se ha deslizado entre la cabeza del húmero y el deltoides, y se ha abierto la cápsula escápulo-humeral por haber bajado la punta del cuchillo, que se vuelve á levantar despues para salir por arriba y adelante en el espacio triangular comprendido entre la apófisis coracoides, el acrómion y la clavícula.

(*a*). Mano de un ayudante que comprime con el dedo medio la arteria subclavia en el punto en que pasa sobre la primera costilla. Esta figura presenta otro modo de comprimir la arteria diferente del anterior.

(*b*). Mano izquierda del cirujano que dirige los movimientos del brazo.

(*c*). Mano derecha del cirujano armada del cuchillo que acaba de terminar la puncion al través de las carnes.

Fig. 3. Seccion del colgajo anterior interno. Despues de haber cortado el colgajo posterior y externo, al cual se ha levantado inmediatamente, el cirujano ha introducido todo el filo del cuchillo en la articulacion por la herida hecha en la cápsula punzándola. Luego que ha pasado la hoja detrás de la cabeza del hueso, un ayudante ha cogido entre el pulgar y los dedos opuestos el haz vascular en el espesor de las carnes, y el cirujano empieza á cortar el colgajo interno y anterior.

(*d*). Mano de un ayudante que está haciendo la compresion de la arteria.

(*e*). Mano izquierda del cirujano que dirige los movimientos del brazo.

(*f*). Mano derecha del cirujano armada del cuchillo, que ejecuta la seccion del colgajo anterior.

Hecho esto, queda la cavidad glenoidea cubierta por la mitad de su cápsula cortada. Los músculos pectorales, las extremidades del biceps, del coraco-braquial, del gran dorsal, del redondo mayor y de los dos rotadores del hombro forman el colgajo anterior, y el músculo deltoides constituye el colgajo posterior. Las arterias que principalmente hay que ligar son la braquial en su orígen, la escapular interior y la circunflexa posterior.

AMPUTACIONES OVALES.

Fig. 4. Procedimiento de Larrey. *Seccion de las carnes.* Hecha la incision vertical, el cirujano hace desde el extremo de ella á cada lado una oblicua; despues al través de la herida se separa la cabeza del húmero de su cápsula y de sus tendones. En el momento representado en la figura el cuchillo que ha vuelto á entrar en los dos ángulos se halla ocupado en cortar las carnes hácia abajo y hácia adentro.

De (*a*) á (*b*). Estension de la incision vertical.

De (*b*) á (*c*) y (*d*). Estension de las dos incisiones laterales.

(*e*). Mano de un ayudante que comprime de fuera adentro y de dentro á afuera los vasos axilares cogidos entre el pulgar y los tres primeros dedos.

(*f*). Mano izquierda del cirujano que mueve el brazo izquierdo del enfermo cuando hay necesidad.

(*g*). Cabeza del húmero desarticulada.

(*h*). Mano derecha del cirujano armada del cuchillo que acaba la seccion de las carnes continuándola en la terminacion de las dos incisiones laterales.

Terminada la operacion, se reunen los bordes de la herida y se los sostiene por medio de tiras de emplasto aglutinante, y los hilos reunidos salen por el ángulo inferior de la herida.

Fig. 5. Procedimiento de Guthrie: *Seccion de las carnes.* Se representa la operacion en su primer tiempo, cuando se hacen las dos incisiones oblicuas, anterior y posterior, con el cuchillo y mas fácilmente con el bisturí convexo. En esta figura se ha hecho antes una pequeña incision media, sub-acromial; despues al través de esta herida se debe ejecutar la desarticulacion de la cabeza del húmero y la seccion de las carnes como en la operacion anterior.

(*a*). Mano de un ayudante que comprime con el pulgar la arteria subclavia.

(*b*). Mano izquierda del cirujano que mueve el brazo del enfermo.

(*c*). Mano derecha del operador armada del bisturí convexo, y que está haciendo la segunda incision.

AMPUTACIONES DE LOS DEDOS DEL PIE.

Fig. 6, 7 y 8. (*a*). Amputacion oval del dedo gordo del pie. La figura 6 representa el momento de la operacion en que despues de haber cortado circularmente la piel, el bisturí que ha cortado los ligamentos, penetra en la articulacion para acabar de separar la primera falange.

(*a*). En la figura 7 se manifiesta al descubierto la herida oval, despues de haber terminado la operacion.

(*a*). En la fig. 8 estan reunidos los bordes de la herida y queda una herida lineal.

Fig. 6, 7 y 8 (*b*). Amputacion á dos colgajos del tercer dedo del pie. La figura 7 demuestra el trayecto de la primera incision; en la figura 6 la herida está entreabierta y se ha terminado la operacion, y en la 8 se ve la herida lineal que queda aproximando los dedos segundo y tercero.

AMPUTACIONES DEL METATARSO.

Fig. 9 y 12. Amputacion en la contiguidad de las articulaciones tarso-metatarsianas. *Procedimiento de Lisfranc.* Pie izquierdo.

Fig. 9. Abertura de las articulaciones. Hecha la seccion curva del pequeño colgajo cutáneo dorsal y de los tendones extensores, el cuchillo, que ha abierto por fuera las articulaciones del cuboides con los dos metatarsianos (*a*), y hácia adentro la de la cuña mayor con el primer metatarsiano (*b*), está ejecutando la desarticulacion de la cabeza del segundo hueso del metatarso con las tres cuñas.

(*c*). Manos de un ayudante que fijan la extremidad inferior de la pierna.

(*d*). Mano izquierda del cirujano que abraza la extremidad libre del pie por su cara plantar. El pulgar (*e*) y el índice (*f*) estan aplicados por cada lado á las elevaciones de la primera cuña por dentro y del quinto hueso del metatarso por fuera que han guiado al cirujano para limitar la incision del colgajo dorsal (*g*), en frente de las extremidades del plano articular.

(*h*, *i*). Cuchillo tomado con la mano derecha del cirujano, y cuya punta está introducida entre la cabeza del segundo hueso del metatarso y la cuña mayor para cortar el ligamento interóseo. Se ha elegido este momento de la operacion porque la luxacion de la cabeza del segundo hueso del metatarso, que se halla introducida entre las tres cuñas, es el mayor obstáculo que hay que vencer, pues la de los otros huesos se efectua despues con facilidad. (*h*) Es el cuchillo al cual se representa formando un ángulo de 45 grados en el momento en que se sumerje en el espacio interóseo; (*i*) es el punto en donde se detiene el cuchillo luego que ha ejecutado la seccion del ligamento interóseo; la línea punteada (*k*) indica el trayecto recorrido por el mango del instrumento.

Fig. 12. Seccion del colgajo plantar. Se representa la operacion en el momento en que habiendo separado las superficies articulares, se introduce el cuchillo debajo de las elevaciones opuestas de la cuña mayor y del quinto hueso del metatarso, para empezar á cortar el colgajo carnoso plantar. La figura de este colgajo se asemeja al que se obtiene por la operacion de Chopart, representado en la fig. 10.

(*l*). Mano de un ayudante que fija la extremidad inferior de la pierna.

(*m*). Mano izquierda del cirujano que coge con los dedos la punta del pie, y la vuelve hácia abajo para facilitar la seccion del colgajo plantar.

(*n*). Mano derecha del cirujano armada del cuchillo que empieza la seccion del colgajo.

Cortado el segundo colgajo, se reunen los bordes de la herida y el colgajo plantar cubre casi toda la superficie de ella.

AMPUTACION PARCIAL DEL PIE.

Fig. 10. Amputacion en la contiguidad de la articulacion medio-tarsiana. *Operacion de Chopart modificada.* Miembro derecho.

Desarticulacion. Colocado y sujeto el pie en una posicion conveniente, se hace la incision dorsal elíptica, se abre la doble articulacion y se cortan los ligamentos de los dos bordes libres; el cirujano presenta de lleno el cuchillo en el plano interarticular para pasar por debajo del escafoides y del cuboides y hacer la seccion del colgajo plantar.

Un ayudante fija la extremidad inferior de la pierna. La mano izquierda del cirujano abraza el pie por su cara plantar, aplicando el pulgar y el índice, cada uno en su lado, sobre las elevaciones laterales del cuboides por fuera y del escafoides por dentro, que forman los límites de la incision curva dorsal. La mano derecha del cirujano, armada del cuchillo recto, penetra de lleno en la articulacion.

Seccion del colgajo plantar.

(*a*). Mano del ayudante que fija la extremidad inferior de la pierna.

(*b*). Mano izquierda del cirujano que inclina hácia abajo la extremidad del pie, fijo por los dedos, para facilitar la seccion del colgajo plantar.

(*c*). Superficie de la seccion en la extremidad amputada, ocupada en el esqueleto por las caras articulares del escafoides y del cuboides.

(*d*). Colgajo dorsal. La herida manifiesta las superficies articulares de la cabeza del astrágalo y de la apófisis del calcáneo.

(*e*). Colgajo plantar.

(*f*). Arterias plantares externa é interna cuya ligadura debe hacerse despues de haber terminado la seccion. Concluida la operacion se reunen los bordes de la herida.

AMPUTACION DE UN HUESO METATARSIANO.

Fig. 11. Amputacion oval en la continuidad del primer hueso metatarsiano. Se ha eligido el momento de la operacion en que se practica la seccion oblicua del hueso.

(*a*). Mano izquierda del cirujano que sostiene el pulgar sobre que se opera.

(*b*). Sierra pequeña en forma de cuchillo, tomada con la mano derecha, que ejecuta la seccion del hueso.

AMPUTACIONES DE LA PIERNA.

AMPUTACION CIRCULAR.

Fig. 13 y 14. Amputacion circular de la pierna en el sitio de eleccion (miembro derecho).

Fig. 13. Seccion de las carnes. Se ha hecho la seccion de la piel por el procedimiento oval de Sédillot, de (*a*) á (*a*) para dejar mayor porcion de piel que cubra el contorno anterior del muñon. Se ha disecado y levantado el colgajo cutáneo (*b*), y la figura representa el momento de la operacion en que el cuchillo interóseo está ejecutando la seccion de las carnes.

(*c*). Mano de un ayudante que sostiene la extremidad inferior de la pierna.

(*d*). Mano izquierda del cirujano que fija la extremidad superior de la pierna encima de la seccion.

(*e*). Mano derecha del cirujano armada del cuchillo que hace la seccion de las carnes.

Fig. 14. Seccion de los huesos. Cortadas las carnes circularmente en todo el espesor del miembro y en el espacio interóseo por medio de una vuelta del cuchillo en ocho de guarismo, levantadas y sostenidas con una compresa de tres cabos, uno de los cuales atraviesa el espacio interóseo, se representa la operacion en el momento en que la sierra está acabando la seccion de la tibia, estando ejecutada ya la del peroné. Se ha quitado el ángulo anterior de la tibia por medio de una incision oblicua.

(*f*). Mano de un ayudante que sostiene la extremidad inferior de la pierna.

(*g*). Mano izquierda del cirujano que fija la parte superior de la pierna encima de la seccion, y al mismo tiempo reune y sostiene las extremidades de los tres cabos de la compresa hendida (*h*) que sostiene las carnes y las preserva de la accion de la sierra.

(*i*). Superficie de la seccion de las carnes del fragmento inferior.

(*k*). Sierra tomada con la mano derecha del cirujano que acaba la seccion de la tibia.

AMPUTACION Á COLGAJOS.

Fig. 15. Amputacion de la pierna á dos colgajos. *Procedimiento de Vermale modificado.* Miembro izquierdo. Sitio de eleccion.

Seccion de los colgajos. Se ha hecho el colgajo externo y anterior (*a*), al primer corte del cuchillo introduciéndole á lo largo de la tibia y del peroné. Los autores dicen que es difícil introducir la punta del instrumento por la parte interna de la tibia, para cortar el colgajo interno y posterior, sin hacer un nuevo corte de la piel hácia el ángulo superior por donde entró y presentar la hoja bastante perpendicular para hacerla deslizar por detrás á lo largo de los huesos. Pero Bourgery aconseja practicar desde el extremo del colgajo externo hasta el tibial anterior, una incision perpendicular de la piel (*b*), que debe hacer parte del colgajo interno; y deslizar de arriba abajo la punta del cuchillo, subiendo por debajo de la piel á lo largo de la tibia hasta (*c*), en donde es fácil introducirle perpendicularmente para ejecutar la seccion del colgajo interno.

(*d*). Mano izquierda del cirujano que con el pulgar é índice levanta el colgajo cutáneo.

(*e*). Mano derecha armada del cuchillo de dos cortes, que se sumerje sobre el lado interno de la tibia para cortar el colgajo interno y posterior.

Lámina XXV.

Castilla 9°

LAMINA XXV.

OPERACIONES DE LITOTOMIA.

I. TALLA EN EL HOMBRE.

I. TALLA LATERALIZADA.

Fig. 1. *Incision exterior.* Un ayudante sostiene con una mano (a) el cateter y con la otra levanta el escroto (b). Despues de haber hecho la primera incision, el cirujano reconoce con el dedo índice de la mano izquierda (c) el borde de la canal del cateter para sumergir en ella la punta del bisturí cogido con la mano derecha (d).

Fig. 2. *Corte de la próstata con el litotomo simple.*

Fig. 4. *Corte de la próstata.* Se representa un perfil de las partes disecadas.

a. Plano del corte de la sínfisis del pubis.

b. Miembro viril levantado. Se ha cortado la raiz del cuerpo cavernoso del lado izquierdo.

c. Intestino recto. Al rededor de su estremo inferior faltan el músculo trasverso del periné, los esfinteres y el elevador del ano en un espacio correspondiente á la altura vertical de la herida. En su intervalo se ve el litotomo sobre la cara opuesta del corte.

d. Glándula próstata cortada oblicuamente hácia la izquierda por el litotomo.

e, e. Vejiga figurada en el volúmen que tiene cuando está llena de orina. Se ha levantado la pared lateral izquierda para dejar ver su cavidad, dentro de la cual, en el fondo, existe un cálculo.

f. Litotomo figurado en el momento en que saliendo abierto, corta la vejiga.

Fig. 3. *El mismo corte de la próstata visto de frente.* Se ha quitado la porcion de los dos esfinteres y del elevador del ano que se halla delante del ano, para dejar al descubierto la próstata.

a. Bulbo de la uretra.

b. Orificio del ano.

c. Vasos pudendos internos.

d. Corte lateral izquierdo de la próstata con el litotomo, cuyo corte es oblicuo de arriba abajo y de dentro afuera.

Fig. 5. *Extraccion de un cálculo con las tenazas.*

a. Mano de un ayudante que levanta el escroto.

b, c. Manos del cirujano que cogen las tenazas. El pulgar y el dedo anular de la mano derecha pasan por los anillos. Los tres últimos dedos de la mano izquierda fijan las ramas del instrumento, al mismo tiempo que los dedos pulgar é índice empujan hácia adentro los bordes de la herida, comprimen el orígen de los bocados, fijan el cálculo y facilitan su salida.

II. TALLA MEDIA.

Fig. 6. Esta figura representa de perfil las partes disecadas, el corte del segmento superior de la próstata y del cuello de la vejiga en cuyo punto Dupuytren terminaba la talla media. El dibujo es igual al de la figura 4, solo que no se ha cortado el esfinter y el elevador del ano sobre el plano vertical.

a. Plano del corte de la sinfisis del pubis.

b. Miembro viril levantado.

c. Recto.

d. Próstata.

e, e. Vejiga.

f. Litotomo simple; su filo vuelto hácia arriba corta el segmento superior de la próstata y el cuello de la vejiga.

III. TALLA BILATERAL.

Fig. 7. *Incision exterior.* Un ayudante tiene con una mano (b) el cateter bien vertical y con la otra (a) levanta el escroto. Despues de haber terminado la incision de las carnes que forma un arco de cerca de 100°, el dedo índice de la mano izquierda (c) reconoce el cateter sobre que va á obrar el instrumento cortante cogido con la mano derecha (d).

Fig. 8. *Corte de la próstata con el litotomo doble* representado sobre las partes disecadas; se ha quitado la porcion anterior del esfinter del ano y del elevador del ano.

El litotomo representado en esta figura no es enteramente igual al de Dupuytren, pues este formaba al separarse las hojas una incision análoga á la de las carnes, y en el que se ha representado en la figura es tal la inclinacion de las láminas que describen al separarse un ángulo curvilíneo. De suerte que las incisiones, que forman en cierto modo dos tallas lateralizadas, terminan por cada lado á cierta dis-

tancia media del recto y de los vasos pudendos internos sin correr el riesgo de herirlos.

a. Bulbo de la uretra.

b. Orificio del ano.

c. Vasos pudendos internos.

d. Corte de la próstata.

e. Mano derecha del cirujano que hace que obre el litotomo.

Fig. 9. Esta figura representa el plano posterior de la vejiga, en la misma forma y volúmen que tiene cuando está llena de orina. El órgano está abierto por detrás. En su cara opuesta se ha punteado la línea de los pubis y de la próstata. El objeto de esta figura es representar á un simple golpe de vista, el sitio, la estension y las relaciones de las diversas incisiones por las cuales se penetra en la vejiga. Se ha representado todos los detalles en plano geométrico, es decir, en su grandor proporcional, haciendo abstraccion de la perspectiva general de la vejiga. En el fondo hay un cálculo.

a, a. Contorno superior de la vejiga.

B. Plano del corte de la extremidad inferior del recto, visto de atrás adelante.

c. Sínfisis cartilaginosa del pubis.

D. Bóveda del pubis.

E. Rama descendente del pubis.

F, F. Límites de la próstata. Tiene 19 líneas de alta y 17 de ancha.

G, G. Pliegue que forma el peritoneo sobre la cara antero-posterior de la vejiga. Se ha punteado su trayecto sobre la vejiga, entre los dos puntos G, G.

a, a, a, a. Incision bilateral, hecha con el litotomo doble modificado. En cada lado desde el centro del conducto tiene 8 y $\frac{1}{2}$ líneas, y toda ella 17 líneas en línea recta, pero por la curva que describe tiene un poco mas de 19 líneas; por lo cual se ve que si formase la curva regular del de Dupuytren sobresaldria por ambos lados de la próstata. La incision (a) del lado izquierdo, escepto su ligera corvadura, representa la de la talla lateralizada, que es de 9 líneas; solo que como es mas oblicua hácia abajo puede prolongarse mas sin salir de la próstata.

b, b. Incisiones que completan la talla cuadrilátera (cerca de 3 y $\frac{1}{2}$ líneas).

c. Incision prostática de la talla recto vesical, de cerca de 11 líneas sin el diámetro del conducto.

d. Incision subpubiana que para proporcionar paso, hiere necesariamente la vejiga entre la próstata y el pubis, cerca de 8 líneas sin el diámetro del conducto.

e. Incision de la talla hipogástrica. Como se hace esta incision detrás de los pubis en el grande espacio situado entre los ligamentos anteriores de la vejiga y el pliegue del peritoneo, y se verifica en parte por rasgadura, varían en cada caso las dimensiones y la direccion de la herida, figuradas aquí en el plano vertical, y las determina el volúmen del cálculo.

IV. TALLA RECTO VESICAL.

Figs. 10, 11 y 12. *Procedimiento de MM. Vacca de Berlinghieri y L. Sanson.*

Fig. 10. *Incision exterior.* La mano de un ayudante (a) tiene bien verticalmente el cateter y con la otra mano (b) levanta el escroto. El cirujano, que primero ha practicado de arriba abajo ó de atrás adelante la incision cutánea que interesa el ángulo anterior del orificio anal, introduce de atrás adelante en la canal del cateter el bisturí cogido con la mano derecha (c).

Fig. 11. *Vista perpendicular del corte de la próstata*, representada en un cadáver despues de haber disecado las partes.

a. Bulbo de la uretra.

b. Orificio del ano. Se ha echado hácia los lados los labios de la incision exterior que interesa el recto hasta la profundidad de 8 líneas.

c. Vasos pudendos internos.

d. Corte vertical de la próstata. En la herida se ve el fondo de la corvadura del cateter (d) que dirige el bisturí, con el cual el cirujano con la mano derecha (e) termina la incision.

Fig. 12. *Corte de la próstata* vista sobre el perfil de la parte disecada.

a. Plano del corte de la sínfisis del pubis.

b. Miembro viril levantado.

c. Intestino recto. El ángulo anterior del orificio del ano forma parte de la incision exterior. Se ha cortado el esfinter del ano y su elevador en toda la estension de la herida, cuyo fondo está formado por los músculos del lado opuesto.

d. Próstata.

e, e. Vejiga. Se ha quitado la pared lateral para que se pueda ver su cavidad.

f. Bisturí que termina el corte de la próstata. Está representado en la canal del cateter g, que se apoya sobre el lomo del instrumento cortante y desciende con él á medida que hiere mas profundamente la próstata. Se ha punteado la situacion primitiva del cateter siguiendo su trayecto antes de la incision (g). El pedazo de cateter real G indica la situacion del conducto cuando se vuelve á bajar el pene para seguir el corte del bisturí.

V. TALLA HIPOGASTRICA.

Fig. 13. Despues de haber hecho la incision suprapubiana de la línea blanca y la de la vejiga, el cirujano sostiene con el dedo índice de la mano izquierda (a) el ángulo superior de la herida vesical, y hace que un

ayudante separe el borde izquierdo con un gancho elevador (b); despues saca el cálculo del fondo inferior de la vejiga con la cucharita cogida con la mano derecha (c).

Fig. 14. Se confia á un ayudante la cucharita (c) que impide que se caiga el cálculo, al mismo tiempo que el cirujano está ocupado en extraer el cálculo con las tenazas de bocados curvos, cogidas con las dos manos (a y b).

Fig. 15. *Puncion de la vejiga*, vista sobre el perfil de las partes disecadas.

a. Plano del corte de la sínfisis del pubis.
b. Plano del corte de la herida abdominal.
c. Pliegue del peritoneo que de la pared abdominal se estiende sobre la cara anteroposterior de la vejiga.
d. Vejiga medio llena por una inyeccion acuosa.
e. Dedo índice del cirujano que ha desnudado la vejiga por delante y guia al bisturí para hacer la puncion.
f. Bisturí cogido verticalmente para hacer la puncion.

Fig. 16. *Incision de una bolsa calculosa* para extraer un cálculo que contenia. Se representa la operacion en el cadáver, en el cual se ha quitado la pared abdominal que cubre la vejiga y la pared superior de este órgano para dejar ver toda la cavidad hasta el fondo.

a. Corte del miembro viril.
b. Sínfisis del pubis.
c, c. Corte de la pared abdominal y de la vejiga.
d. Cavidad de la vejiga.
e. Quiste incompleto que contiene el cálculo.
f. Sonda acanalada que se desliza por una picadura hecha en el cálculo.
g. Bisturí estrecho y largo, que en la canal de la sonda corta la pared del quiste que viste el cálculo.

Fig. 17. *Puncion de la vejiga con la sonda de dardo.* El objeto de esta figura es demostrar qué condiciones se necesitan para practicar con buen éxito esta maniobra, es decir, para que el dardo pase entre el pubis y el pliegue del peritoneo. Se llenará antes la vejiga de agua para distenderla, precaucion que duplica la altura de la porcion de pared que se debe perforar.

a. Sonda introducida formando un ángulo de 130 grados con el plano del miembro viril. Si el ángulo fuese mas abierto, se tiraria demasiado del ligamento suspensorio del miembro. La extremidad olivar de la sonda penetra hasta la corvadura anterior superior de la vejiga, y el dardo sale por encima del pubis.
b. Trayecto punteado de la sonda, introducida demasiado, bajo un ángulo menos abierto. Se ve que el dardo antes de salir por la pared abdominal atraviesa el pliegue del peritoneo y una asa del intestino, si la hubiere en este punto.
c. Trayecto de la sonda introducida estando el miembro viril muy elevado. Estando mas bajo el extremo de la sonda, el dardo se detiene en la cavidad abdominal y no sale al exterior.

Fig. 18. Corte de la pared abdominal con los instrumentos de Mr. Leroy de Etiolles.

II. LITOTOMIA EN LA MUJER.

I. TALLA URETRAL.

Fig. 19. Mano de un ayudante que levanta el monte de Venus comprimiendo de plano con el borde cubital, y le sube sobre los pubis.

b. Mano izquierda del cirujano que baja el cateter introducido en la uretra, con su convexidad hácia arriba, para aumentar el diámetro vertical del espacio subclitorideo.
c. Incision vertical subpubiana que el cirujano ejecuta con la mano derecha.

II. TALLA VESTIBULAR.

a, b. Dedos de las dos manos de un ayudante que separan los lábios de la vulva.
c. Mano izquierda del cirujano, armada del cateter, que deprime ligeramente la uretra hácia la vagina.
d. Corte trasversal en arco del espacio vestibular, cuyo corte hace el cirujano con la mano derecha.

Lámina XXVI.

LAMINA XXVI.

INSTRUMENTOS DE LITOTOMIA.

1.º CATETERES.

Figs. 1, 2, 3 y 5. *Cateteres de Dupuytren.* Su canal es ancha y tienen diferente corvadura.

Fig. 1. Cateter poco encorvado, visto de perfil.

Fig. 3. El mismo visto de frente por su cara convexa.

Fig. 2. Extremidad del mismo visto por su superficie convexa ó canal.

Fig. 5. Cateter mas encorvado.

Fig. 4. Cateter para los niños.

Fig. 7. Cateter de Adams.

Fig. 8. *Cateter de Guérin*, de Burdeos.

a. Anillo que sirve para cogerle.

b. Rama que forma el cateter; su porcion vesical (c) es acanalada.

d. Rama que sostiene un torno (e), por el que se desliza horizontalmente un trocar acanalado (f) que atraviesa el perineo para caer despues en la canal.

Fig. 10. *Cateter de Savigny.* Despues de haber introducido en la vejiga la rama (a) ó el cateter propiamente dicho, la rama exterior (b) articulada con la primera, y que por su extremo se halla en el mismo plano, sirve para guiar al instrumento cortante por su canal, para caer en la del cateter ó de la rama uretrovesical.

2.º INSTRUMENTOS PARA CORTAR LAS CARNES. CUCHILLOS, ESCALPELOS Ó BISTURIES, LLAMADOS IMPROPIAMENTE LITOTOMOS.

Figs. 11 y 12. *Litotomos de corte doble* de figura de lanceta, empleados por Laurent y Felipe Colot.

Fig. 19. *Litotomo de Cheselden.*

Fig. 20. *Litotomo de Pouteau.*

Fig. 16. *Litotomo de Lecat.*

Fig. 9. *Trocar acanalado de Foubert*, para hacer la puncion del perineo.

Fig. 18. *Litotomo de Foubert.*

Fig. 13. *Litotomo de Guérin*, de Burdeos, para hacer la incision exterior.

Figs. 14 y 15. *Litotomo ó bisturí oculto de Mr. Guérin*, de Burdeos.

Fig. 14. Instrumento visto de frente.

Fig. 15. Instrumento visto de perfil.

La lámina (a) que en estado de reposo está cubierta por su parte lateral (b), y sale para armar el bisturí cuando se hace que la mitad del mango (c) se deslice verticalmente sobre la otra mitad (d).

Fig. 17. *Bisturí escalpelo* mas moderno para hacer la incision exterior, construido por Mr. Charrière, á imitacion del de Cheselden (fig. 19). Sin embargo, para hacer este primer tiempo de la operacion, se usa con frecuencia un bisturí recto de hoja corta y fijo en un mango.

Fig. 21. *Litotomo gorgerete de palanca*, de *Mr. Adams*, construido á imitacion del bisturí oculto de Bienaise.

Figs. 35 y 35 a. *Litotomo de Fray Cosme*, para hacer la *talla lateralizada.* Este instrumento ha servido de modelo á todos los que se emplean en la actualidad, y está compuesto de dos piezas principales: 1.ª la varilla (a) en la cual está oculta la hoja cortante cuando el instrumento está en estado de reposo, y se halla fija en el mango (b); 2.ª la lámina ú hoja cortante (c) que termina por su parte inferior en una rama curva (d) que se articula en su parte media (e) con la varilla en que se oculta; de modo que todo el instrumento representa la figura de una K. Comprimiendo con la mano sobre la rama corta (a) que la aplica contra el mango (b), hace que la lámina (c) salga de su vaina (a). Además el mango que tiene seis caras desiguales, se articula con la varilla que tiene la vaina en (f) de modo que puede dar vueltas sobre su ege, pero se le fija por medio de un resorte (g) que entra dentro de una ranura.

Fig. 35 a. Plano del mango, en el cual se ven seis lados, 1, 2, 3, 4, 5 y 6, desigualmente distantes del centro de la varilla A, lo cual hace que la lámina se pueda abrir mas ó menos. En la figura, el instrumento está abierto en el número 6.

Fig. 36. *Litotomo simplificado de Mr. Charrière.* El mango es fijo. Se determina el grado de la abertura de la lámina haciendo que la corredera (b), cuyo talon se apoya sobre el mango, suba ó baje mas ó menos por la canal graduada (a, a).

Fig. 37. El mismo litotomo, mas pequeño para los niños.

Figs. 38 y 38 a. *Litotomo doble de Dupuytren*, modificado por Charrière. Sirve para la talla bilateral. El mecanismo de este instrumento se diferencia muy poco del anterior.

Fig. 38 a. Separacion de las hojas vista de frente.

3.° GORGERETES.

Fig. 29. *Gorgerete litotomo de Bromfield*, para ensanchar el camino por donde debe salir el cálculo. Es, segun indica su nombre, un gorgerete que sirve para conducir una lámina oblicua, fija en un mango, deslizando una arista por una corredera.

Figs. 31 y 32. *Dilatadores* para el gran aparato.

Figs. 23 y 26. *Gorgeretes lisos ordinarios.*

Fig. 24. *Gorgerete de boton de Desault.*

Fig. 22. *Gorgerete de boton de Mr. Roux.*

Fig. 25. *Gorgerete suspensor de Mr. Belmas* para el alto aparato.

4.° TENAZAS.

Fig. 28. *Tenazas rectas de Mr. Charrière*, cuyas ramas se desarticulan.

Fig. 39. *Tenazas curvas* del mismo. Se abren sin separar mucho las ramas, y para abrirse se desliza una rama sobre otra.

Fig. 30. *Otras tenazas* que son menos curvas.

Fig. 40. *Tenazas dilatadoras de Mr. Guérin*, de Burdeos. Este instrumento se compone de un par de tenazas comunes (a) flanqueadas por dos ramas (b, b), que se articulan con los bocados. Cuando se introduce el instrumento, como está cerrado, no forma mas que un cuerpo; pero despues que se han abierto las tenazas en la vejiga, un ayudante separa las ramas para dilatar la herida.

Fig. 44. *Cánula de plata* que se rodea de una camisa y sirve para tapar los vasos abiertos en los casos de hemorragias, en las tallas perineales.

5.° INSTRUMENTOS DIVERSOS PARA LA TALLA HIPOGASTRICA.

Figs. 33 y 34. *Cucharitas*; una tiene un mango y la otra una canal para conducirla.

Fig. 47. *Sonda de dardo de Fray Cosme.* Comprimiendo el boton (a) del estilete (b) sale la punta (c) que atraviesa la pared de la vejiga sostenida por el boton (d). La parte que de este boton sobresale hace que se encorve el estilete sobre el pubis.

Fig. 48. *Sonda de dardo* de Mr. Leroy de Etiolles.

Fig. 27. *Trocar litotomo* de Fray Cosme, que obra de fuera adentro por encima del pubis. Es á un mismo tiempo un trocar y un bisturí oculto. Despues de haber hecho la puncion hasta la profundidad que le ha parecido necesaria, el cirujano fija con una mano la varilla (a) contra el pubis, y con la otra mano obrando sobre la palanca (b) hace salir la lámina (c) que sirve para cortar la pared abdominal y formar la herida exterior. Por medio de este mecanismo no hay seguridad de no herir el peritoneo.

Fig. 42. *Bisturí cistitomo de Mr. Belmas*, modificado por Mr. Leroy de Etiolles, que se usa para cortar la pared abdominal. Este último hace la puncion con un instrumento de forma de pluma cortada (figs. 43 y 45) que tiene un talon que se detiene sobre el pubis. El bisturí (fig. 42) entra en una canal de la lámina.

Fig. 41. *Gancho suspensor de Fray Cosme.*

Figs. 46 y 49. *Ganchos suspensores de Mr. Leroy de Etiolles.*


Lámina XXVII.
Fig. 1
F. 2
F. 3
F. 4
F. 5
F. 6
F. 7
F. 8
F. 9
F. 10
F. 11
F. 12
F. 13
F. 14
F. 15
F. 16
F. 17
F. 18
F. 19
F. 20
F. 21
F. 22

Hortigosa 9.°

LAMINA XXVII.

OPERACIONES QUE SE PRACTICAN EN LOS ORGANOS GENITALES DE LA MUJER.

I. FISTULAS RECTOVESICALES.

Figs. 1 y 2. *Fístula subperineal* (Procedimiento de Mr. Roux).

Para tapar una fístula rectovaginal, situada detrás del tabique del perineo, se ha sacado un colgajo cuadrangular de la pared posterior de la vagina, y se ha tirado de él hácia delante para fijarle por debajo del borde de la horquilla, cuyo tegumento se ha avivado.

Fig. 1 (a). Angulo izquierdo del colgajo ya fijo con la piel por una asa de hilo confiada á un ayudante.

(b). Extremidad de un hilo con dos agujas que se ha pasado por el ángulo recto del colgajo vaginal y se le ha confiado á un ayudante, al mismo tiempo que el cirujano con el porta-agujas de estafilorrafia, pasa al través de la piel la otra extremidad del mismo hilo para completar el asa que debe formar la sutura.

Fig. 2. Reunion del colgajo vaginal con la piel por tres suturas de puntos separados. Dos suturas semejantes reunen los bordes laterales del colgajo con la vagina.

Fig. 3. *Sutura de una fístula longitudinal.* Un speculum de dos ramas separa la vagina y deja al descubierto la fístula. Se ha inflamado por medio de un cáustico la membrana mucosa cerca de los bordes de la fístula y se ha avivado los mismos bordes por medio de un instrumento cortante. Se practica la sutura del mismo modo que en la estafilorrafia con el porta-agujas (a) y las pinzas de dientes de raton (b) que levantan el borde opuesto para facilitar el paso de la aguja curva. En los casos en que la fístula por estar mas ó menos profunda, hace mas ó menos dificil la maniobra, se puede emplear una ó dos agujas en los estremos del mismo hilo.

II. FISTULAS VESICOVAGINALES.

Fig. 4. *Sutura de una fístula trasversal* (Procedimiento de Mr. Deyber). Despues de haber perforado uno de los lábios de la fístula con la sonda de dardo (a), y haber pasado por él uno de los extremos del hilo (b), el operador agujerea el otro lábio y con unas pinzas está sacando el segundo cabo del hilo aun enhebrado en la aguja y en la cánula.

Figs. 5 y 6. *Anaplastia por el procedimiento de Mr. Leroy de Etiolles.*

Fig. 5. Se ha sacado un colgajo de la extremidad anterior de la cara posterior de la vagina.

Fig. 6. Representa el perfil en el cadáver. El colgajo (a) vuelto, presenta su superficie sangrienta á la fístula, cuyos bordes se han inflamado por medio de un cáustico. Una sonda (b) introducida por la fístula en la vagina, recibe los hilos de una sutura doble emplumada que fijan el colgajo á la pared vesicovaginal.

III. POLIPOS DE LA VAGINA Y DE LA MATRIZ.

Fig. 7. *Avulsion de un pólipo* (Procedimiento de Dupuytren).

La vagina está dilatada por medio de un speculum de dos ramas, y el pólipo está colocado por medio del dedo índice izquierdo entre los bocados de las pinzas que deben romper su pedículo por torsion y avulsion.

Fig. 8. *Ligadura de un pólipo de la matriz.* Se ha cogido el pólipo con una erina de Museux (a) y un ayudante le ha sacado á la vagina. El cirujano ha rodeado el pedículo con dos porta-ligaduras (b, c) y acaba de pasar las dos extremidades del hilo por el aprietanudos (d) que debe estrangular el pólipo por su base.

Fig. 10. *Excision de un pólipo de la matriz en el orificio de la vagina.*

Despues de haber cogido el pólipo con las dos erinas (a, b) colocadas segun dos diámetros opuestos, se le saca desde el fondo de la vagina á la vulva. Se corta el pedículo con unas tijeras largas encorvadas sobre el plano (c).

Fig. 9. *Excision de un pólipo en la matriz.* Los dedos de un ayudante (a, b) separan á cada

lado los grandes lábios, y se hace bajar el útero todo lo que se puede sin peligro por medio del gancho depresor de Mr. Colombat (c) (lám. XXVIII, figs. 60 y 61). El operador tiene cogida con su mano izquierda una erina de cuatro ramas (d) con que mueve el pólipo, y al mismo tiempo con la mano derecha armada de un largo bisturí uterino, cóncavo sobre el plano (e), corta el pedículo lo mas profundamente que puede.

IV. PESARIOS.

Fig. 11. Pesario aplicado por Mr. Amussat para mantener reducida la bolsa útero-vaginal.

Fig. 12. Pesario colocado, fijo á un cinturon abdominal por cuatro correas.

Figs. 13 y 14. Dilatadores de la vagina para evitar la adherencia de sus paredes inflamadas (de Mr. Leroy de Etiolles).

Fig. 15. Supositorio de doble corriente, de Mr. Leroy de Etiolles.

V. PUNCION DE LA MATRIZ.

Figs. 16 y 17. *Puncion de la matriz.*

Para que se comprenda mejor esta operacion se ha representado un perfil de las partes disecadas.

Explicacion comun á ambas figuras.

A. Corte de la pared abdominal.

B, C. Plano del corte de las ramas horizontal del pubis B y ascendente del isquion C. Entre los dos se ve el corte de los obturadores externo é interno con la aponeurosis intermedia del agujero sub-pubiano.

D. *Vejiga* aplastada de atrás adelante por la matriz aumentada de volúmen.

E. Esfinter del ano y del recto.

F. *Vagina.* Está completa y su direccion es ascendente en la figura 17, en que el útero está invertido hácia atrás. En la figura 16 se ha quitado la pared lateral para que se pueda ver dentro de su cavidad el dedo índice del cirujano que dirige la punta del trócar.

G. *Recto.* En la figura 17 se ha quitado su pared lateral para que se vea el dedo índice del cirujano que dirige el trócar.

H. *Matriz.* En ambas figuras está distendida por el líquido que llena su cavidad; pero en la figura 16 está en direccion recta y en la 17 en retroversion.

Fig. 16. *Puncion de la matriz por la vagina.*

(a). Mano izquierda del cirujano aplicada sobre el hipogástrio, la cual contiene la matriz para facilitar la puncion con el trócar.

(b). Mano derecha del cirujano armada del trócar, al que guia el dedo índice por la vagina. Luego que la punta del dedo ha reconocido la situacion del hocico de tenca, debe guiar la punta del instrumento en la direccion de la cavidad del cuello.

Fig. 17. *Puncion de la matriz por el recto.*

a. Mano derecha del cirujano armada del trócar, cuya punta guia por el recto el dedo índice. Se practica la puncion por el bajo fondo de la matriz, caida sobre el recto.

Figs. 18, 19 y 20. *Incision del cuello de la matriz.* El objeto de esta operacion, llamada impropiamente *úterotomía*, es obtener por una ó muchas incisiones la dilatacion del cuello y facilitar la extraccion por la vagina de un pólipo ó de un tumor cualquiera en la cavidad de la matriz. Por consiguiente la incision del cuello es solo una operacion preparatoria de la ligadura ó excision en los casos en que la estrechez del cuello tiene como encarcelado el tumor en la cavidad de la matriz. Se representan tres procedimientos.

Fig. 18. Dilatacion circular por una serie de incisioncitas en estrella, hechas con un bisturí largo, recto y de boton.

Fig. 20. Incision de fuera adentro con un bisturí recto cubierto de una tira de lienzo hasta cerca de la punta *(Procedimiento de Mr. Dupuytren).*

Fig. 19. Incision de dentro afuera con el bisturí cóncavo, de mango largo, introducido en la cavidad de la matriz por su cuello.

VI. EXCISION DEL CUELLO DE LA MATRIZ.

Fig. 21. *Excision circular del cuello de la matriz.* Un ayudante separa con los dedos (a, b) los grandes lábios; dos erinas de Museux, aplicadas en diversos puntos del hocico de tenca, sirven para bajarle á la vagina tirando de él poco á poco. Despues de haber confiado una de las erinas (c) á un ayudante, el cirujano coge con la mano izquierda la otra erina (d) y se sirve de ella para manejar el colgajo circular que corta con las tijeras curvas (e) fuera de los límites de la enfermedad.

Fig. 22. *Excision en cono del cuello de la matriz.* Un speculum de dos ramas separa la vagina. Se coge bien el hocico de tenca entre los bocados de dos erinas dobles (a, b) aplicadas lo mas profundamente que se pueda en el punto en que no está reblandecido por el cáncer. Sirviéndose alternativamente de una erina, la que coge con la mano izquierda (a), al mismo tiempo que el cirujano confia la otra (b) á un ayudante, se fija el hocico de tenca para que no se desprenda al tiempo de cortar sobre la primera; y con la mano derecha, armada de un bisturí de mango largo (c), socaba toda la porcion enferma á la cual corta en forma de cono á expensas del cuello, profundizando, si hay necesidad, hasta el cuerpo de la matriz. Si los tejidos presentan bastante resistencia, es mas cómodo usar una sola erina y cortar al rededor de ella. Con este objeto se ha empleado diversos bisturíes, á saber: el bisturí recto (Lisfranc), el bisturí cóncavo sobre el plano, de un solo corte (Velpeau) ó de dos. Este último es el que se ha representado en la figura (b).

Lámina XXVIII.

Horigosa, g.º